PETRE FIRU

STOMATOLOGIE INFANTILĂ

Ediția a II-a revizuită

Scanned with OKEN Scanner

MINISTERUL ÎNVĂŢĂMÎNTULUI

Prof. dr. docent PETRE FIRU

STOMATOLOGIE INFANTILĂ

Ediția a II-a revizuită

EDITURA DIDACTICĂ ŞI PEDAGOGICĂ
BUCUREŞTI, 1971

Scanned with OKEN Scanner

Prefață

Dezvoltarea rețelei de stomatologie infantilă *din țara noastră și necesitatea de a ridica în continuare calitatea acestei asistențe ne-au determinat să publicăm ediția a II-a a acestui manual. Fără a modifica planul general de expunere, ne propunem acum să îmbunătățim conținutul capitolelor din prima ediție înlocuind părțile depășite cu datele noi moderne de investigație și terapie a anomaliilor dento-maxilare. Am ținut cont, pe de o parte, de observațiile studenților din anul V, pentru care s-a scris de fapt acest manual, iar pe de altă parte de solicitările medicilor practicieni din rețeaua infantilă, care doresc să aibă la îndemînă un* **îndrumar practic de stomatologie infantilă.**

În primele capitole ale acestei ediții vom prezenta evoluția filogenetică și ontogenetică a aparatului dento-maxilar, *pentru a desprinde sistemul general de organizare și a înțelege metodele de investigație și de tratament ale anomaliilor dento-maxilare. În continuare sînt prezentați* factorii ce influențează dezvoltarea aparatului dento-maxilar *care, în condiții patologice, constituie factorii etiologici ai leziunilor dentare sau ai anomaliilor dento-maxilare.* Factorii genetici, neuro-endocrini, metabolici, funcționali și locali *sînt pe rînd analizați în final sub aspectul lor etiopatogenic.*

Examenul clinic *și tehnica de examinare a copilului cu mijloacele moderne (somatograma, fotografia și teleradiografia) ne permit să abordăm în același timp simptomatologia afecțiunilor buco-dentare la copii. Cîteva date de terminologie și clasificare încheie acest capitol*

Scanned with OKEN Scanner

atît de util pentru studentul anului V ce-şi formează un sistem de examinare clinică cît şi pentru medicul din teren, care doreşte să-şi precizeze noţiunile clinice şi practice.

Continuăm apoi cu principiile generale de tratament profilactic, preventiv sau curativ, *pentru ca în ultimele capitole să prezentăm anomaliile dento-maxilare mai frecvente, cu indicaţii şi metode terapeutice folosite de noi în mod curent. Îndrumarea tehnică de specialitate, confecţionarea aparatelor ortodontice, tehnicile protetice sau chirurgicale, nu sînt abordate decît foarte sumar în această nouă ediţie, urmînd ca ele să constituie obiectul altor publicaţii (lucrări practice etc.).*

Aşteptăm cu interes observaţiile studenţilor şi a medicilor din reţeaua de stomatologie infantilă, pentru a aduce în continuare îmbunătăţirea unei eventuale noi ediţii.

Prof. dr. doc. P. Firu

Scanned with OKEN Scanner

Cuprins

Capitolul I

Introducere 9

Capitolul II

Morfologia aparatului dento-maxilar 12

Capitolul III

Evoluția ontogenetică a extremității cefalice 23

Capitolul IV

Erupția dentară 57

Capitolul V

Ocluzia dentară 67

Capitolul VI

Mecanismul de reglare al dezvoltării aparatului dento-maxilar și factorii ce tulbură acest mecanism 73

Capitolul VII

Rolul nutriției și metabolismului în dezvoltarea normală și patologică a aparatului dento-maxilar 95

Capitolul VIII

Rolul factorilor funcționali în dezvoltarea aparatului dento-maxilar 109

Capitolul IX

Examenul clinic și complimentar în stomatologia infantilă 119

Capitolul X

Principii de diagnostic, terminologie și clasificare în anomaliile dento-maxilare 161

Scanned with OKEN Scanner

Capitolul XI

Forme clinice ale anomaliilor dento-maxilare 171

Capitolul XII

Tratamentul anomaliilor dento-maxilare 261

Scanned with OKEN Scanner

CAPITOLUL I

INTRODUCERE

STOMATOLOGIA INFANTILĂ DE-A LUNGUL VEACURILOR

Bolile buco-dentare au afectat deopotrivă copiii și adulții din timpurile cele mai vechi. Interpretarea sau explicarea lor, precum și mijloacele de tratament folosite au evoluat în raport cu concepția generală despre boală și în raport cu progresele tehnice ale fiecărei epoci istorice.

Medicul-mag. Credința în spiritele supranaturale, care ar provoca unele afecțiuni buco-dentare, a dus la apariția *preotului-mag*, tămăduitor de boli prin rugăciuni sau ritualuri mistice. Rămășița acestei concepții se mai întîlnește în unele triburi din America de Sud sau Africa, care șlefuiesc dinții superiori la copii în epoca maturității și extrag în același timp dinții frontali inferiori.

Medicul-observator. În epoca antică, medicina greacă și egipteană analizează prin observații afecțiunile buco-dentare, recomandînd ca mijloace terapeutice o *igienă generală și bucală prin spălături*, o *alimentație anumită* și *administrarea unor extrase din diverse plante*. În această epocă, în China se dezvoltă o medicină populară, bazată pe utilizarea plantelor medicinale, a masajului și a acupuncturii. Durerea dentară, care chinuia și în această epocă atît copiii cît și adulții, era liniștită prin aplicarea locală de tămîie sau prin extracția dintelui dureros cu mîna sau cu instrumente simple de mînă.

Medicul-mistic. În evul-mediu se folosesc în general metodele terapeutice din epoca antică, la care se adaugă diverse procedee mistice ineficiente.

Medicul-artist. Renașterea dezvoltă arta și o dată cu ea se studiază proporțiile capului și mai ales ale feței atît la copii cît și la adulți. *Albrecht Dürer* codifică etajele feței, valabile și astăzi în aprecierea unei anomalii dento-maxilare. Leonardo da Vinci descrie anatomia dinților temporari și permanenți. Dezvoltarea științelor pozitive — fizica, chimia, mecanica din secolul al XVIII-lea aduce metode practice în terapia dentară și a anomaliilor dento-maxilare. Astfel, Fauchard dezvoltă dentistica ca o artă, care-și propune să calmeze durerea dentară, să extragă sau să îndrepte un dinte prin legarea lui cu o bară metalică. Se începe acum pregătirea unei școli a „dentistului", care-și însușește noțiuni de anatomie și de îndemînare terapeutică dentară. Asemenea școli se dezvoltă în Franța, Anglia, Germania, America de Nord, de unde vin dentiști și în țara noastră să efectueze asemenea tratamente la copii sau adulți.

Medicul-tehnician. La sfîrșitul secolului al XIX-lea și începutul secolului XX, stomatologia se impune ca o *specialitate medicală* care trebuie învățată în școli medicale autorizate de stat. Tratamentul cariei dentare la copiii din școli este una din lozincele acestei epoci, ce a fost aplicată

Scanned with OKEN Scanner

numai parțial în unele țări (Germania, Ungaria, Rusia). La noi în țară, M a c a r o v i c i înființează la Iași, în 1889, prima școală dentară, care pregătește dentiști atît pentru adulți cît și pentru copii.

PRIMA RAMURĂ A STOMATOLOGIEI INFANTILE: ORTODONȚIA

Stomatologia infantilă, ca specialitate medicală, apare după sfîrșitul secolului al XIX-lea, în țările unde industrializarea a determinat migrări de populații și unde exogamia a favorizat producerea de anomalii dento-maxilare în proporții mai mari. Necesitatea corectării dinților înghesuiți preocupă locuitorii marilor capitale industrializate, al căror standard de viață a crescut simțitor. Așa apare ortodonția, ca primă ramură a stomatologiei infantile, în America de Nord, Franța, Anglia, Germania, Austria și Italia; în aceste țări apar școli de ortodonție, care dezvoltă mai întîi concepția raportării bolnavului cu anomalie dento-maxilară, la așa-zisul „tip normal" stabilit de fiecare școală, prin anumite planuri, anumite dimensiuni sau anumite unghiuri convenționale, considerate „normale". Raportul normal între molarii de 6 ani (Angle) raportul buzelor sau mentonului față de planurile naso-frontal (D r e y f u s s) sau orbito-frontal (S i m o n) sînt încă folosite în majoritatea clinicilor de stomatologie infantilă în scop orientativ. Chiar după introducerea fotografiei sau teleradiografiei, ca noi metode de investigație, referirea unghiurilor sau dimensiunilor feței se face tot la așa-zisul „tip normal".

Studiul variabilității morfologice a feței prin măsurători antropologice și prin prelucrări statistice moderne, a adus o nouă concepție în ortodonție *„concepția variabilității normale"*. Raportarea unor dimensiuni ale feței unui bolnav cu anomalie dento-maxilară la media și limitele de variabilitate normală a acelorași dimensiuni, stabilite prin măsurători la copiii normali, constituie concepția modernă ce a început să se dezvolte în majoritatea școlilor de stomatologie infantilă din lume. Posibilitatea de prelucrare electronică, prin sistemul binar, al acestor date a permis generalizarea acestei concepții și aplicarea ei de practicienii stomatologi.

În țara noastră, de-abia în 1919, la Cluj și în 1924, la București se înființează învățămîntul stomatologic, în cadrul Facultății de medicină generală. Pînă în 1948, medicii stomatologi s-au format prin cursuri postuniversitare, după absolvirea Facultății de medicină. După reforma învățămîntului din 1948, se înființează Facultatea de stomatologie, iar în 1961 se înființează **clinica de stomatologie infantilă,** chemată să abordeze bolile bucodento-maxilare în perioada copilăriei, din care leziunile dentare parodontale și anomaliile dento-maxilare reprezintă principalul obiectiv.

Scanned with OKEN Scanner

CONȚINUTUL STOMATOLOGIEI INFANTILE

Din motive tehnice, metodologice, stomatologia infantilă și-a repartizat acest conținut în 3 secții: ortodonție, pedodonție, și chirurgie stomatologică infantilă:

— **ortodonția** abordează problemele de dezvoltare normală și patologică a aparatului dento-maxilar. Etiopatogenia, diagnosticul și tratamentul anomaliilor dento-maxilare constituie conținutul acestei secții;

— **pedodonția** se ocupă de dezvoltarea ontogenetică a dinților și de principalele lor leziuni; caria dentară, cu complicațiile ei generale și locale, hipoplaziile, fracturile dentare, parodontopatiile și stomatitele constituie principalele capitole studiate;

— **chirurgia stomatologică infantilă** abordează patologia malformațiilor congenitale buco-maxilo-faciale și tratamentul chirurgical al anomaliilor dento-maxilare.

În perspectivă trebuie dezvoltată secția de *terapie funcțională*, pentru a mări eficiența tratamentelor biomecanice și a evita recidiva anomaliilor dento-maxilare; de asemenea, trebuie dezvoltată secția de *educație sanitară*, care va lărgi tratamentul profilactic și preventiv în principalele afecțiuni stomatologice de masă la copii.

Scanned with OKEN Scanner

CAPITOLUL II

MORFOLOGIA APARATULUI DENTO-MAXILAR

1. CE ESTE APARATUL DENTO-MAXILAR?

Stomatologia infantilă se adresează unei regiuni limitate la fața copilului, extinsă parțial spre baza craniului și regiunea gîtului.

Cavitatea bucală cu pereții ei, alcătuiți dintr-un schelet învelit de o masă musculară, tegumente sau mucoasă bucală, la care se adaugă dinții și glandele salivare, constituie elementele ce alcătuiesc aparatul dento-maxilar.

În timpul dezvoltării copilului se constată mari transformări morfologice ale acestui aparat, care se fac după o anumită *schemă ereditară*, cîștigată în cursul filogenezei și în funcție de *condițiile de mediu* din cursul ontogenezei.

Un *sistem de reglare neuro-endocrin și metabolic* dirijează și coordonează aceste transformări, iar *sistemul neuro-muscular* coordonează mișcările mandibulei, limbii, buzelor, narinelor, pentru a asigura respirația, masticația, deglutiția, fonația sau expresia fizionomică.

Analiza morfologiei elementelor aparatului dento-maxilar, în timpul dezvoltării filogenetice și ontogenetice și în timpul efectuării funcțiunii acestui aparat, reprezintă cunoștințele de bază ce ne permit să înțelegem mecanismele de producere a afecțiunilor dento-maxilare la copii, ne permit să întreprindem o terapeutică eficientă cauzală.

Aparatul dento-maxilar poate fi considerat *prima porțiune a aparatului de import al materiei*, care a suferit mari transformări în cursul filogenezei pînă la om. Din acest studiu putem desprinde schema de organizare a aparatului, schemă ce poate fi dereglată de *afecțiuni ereditare sau metabolice* și pe care încercăm eventual s-o dirijăm spre normal prin diverse mijloace terapeutice.

2. EVOLUȚIA FILOGENETICĂ A APARATULUI DENTO-MAXILAR

Prin evoluția filogenetică se înțelege dezvoltarea viețuitoarelor de la cele mai simple pînă la cele organizate superior.

Cunoașterea de către medicul stomatolog a evoluției filogenetice a aparatului dento-maxilar este deosebit de utilă, deoarece ea oferă o vedere unitară asupra dezvoltării normale și înlesnește astfel diferențierea fenomenelor patologice de cele normale; pe de altă parte, însăși evoluția filogenetică se poate înscrie printre *factorii etiologici* ai unor afecțiuni dento-maxilare,

Scanned with OKEN Scanner

cum ar fi: caria dentară aproximală, disarmonia dento-alveolară, sau diferite malformații congenitale ale feței și gîtului.

Valoarea și interpretarea *factorului genetic* în dezvoltarea aparatului dento-maxilar nu poate fi apreciată și aprofundată fără cunoașterea evoluției filogenetice. Legea de dezvoltare a aparatului dento-maxilar se cîștigă în cursul evoluției filogenetice și se transmite ereditar la descendenții aceleiași specii.

„Una dintre caracteristicile vieții pe pămînt este uzura permanentă a materiei vii" (R a i n e r). În permanență, ființele consumă o parte din materia din care sînt formate, spre a produce energia necesară pentru deplasare, înmulțire etc. Pentru a supraviețui, ele importă necontenit din mediul exterior substanțe nutritive, organice și anorganice, pe care le transformă fizic și chimic din molecule mari în molecule mici (digestie), care pot pătrunde în mediul intern (absorbția), pentru a putea fi resintetizate în materie vie proprie fiecărui organism (asimilația). Sinteza (asimilația) și desfacerea oxidativă a substanțelor vii cu eliberare de energie vitală (dezasimilația) alcătuiesc metabolismul, principala funcție a unui organism viu.

Organismele vegetale transformă substanțele anorganice cu ajutorul *luminii* (fotoni) și al *căldurii* (energie electromngnetică) în substanțe organice, principala sursă alimentară a organismelor animale vii. Alimentele pot fi considerate astfel *energia solară conservată de plante* prin fotosinteză, pe care animalele le dezagregă prin *respirație*, prin oxidare, pentru a-și procura energia de care au nevoie în mișcare, sensibilitate, reproducere etc.

Orice organism viu animal își făurește din alimentele ingerate, digerate, și absorbite proteine proprii (asimilație) prin intermediul acidului desoxiribonucleic (ADN), care se află în cromatina nucleului fiecărei celule. Tot ADN coordonează, prin informațiile ereditare pe care le deține, producerea de *enzime specifice*, care asigură metabolismul organismului viu; ADN coordonează astfel reacțiile chimice în mod automat, pe *principiul feed-back*, pentru a evita supraproducția sau carența.

Controlul și coordonarea reacțiilor metabolice din organismele vii reprezintă a doua funcție importantă.

Materia vie se uzează și ea, arsenalul enzimatic se dereglează în timp, astfel încît moartea celulei este învinsă prin apariția altor unități morfofuncționale identice, reproduse tot prin intermediul acelor informații ereditare conținute în ADN. În acest fel, viața se continuă în noi organisme vii, care vor transforma mai departe energia de pe pămînt. Reproducerea este a treia mare funcție a organismului viu.

Pe scară animală inferioară digestia este realizată de către aparatul de import al materiei. Aparatul dento-maxilar al omului reprezintă un stadiu evolutiv al primei porțiuni din aparatul de import al materiei. În planul de organizare a aparatului dento-maxilar observăm o continuă transformare, diversele lui forme reprezentînd modalități de adaptare la condițiile de viață din mediul înconjurător.

Virusurile și bacteriile, cele mai simple viețuitoare, absorb substanțele nutritive direct din mediul exterior prin *osmoză*. Ele trimit în mediul în care se dezvoltă o serie de enzime — toxine — ce transformă substanțele

Scanned with OKEN Scanner

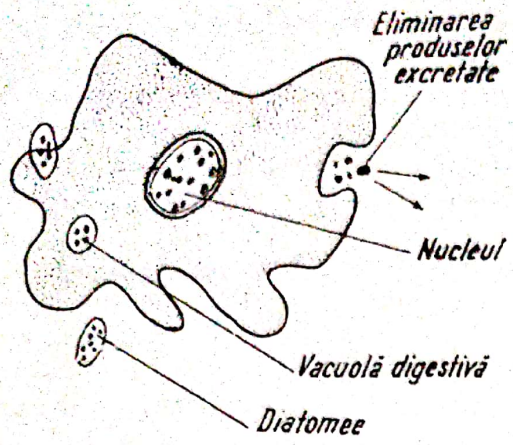

Fig. 1. Vacuola digestivă la un protozoar (amoeba).

organice din mediul exterior în molecule simple, care să poată fi absorbite. Aici, digestia este exterioară.

Protozoarele își făuresc în jurul nucleului un mediu interior, protoplasma în care apare *vacuola digestivă*, forma primitivă a aparatului de import al materiei. Protoplasma acestor protozoare (amoeba sau vorticella) curge în jurul materiei nutritive, de exemplu în jurul unei diatomei, și o înglobează împreună cu o picătură de apă. În vacuola digestivă astfel formată ajung enzimele ce realizează digestia (fig. 1).

Ființele unicelulare constituie unitățile morfologice și funcționale capabile de a controla și coordona toate reacțiile chimice metabolice în interiorul celulei, dispunînd de o puternică *rețea de comunicație* (reticulul endoplasmatic), de *elemente generatoare de energie* (mitocondrii), de *centre de sinteză proteică* (ribozomi) și de *recuperare* (lizozomi).

La coloniile celulare, la primele *metazoare*, se remarcă la început doar conviețuirea unor organisme celulare, ce rămîn oarecum independente; la metazoarele mai evoluate, *celenterate*, se remarcă *diferențierea unor celule cu funcții diferite*; apar astfel colonii la care unele celule se diferențiază pentru adaptarea la recepția impulselor din mediul extern (ectoderm), iar altele se specializează pentru efectuarea digestiei (endoderm). Aparatul de import al materiei este reprezentat aici printr-un sac căptușit cu celule endodermice, deschis în afară printr-un *orificiu mic buco-anal* (hidra de apă dulce). La *anelide*, asistăm la noi modificări importante ale aparatului de import, din care reținem:

— Apariția unui *tub digestiv alungit*, cu două orificii, bucal și anal, format prin succesiunea mai multor segmente (sistem metameric). Materia importată parcurge un sens unic: prin orificiul bucal, animalul importă materia nutritivă și prin orificiul anal elimină materia ce nu a fost absorbită.

— Simetria părții drepte cu cea stîngă.

— Apariția celui de-al treilea strat, *stratul intermediar* (mezodermul), care dă naștere mușchilor și organelor secretoare.

— *Diferențierea morfologică* a unui mare grup de celule cu funcții diferite: *nervoasă, digestivă, excretorie, musculară*. Funcția nervoasă este realizată de către ganglionii cerebroizi supraesofagieni, cu rol de coordonare, și de către ganglionii metamerici, subordonați ganglionilor cerebroizi, situați ventral în fiecare metamer. Funcția excretoare este asigurată de către organe mezodermale, nefridii, ale căror celule excretă substanțele de dezasimilație într-o cavitate internă (celomul).

Începînd cu anelidele, orificiul bucal devine elementul principal al extremității cefalice. La **anelidele superioare și la insecte,** orificiul bucal sau

gura se înarmează cu *maxilare dure, chitinoase*, care servesc la prinderea și reținerea hranei, la zdrobirea ei mecanică, precum și la atacul prăzii și apărarea de dușmani. Scheletul chitinos al acestor maxilare este extern. După felul de hrană al animalelor din diverse epoci, se diferențiază în jurul gurii instrumente variate (ace, trompe, cângi, formațiuni tăioase pentru înțepare, sugere, tăiere, masticație). Toate aceste organe peribucale sînt mișcate de mușchi striați, comandați de sistemul nervos al vieții de relație. Masticația și deglutiția, alături de respirație, apar astfel de timpuriu ca *funcții fundamentale*, esențiale pentru viața animalelor. Planul de organizare a organelor de masticație, deglutiție, respirație rămîne același în tot cursul filogenezei, adaptările la condițiile de mediu făcîndu-se în cadrul acestui plan.

Pentru a găsi mai ușor hrana necesară, pentru a ataca sau a se apăra de dușmani, animalul are nevoie de organe de informație, de orientare, de atac, care trebuie puse în funcțiune prompt și organizat. Apar astfel în jurul gurii cele cinci organe de simț: *văzul, auzul, pipăitul, mirosul, gustul*, la început organizate simplu, apoi din ce în ce mai complex, pentru a culege cît mai precis informațiile din mediul exterior.

Așa apare *primul sistem de semnalizare*. Excitația din mediul exterior este culeasă de receptori specializați și transmisă la ganglionii cerobroizi, care reprezintă pe strămoșul îndepărtat al creierului uman.

La **vertebrate** dispare scheletul extern chitinos, fiind înlocuit cu unul intern, mai întîi cartilaginos și apoi osos. La vertebrate apar, de asemenea, dinții, formațiuni dure, așezate pe maxilare, care servesc la zdrobirea pradei. La vertebratele inferioare, la peștii cartilaginoși (selacieni, rechini), dinții sînt îngroșări osoase implantate pe toată suprafața mucoasei bucale, întocmai ca solzii tegumentari, din care derivă *dinții placoizi* (fig. 2).

La **reptile**, la crocodilieni apar *dinții implantați în alveole*. Numărul mare de oase din extremitatea cefalică a peștilor și batracienilor se reduce la reptile prin sudare, oferind o pîrghie osoasă puternică pentru mușchii masticatori. Zonele de inserție ale mușchilor de pe maxilare determină apariția condilului la mandibulă și a cavității glenoide la baza craniului (articulația dintre osul cvadrat și scuamos se transformă în *articulație temporo-mandibulară*). Această perioadă de filogenie explică multitudinea *centrelor de osificare ale oaselor maxilare la om*, apariția dizarmoniilor maxilare prin sudură precoce sau întîrziată a oaselor craniului facial sau neural. Tot la crocodilieni se ivesc *sinusurile maxilare*, prin apariția forțelor de forfecare în interiorul osului. Apare, de asemenea, și *separarea cavității nazale de cea bucală* prin *bolta palatină*, ca o consecință a

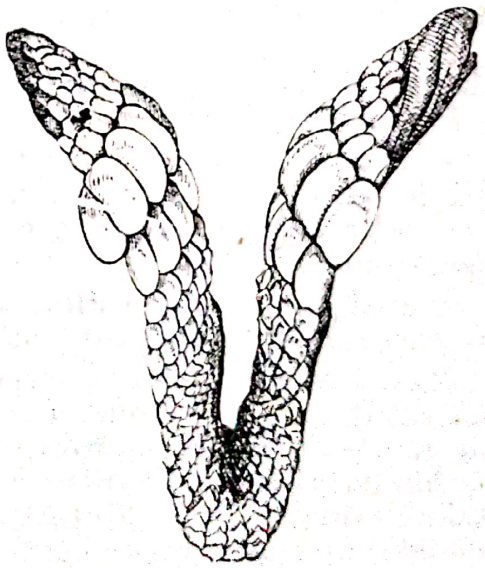

Fig. 2. Cîmpurile dentare la selacieni (placoizi) (după FRIANT).

Scanned with OKEN Scanner

trecerii de la viața acvatică la viața terestră. Căile digestive sînt separate de cele ale respirației, cu excepția răspîntiei aero-digestive de la nivelul faringelui.

O dată cu mamiferele, cu dromatherium (în era terțiară), apar și buzele, ca o consecință a suptului. În acest fel, cavitatea bucală înarmată cu dinți, separată de căile respiratorii, mărginită pe lături și înainte de obraji și buze are rolul de a importa hrana, de a o transforma mecanic și parțial și chimic; gura are rolul apoi de a duce mai departe bolul alimentar spre porțiunea următoare a tubului digestiv, esofag și stomac, unde se continuă digestia.

Cavitatea bucală și pereții ei, maxilarele, dinții și musculatura masticatorie începe să efectueze funcții importante, esențiale vieții, funcții ce evoluează în cursul filogenezei și ontogenezei.

Alături de funcțiile fundamentale (*respirație, masticație, digestie*), la om apar noi funcții ale vieții de relație, funcții specifice omului, *mimica și fonația*, deservite de aparatul buco-dento-maxilar.

Morfologia cavității bucale și a pereților ei variază în raport cu funcția de masticație, deglutiție, respirație, fonație sau fizionomică; orice tulburări în forma acestor elemente ale aparatului dento-maxilar trebuie să fie corelate cu tulburările funcționale; dacă metodele noastre terapeutice nu țin cont și de reeducarea acestor funcții viciate, anomaliile de formă dento-maxilare nu se vor vindeca sau se vor vindeca temporar, recidivele fiind aproape sigure.

Mamiferele evoluează în raport cu condițiile de mediu, în raport cu modul de nutriție. Rînd pe rînd, ele își diferențiază dinții, își modelază oasele maxilare și mușchii pentru transformarea mecanică a alimentelor.

Din sursa primitivă a eutherienelor se diferențiază astfel 4 grupe:

— Una se adaptează la viața arboricală și se alimentează în special cu fructe — este *grupa primatelor*, la care craniul neural se dezvoltă progresiv, în timp ce craniul facial se reduce (bunodonte).

— Alta se adaptează la regimul *erbivor* (proboscidiene, elefanți, artiodactyle — bovidee, perisodactyle — cabaline). Este grupa rumegătoarelor (belodonte).

— Alta se hrănește cu fructe, rădăcini, tije de plante, adaptîndu-și dinții în acest scop — *rozătoarele* (tecodonte).

— Alta se adaptează la regimul carnat — *carnivorele* și *insectivorele* (secodonte).

Se mai poate vorbi în sfîrșit și de grupul *edentatelor*, din America de Sud, la care dinții au dispărut complet, nemaifiind utilizați.

Mamiferele rozătoare, rumegătoare, carnivore își diferențiază în mod adecvat dinții, maxilarele, articulația temporo-mandibulară, în funcție de modul de nutriție și masticație. Omul se diferențiază din aceste mamifere la începutul erei cuaternare, acum 250 000 de ani (fig.3), extremitatea cefalică a suferit o serie de alte transformări, determinate de munca manuală, de felul alimentației, de mersul biped și de limbajul articulat.

La maxilare se observă, ca o linie generală, o reducere dimensională în raport cu dezvoltarea cutiei craniene. Acest proces este evident la toate ani-

Scanned with OKEN Scanner

malele zilelor noastre, în raport cu strămoșii lor îndepărtați din era terțiară sau cuaternară (ursus spaeleus, hiena de peșteră etc.). Această reducere filetică a maxilarelor continuă și în zilele noastre, aducînd în domeniul stomatologiei infantile o serie de procese patologice proprii.

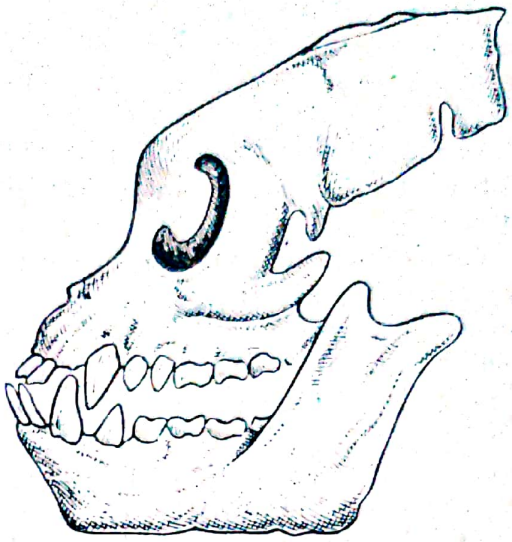

Fig. 3. Presupusul strămoșului comun al omului și antropoidelor (proconsul africanus) (după LEAKY).

Articulația temporo-mandibulară suferă și ea modificări în raport cu regimul alimentar. La rumegătoare, condilul mandibular ia forma unui *cilindru situat transversal*, pentru a permite mișcările de lateralitate ale mandibulei; la rozătoare, condilul mandibular ia forma unui *cilindru cu axul lung anteroposterior*, pentru a permite mișcările de propulsie și retropulsie predominante; la carnivore, condilul mandibular ia forma unui con, pentru a permite acestor animale de pradă deschiderea largă a gurii (fig. 4).

Dinții se adaptează și ei în vederea îndeplinirii funcției de nutriție, în raport cu mediul înconjurător, în care se află alimentele respective și dușmanii inevitabili. Dinții ce vin în contact cu buzele, *dinți labiali* (incisivii și

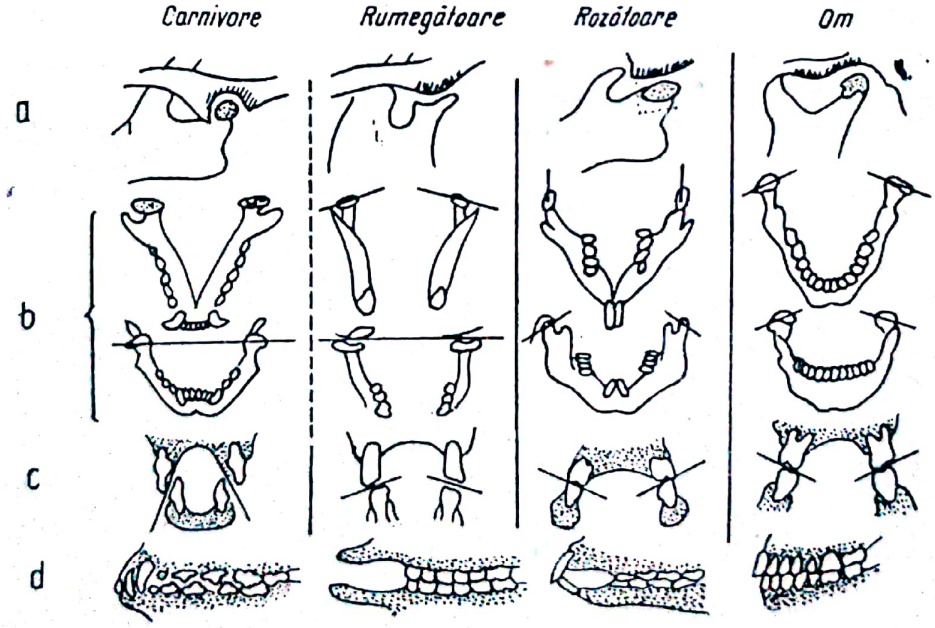

Fig. 4. Articulația temporo-mandibulară la principalele grupe de mamifere:

a. — mandibula văzută din profil (în plan sagital); *b*. — mandibula văzută pe suprafața ocluzală și în plan frontal; *c*. — arcade alveolo-dentare în secțiune frontală; *d*. — arcade alveolo-dentare în plan sagital (după BRÜHM)

Scanned with OKEN Scanner

caninii), își modifică suprafața sau marginea activă, în vederea prehensiunii sau reținerii hranei. La rozătoare, dinții labiali, incisivii, trebuie să fărîmițeze rădăcini de plante mai dure, uzîndu-se repede. Din acest motiv, incisivii la rozătoare cresc și se uzează continuu. La unele mamifere acvatice (morsa), *incisivii* capătă o formă arcuită, pentru a permite animalului să se odihnească, sprijinindu-se cu ei pe sloiurile de gheață. La rumegătoare, dinții labiali au formă de lopeți, cu care secționează fibrele vegetale.

Caninii se dezvoltă puternic la carnivore (feline, insectivore) (fig. 5). La rumegătoare și la rozătoare caninul dispare lăsînd un spațiu edentat între incisivi și premolari (fig. 6 și 7). La alte animale, caninul rămîne atrofiat (cabaline) sau îmbracă forma incisivilor (cerb). La unele mamifere acvatice (narvalul) și numai la bărbat, unul din canini ia o dezvoltare surprinzătoare, ca o lance puternică, pentru a sparge gheața din mările polare unde locuiește și a permite astfel accesul la suprafața apei, ca să poată respira cu întreaga lor familie. La bovidee caninul dispare cu totul.

Dinții posteriori sau jugali (premolarii și molarii) se adaptează și ei în vederea funcției ce trebuie s-o îndeplinească și în raport cu regimul alimentar (fig. 8).

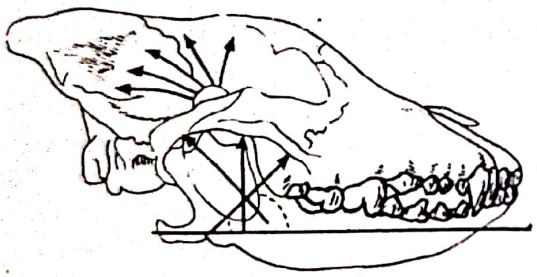

Fig. 5. Craniu de carnivor (cîine) cu inserțiile temporalului și maseterului (după SCHUMACHER).

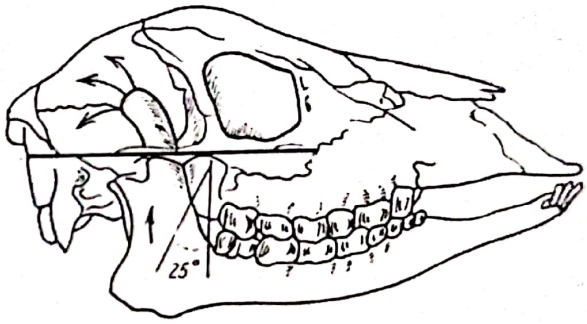

Fig. 6. Craniu de rumegător cu inserțiile temporalului și maseterului (după SCHUMACHER).

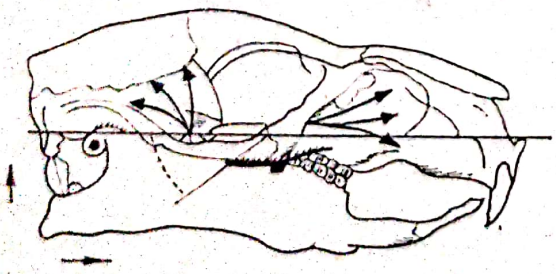

Fig. 7. Craniu de rozător (cobai) cu inserțiile maseterului, maxilo-mandibularului și temporalului (după SCHUMACHER).

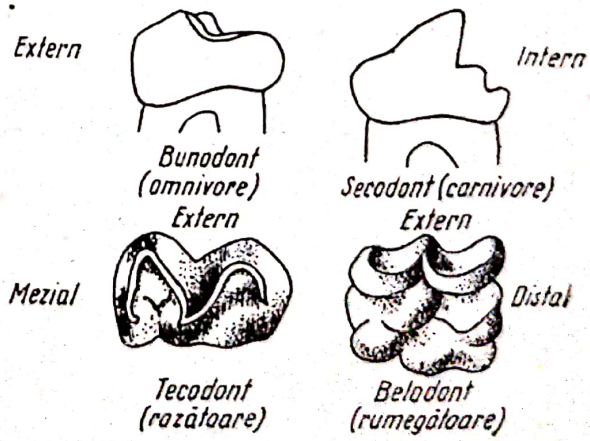

Fig. 8. Cele 4 tipuri principale de molari la mamifere (după BOURDELLE).

Scanned with OKEN Scanner

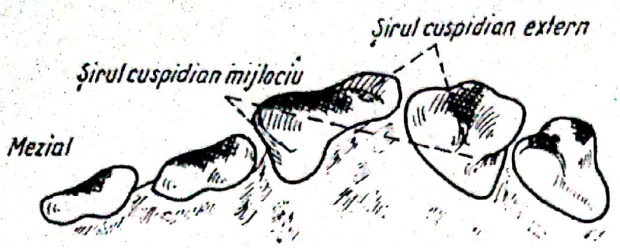

Fig. 9. Dinții laterali superiori (stînga) la cîine (după FRIANT).

Fig. 10. Dentiția la ursul brun (după FRIANT) alb — incisivi; punctat — canini; negru — premolarii și molarii.

La rozătoare cuspizii dinților jugali se așază în 3 rînduri transversale vestibulo-orale, ca adevărate creste de smalț. Acesta reprezintă tipul *tecodont*, adaptat la mișcările de propulsie și retropulsie a mandibulei.

La rumegătoare, cuspizii dinților jugali sînt dispuși în 3 rînduri longitudinale, antero-posterioare. Acesta este tipul *belodont* adaptat la mișcările de lateralitate ale mandibulei.

La carnivore, cuspizii dinților jugali suferă o involuție, rolul lor în masticație fiind secundar. Rîndul intern și intermediar de cuspizi fuzionează și tind să dispară pentru a permite dezvoltarea rîndului extern, care taie ca un fierăstrău. Acesta este tipul *secodont*, adaptat pentru mișcările de închidere și deschidere a gurii (fig. 9 și 10).

Mamiferele arboricole (lemurienele, simienele, antropoidele) își adaptează aparatul lor maxilar în raport cu regimul alimentar bogat în fructe. Incisivii lați, caninii dezvoltați încă, molarii cu cuspizi reduși caracterizează dentiția acestor mamifere (bunodonte). Mișcările articulației temporo-maxilare devin mai complexe (fig. 11). Închiderea și deschiderea gurii predomină în raport cu mișcările de lateralitate, propulsie și retropulsie, astfel încît condilul mandibular îmbracă o formă intermediară celui de la carnivore și rumegătoare.

Omul se diferențiază de antropoide în momentul în care își făurește instrumente, de care se servește pentru a se apăra sau pentru a ataca, instrumente ce s-au perfecționat extraordinar, de la piatra cioplită pînă la aparatele de astăzi ce folosesc energie atomică.

Omul se diferențiază prin desăvîrșirea poziției bipede, care devine permanentă.

Omul se diferențiază de celelalte animale și prin aceea că la el apare *limbajul articulat* și *scrisul*: al doilea sistem de semnalizare (cuvîntul scris și vorbit), ca mijloc de a lua cunoștință și de a folosi din experiența strămoșilor sau a contemporanilor lor.

Apar culturi caracteristice diferitelor epoci, care reprezintă produsul mai multor

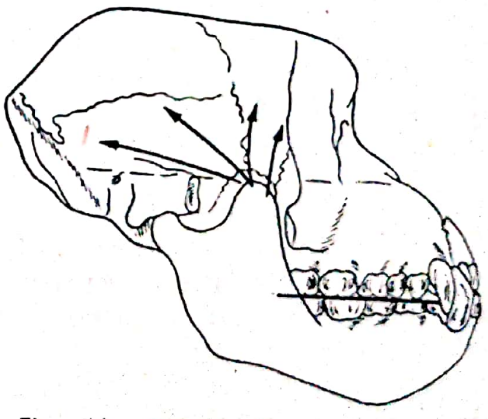

Fig. 11. Craniu de urangutan cu inserțiile temporalului (după SCHUMACHER).

generații, experiența strămoșilor fiind transmisă descendenților prin scris sau prin „viu grai".

În evoluția omului a apărut astfel un nou element „societatea", care „dă un impuls puternic în evoluția omului și o direcție mult mai precisă de dezvoltare" (Engels).

O dată cu dezvoltarea culturii materiale se schimbă și modul de viață și alimentație, apărînd boli ce caracterizează anumite epoci. În acest sens, *caria dentară* și *paradontopatia* pot fi considerate boli caracteristice „civilizației industriale".

În acest fel, de la **pitecantropul** din pleistocenul inferior cu fruntea mică, teșită, cu arcadele sprîncenoase solide, cu fața lunguiață, prognată, cu capul flectat înainte și cu creasta occipitală puternică pentru inserția musculaturii cefei, se ajunge la **neanderthalul** epocii glaciale, cu un schelet facial mai cizelat. De aici pînă la omul actual apar o serie de alte transformări, din care cele mai importante privesc *mărirea calotei craniene și reducerea masivului facial*. Această modificare a raportului dintre cutia craniană, care se mărește și masivul facial, ce se reduce, se observă de la pitecantrop pînă la omul actual, astfel încît *copilul de pitecantrop* seamănă cu adultul de Neanderthal, copilul de Neanderthal seamănă cu adultul *Crô — Magnon*, copilul de Crô—Magnon seamănă cu homo sapiens fosilis. În viitor se prevede că figura omului adult va fi foarte apropiată de aceea a copiilor zilelor noastre.

Cudarea bazei craniului, cudarea mandibulei sînt alte consecințe morfologice, care apar datorită *staționei bipede*. În epoca actuală observăm o *brachicefalizare* (rotunjire a calotei craniene), deoarece conținutul encefalic crește progresiv. Se tinde astfel la o omogenizare a formei extremităților cefalice la populația actuală de pe glob, ștergîndu-se diferențele rasiale sau regionale.

Omul actual, considerat mamiferul cel mai evoluat, a păstrat de la animalele inferioare din care a derivat următoarele elemente:

De la *vertebratele inferioare* a păstrat planul general de dezvoltare a feței, astfel:

De la *selacieni* a rămas simetria bilaterală a masivului facial și orificiul bucal de mărime medie situat sub organul mirosului, văzului; s-a păstrat *scheletul limbii*, musculatura maxilarelor și a gîtului, care are un rol în formarea reliefurilor craniene, prin felul în care acționează asupra zonelor de inserție, modelîndu-le.

De la *reptilele superioare* s-au transmis cele 2 elemente componente ale mandibulei, *palatul dur*, ce separă cavitatea bucală de cavitățile nazale, *dinții implantați* în *alveole* și *sinusurile maxilare*.

De la *primele mamifere* a păstrat buzele, ca o consecință a sugerii, părul capului, sprîncenele, genele. De la primate omul a păstrat ochii adecvați perceperii stereoscopice (în relief), nasul, care a înlocuit botul; a preluat formula dentară și forma dinților. De la toți acești strămoși, omul a păstrat și funcțiile fundamentale: masticația, respirația, deglutiția, efectuată de organe a căror formă și evoluție urmează același plan de organizare ancestrală și aceleași modelări continue evolutive de adaptare.

Scanned with OKEN Scanner

La primii strămoși ai noștri au apărut însă și *funcții specifice*, și anume *mimica și fonația*. Graiul articulat, sub controlul cortical, implică mișcări noi ale vîrfului limbii și ale luetei, care la rîndul lor, au adus modificări în forma maxilarelor și a dinților, modificări caracteristice omului (înclinarea linguală a arcadelor mandibulare, coborîrea gropițelor digastrice etc.).

După cuvîntul vorbit, în cadrul celui de-al doilea sistem de semnalizare a apărut și scrisul, ceea ce a permis conoașterea experienței predecesorilor și a experienței tuturor oamenilor de pe glob într-o anumită epocă.

Mușchii pieloși ai feței se diferențiază într-un mod deosebit la om, redînd sentimente, emoții, printr-o mimică foarte variată. Dar toți acești mușchi exercită presiuni pe maxilare și pe dinți, astfel încît modificările în tonicitatea, contracția acestor mușchi sau paralizia lor atrage alterații dento-maxilare ce necesită tratamentul nostru de specialitate.

Iată cum funcțiile fundamentale (masticația, deglutiția, respirația) și cele specifice omului (fonația și fizionomia), alături de poziția bipedă, au ajuns să transforme botul animalelor în fața umană, cu rol atît de important în descoperirea rapidă a surselor de energie și în perpetuarea speciei.

3. CONSECINȚELE REDUCERII FILOGENETICE A APARATULUI DENTO-MAXILAR

Este clar că masivul facial urmează involuția continuă în epoca noastră. Fața adultului actual va avea peste cîteva milenii aceleași rapoarte dimensionale față de cutia craniană, pe care le observăm astăzi la copiii noștri. Unde vor avea loc atunci cei 32 de dinți permanenți pe niște arcade de copii? Nu există decît două soluții: sau *să dispară o serie de dinți de pe arcadă*, sau *să-și micșoreze și ei volumul paralel cu maxilarele*. Natura a preferat prima soluție. Așa se explică de ce astăzi al 3-lea molar (molarul de minte) nu mai apare de loc pe arcada omului actual în 25% din populația noastră. Și a doua soluție s-a schițat, dinții omului actual sînt mai mici dimensional decît ai omului fosil, dar reducerea arcadelor alveolare se face într-un ritm mai rapid decît reducerea dinților.

Cînd această incongruență dintre mărimea maxilarelor și a dinților apare în cursul creșterii unui copil, constatăm:

—*accidente de erupție* ale molarului de 12 ani sau a molarului de minte; *carii dentare aproximale*, din pricina înghesuirii dinților; *parodontopatii juvenile*; *disarmonii dento-alveolare*.

Deseori asistăm la o întîrziere în procesul de reducere filetică a aparatului dento-maxilar, observăm atunci fenomene de atavism, ca: dinții, rădăcinile sau cuspizii supranumerari, fistulele branhiale, prognațiile sau proalveoliile inferioare.

Meziodensul sau apariția celui de-al 3-lea și al 4-lea premolar, dinții paramolari etc., amintesc de formula dentară a primului mamifer euterian, de formula dentară a strămoșilor noștri.

Evoluția filogenetică a aparatului dento-maxilar poate fi inclusă în seria factorilor etio-patogenici a multor anomalii dento-maxilare, fie prin *reducerea neproporționată* a elementelor acestui aparat, fie prin *întîrzierea în reducerea dimensională* sau numerică a acelorași elemente.

Diferențierea normalului de patologic se poate face mai ușor pe baza acestor cunoștințe, care ne permit în același timp să prevedem apariția unor anomalii noi.

Scanned with OKEN Scanner

Meziodensul sau apariția celui de-al 3-lea și al 4-lea premolar, dinții paramolari etc., amintesc de formula dentară a primului mamifer euterian, de formula dentară a strămoșilor noștri.

Evoluția filogenetică a aparatului dento-maxilar poate fi inclusă în seria factorilor etio-patogenici a multor anomalii dento-maxilare, fie prin *reducerea neproporționată* a elementelor acestui aparat, fie prin *întîrzierea în reducerea dimensională* sau numerică a acelorași elemente.

Diferențierea normalului de patologic se poate face mai ușor pe baza acestor cunoștințe, care ne permit în același timp să prevedem apariția unor anomalii noi.

Scanned with OKEN Scanner

CAPITOLUL III

EVOLUȚIA ONTOGENETICĂ A EXTREMITĂȚII CEFALICE

CREȘTEREA ȘI DIFERENȚIEREA CELULARĂ

Multiplicarea, diferențierea și organizarea segmentelor aparatului dento-maxilar, într-un anumit timp, constituie etapele de creștere și dezvoltare ale acestui aparat.

Creșterea presupune o modificare dimensională într-un anumit ritm; *dezvoltarea este o „progresare spre maturizare"*, o diferențiere celulară și o receptivitate diferită la factorii de creștere (TODD).

Cunoașterea evoluției unei viețuitoare de la celula-ou pînă la maturizare și îmbătrînire, ne permite să stabilim care sînt segmentele aparatului dento-maxilar, care sînt factorii ce influențează dezvoltarea lor și cum putem interveni terapeutic să împiedicăm apariția sau complicațiile principalelor tulburări de creștere, manifestate prin anomalii dento-maxilare, dentare și chiar parodontopatii.

Etapele de evoluție

Din motive didactice, dezvoltarea ontogenetică a aparatului dento-maxilar se poate împărți în 3 perioade sau stadii:

A. **Perioada de organogeneză,** care se desfășoară în primele trei luni de viață intrauterină; ea poate fi subîmpărțită în etapa de *ovulație*, de la fertilizare pînă în ziua a 14-a, și etapa *embrionară*, de la 14 zile pînă în luna a 3-a

B. **Perioada de morfogeneză** se desfășoară din luna a 4-a de viață intrauterină pînă la naștere și continuă pînă la vîrsta de 12-13 ani (morfogeneză intrauterină și morfogeneză extrauterină).

C. **Perioada de modelare** se desfășoară de la 16 ani pînă la bătrînețe.

În *perioada de organogeneză* predomină procesul de creștere, de *multiplicare celulară* egală și apoi inegală.

În *perioada de morfogeneză* predomină procesul de *diferențiere* celulară, pînă la maturizarea lor și angrenarea în sistemul general de funcțiune al organismului. După maturizare, în general, celulele nu se mai multiplică sub influența factorilor generali de creștere, asfel încît în acest stadiu remarcăm o modificare dimensională diferită pe țesuturi prin segmente, care în final dă forma caracteristică aparatului dento-maxilar.

În *perioada de modelare* predomină procesele de *remaniere a țesuturilor sau organelor* obligate să se adapteze la condițiile de mediu.

Durata acestor etape și ritmul de succesiune variază cu specia, rasa și chiar cu tipul regional sau constituțional.

Scanned with OKEN Scanner

A. PERIOADA DE ORGANOGENEZĂ

1 ETAPA DE OVULAȚIE

Evoluția ontogenetică a omului începe cu celula ou, rezultată din unirea gametului femel (ovulul) cu cel masculin (spermatozoidul). În primele faze, celula-ou se multiplică total și în mod egal ca toate ouăle oligolecite (cu puțin vitelus). Curînd după aceea, multiplicarea se face prin segmentare totală și inegală, dînd naștere la celule mari și mici, cunoscute sub numele de *macromere și micromere*. Celulele mici secretă o substanță particulară, care erodează mucoasa uterină și stabilesc o legătură nutritivă cu organismul matern, realizînd așa-numita *nidație a oului*.

2. ETAPA DE EMBRIOGENEZĂ

Printr-o multiplicare foarte rapidă se formează o adevărată colonie celulară, cunoscută sub numele de *morulă* (în formă de mură). Celulele mari se așază la polul vegetativ, grupîndu-se în *endoderm*, iar cele mici vor da naștere la *ectoderm* și apoi *mezoderm*. Se diferențiază asfel embrionul ca o formațiune alungită, cu un pol anterior și altul posterior. Un pedicul vascular aduce hrana necesară embrionului de la organismul matern. Pentru a-l feri de diversele traumatisme, embrionul este înconjurat de o masă lichidă, *lichidul amniotic* a cărui compoziție amintește de apa mărilor, în care își duceau viața strămoșii noștri acvatici.

Trebuie să amintim că multiplicarea celulară începe înainte de nidare, care de obicei se produce în primele 2 săptămîni de la fertilizare.

Etapa de embriogeneză poate fi subdivizată în alte 3, în raport cu evoluția țesuturilor.

Între 0 și 3 săptămîni predomină procesul de *multiplicare celulară*, la început egală, apoi inegală și segmentară.

Între 3 și 7 săptămîni se produce multiplicarea și migrarea celulelor mezodermice, *diferențierea celulară* și începutul activității secretorii.

Între 7 și 11 săptămîni au loc procesele de *coalescență sau resorbție*, care vor pregăti forma fătului.

În a 3-a săptămînă, celulele ectodermice de la polul anterior al embrionului se multiplică mai mult, dînd naștere *extremității cefalice*. Celulele din regiunea dorsală a embrionului se multiplică mai repede, se invaginează dînd naștere ebosei *sistemului nervos cerebro-spinal* (placa neurală). Tot în această perioadă, celulele endodermice din regiunea ventrală a embrionului se multiplică și ele în mod rapid, invaginîndu-se într-un tub ce se va specializa în digestie, închis înainte și înapoi prin foițe membranoase. Celulele ectodermice din porțiunea antero-ventrală a embrionului se invaginează și ele, dînd naștere la o depresiune ventrală numită *stomodeum* (gura primitivă)

Scanned with OKEN Scanner

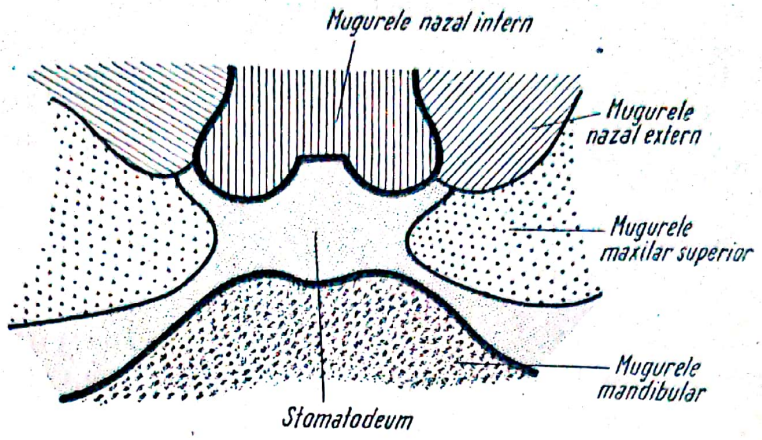

Fig. 12. Reprezentarea schematică a delimitării stomodeum-ului.

(fig. 12). Aceasta este prima porțiune a tubului digestiv, care în această fază rămîne separată de porțiunea faringiană a tubului digestiv endodermic prin *membrana buco-faringiană*.

În jurul stomodeumului, cele trei foițe embrionare se dezvoltă formînd *arcurile branhiale*. **Mugurul frontal** constituie limita superioară a stomodeumului. Din **primul arc branhial** se vor diferenția mugurii mandibulari, care constituie limita inferioară a stomodeumului. Lateral, gura primitivă este mărginită de *mugurii maxilari*, derivați tot din primul arc branhial. În jurul cavității bucale încep să se organizeze organele de simț: *vezicula ocular*ă, *auditivă* și *foseta olfactivă*, așa cum le observăm și în cursul filogenezei. Între mugurul frontal și mugurul maxilar se găsește șanțul nazo-lacrimal, la extremitatea căruia se află vezicula optică. În mugurul frontal apar două îngroșări epiteliale laterale, numite *placode olfactive*. Centrul placodei se deprimă schițînd narinele primitive. Depresiunea olfactivă împarte mugurul frontal într-un mugur **nazal extern** mai mare și un mugur **nazal intern**, mai mic (fig. 13). Vezicula auditivă, situată înapoia celui de-al **doilea arc branhial**, *arcul hioidian*, care provine din invaginarea ectodermului.

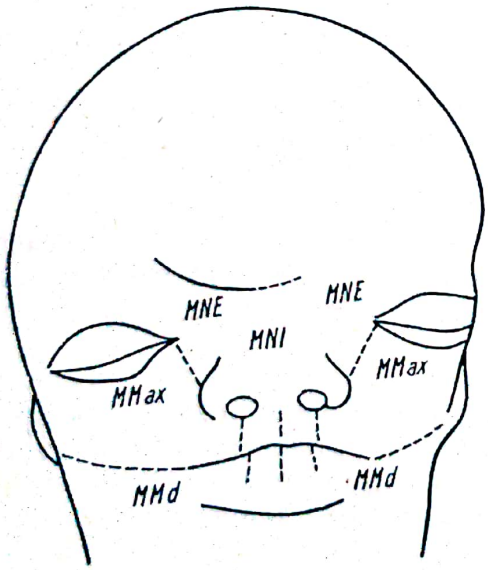

Fig. 13. Fața unui făt cu zonele derivate din mugurii frontali maxilari și mandibulari:

M Md — mugurul mandibular; M Max — mugurul maxilar; M NE — mugurul nazal extern; MNI — mugurul nazal intern (după MUGNIER).

Arcurile branhiale sînt îngroșări ale mezodermului, care se situează etajat pe părțile laterale ale intestinului faringian. Ele prezintă la un moment dat

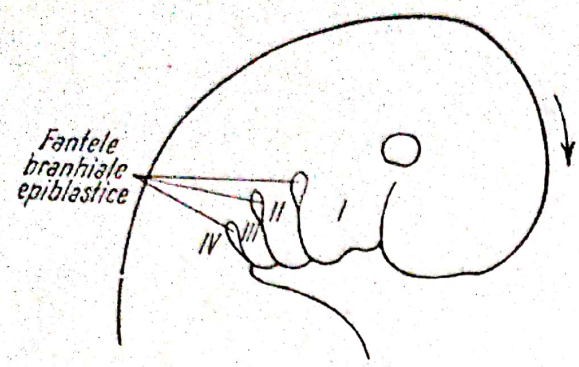

Fig. 14. Dezvoltarea arcurilor branhiale la embrionul uman.

nișteadînciturii externe și interne, datorită multiplicării inegale a celulelor din cele trei foițe embrionare, mezodermul dezvoltîndu-se în exces (fig. 14).

La *embrionii de pește*, membrana ecto-entodermică care închide șanțurile branhiale se resoarbe și se produc astfel *despicăturile branhiale* (branhiile), prin care apa este evacuată din cavitatea bucală pentru a scălda branhiile și a permite asfel oxigenarea. La *embrionul de mamifere și om*, aceste membrane nu se mai resorb și mezodermul se insinuează între ectoderm și endoderm, anulînd apariția fisurilor branhiale. În cazul în care totuși resorbția membranei ecto-endodermică se produce, observăm apariția anormală a *fistulelor branhiale*. Peștii au 7 arcuri branhiale, la om nu apar decît 5 arcuri branhiale, al 5-lea fiind rudimentar; se schițează de asemenea, și a 6-a pungă branhială. Fiecare arc branhial are materialul unui metamer obișnuit, așa cum se constată în cursul evoluției filogenetice și cum există încă astăzi la anelide.

Din **arcul I branhial**, *arcul mandibular*, se vor diferenția maxilarele cu mușchii masticatori. El dă naștere la doi muguri maxilari și doi muguri mandibulari, care cresc spre linia mediană. *Nervul trigemen* aparține acestui arc.

Arcul **2 branhial,** *arcul hioidian* se dezvoltă neobișnuit de mult, țesuturile sale diferențiate emigrînd aproape peste toate celelalte arcuri branhiale. Din el se dezvoltă musculatura mimicei, emigrate la gît și la față. *Nervul facial* aparține acestui arc.

Din **arcul 3 branhial** se dezvoltă glanda tiroidă și o parte din osul hioid, cealaltă parte dezvoltîndu-se din arcul 2 branhial. *Nervul glosofaringian* aparține acestei zone. Din **arcul IV** se dezvoltă arcul aortic și crosa arterei subclaviculare drepte. *Nervul vag* îi aparține.

Între 3 și 7 săptămîni creșterea inegală a țesuturilor determină formarea mugurilor faciali și a arcurilor branhiale. Migrările celulare sînt de asemenea frecvente în această etapă, tot ca o consecință a ritmurilor de multiplicare diferită.

Unele celule încep să se diferențieze morfologic și să-și înceapă funcțiunea lor secretorie. Se pare că celulele *hipofizei anterioare*, derivate din ectodermul stomodeumului și celulele hipofizei posterioare, derivate din epiteliul diencefalului, se diferențiază printre primele, pentru a prelua rolul de organizare și control al tuturor multiplicărilor celulare din organism (ebosa sistemului de coordonare a creșterii (zona diencefalo-hipofizară).

Între 7 și 11 săptămîni apar 2 fenomene importante: *coalescența mugurilor* faciali și branhiali și *resorbția* unor membrane ecto-endodermice.

Coalescența mugurilor se produce prin dezvoltarea vertiginoasă a mezodermului. Prin coalescența mugurilor nazali cu cei maxilari și ai acestora cu cei mandibulari se delimitează cavitatea bucală. Mugurul *nazal intern*

Scanned with OKEN Scanner

continuă să se dezvolte dedesubtul șanțurilor olfactive, formînd procesul globular (viitor tubercul labial), care participă la formarea buzei superioare și a osului incisiv. Mugurul nazal extern se oprește în dezvoltarea sa, neparticipînd decît la formarea versantului nazal, fără a ajunge la linia mediană (fig. 15).

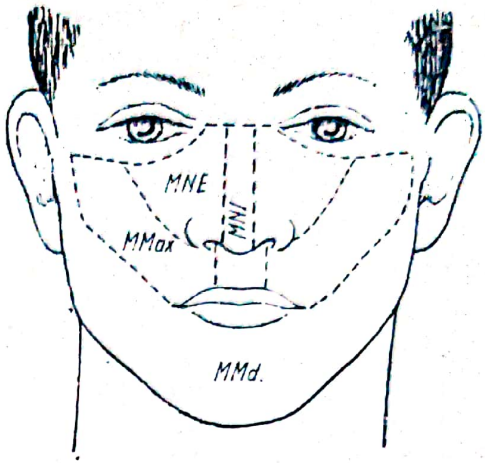

Fig. 15. Fața adultului cu zonele derivate din mugurii frontali maxilari și mandibulari:

MMd — mugurul mandibular; MMax — mugurul maxilar; MNE — mugurul nazal extern; MNI — mugurul nazal intern (după ORBAN).

Mănuchiul *vasculo-nervos nazo-frontal*, dependent de *mugurele frontal*, este în această perioadă de 10 ori mai mare decît vasele și nervii palatini, care vascularizează și inervează mugurele maxilar; se explică în acest fel de ce ritmul de creștere a mugurului frontal este mai mare decît ritmul de creștere a mugurului maxilar, fenomen pe care-l observăm, de altfel, și în filogeneză.

Din porțiunea internă a mugurilor maxilari se dezvoltă *mugurii palatini* (fig. 16). *Mugurii nazali interni* formează, după coalescența lor, partea anterioară a palatului (palatul pînă la gaura incisivă, inervat de nervul nazo-frontal), spinarea nasului, septul nazal și treimea mijlocie

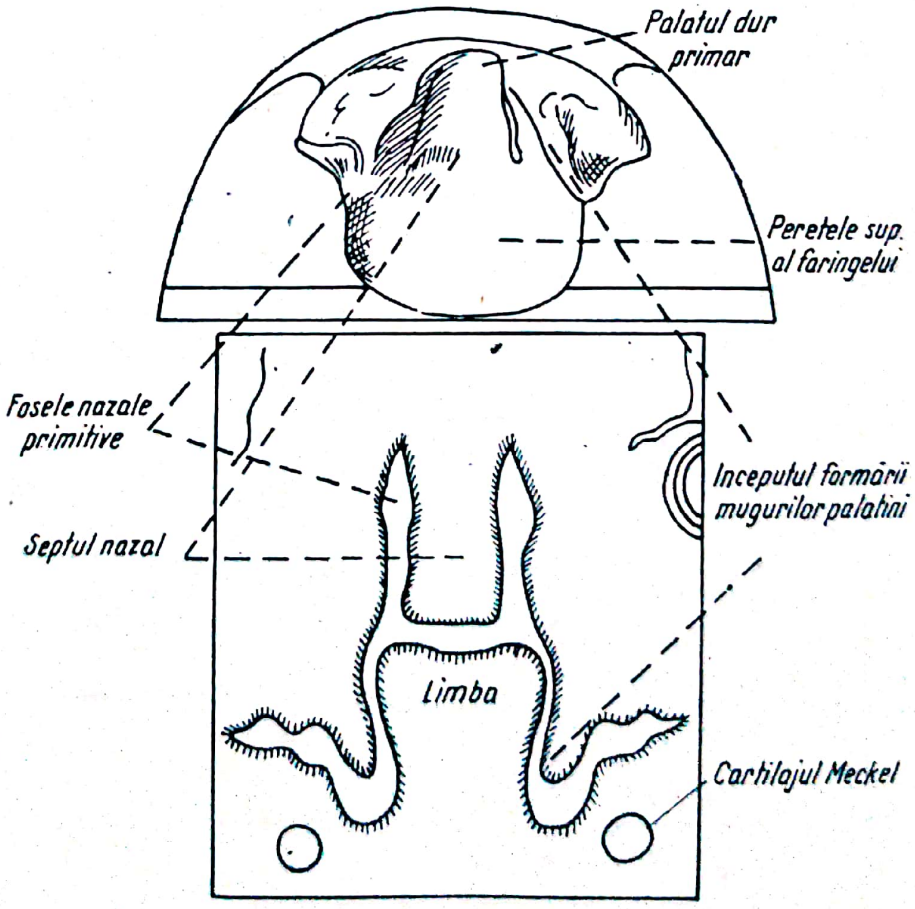

Fig. 16. Aspectul cavității bucale primitive înainte de formarea palatului secundar la embrionul de 23 mm (8 săptămîni) (după SICHER).

a buzei superioare. Din procesul globular se dezvoltă tuberculul labial și filtrul nazal.

Mugurul nazal extern formează părțile laterale ale aripilor nazale (cartilajele alare), oasele proprii nazale, lamele laterale etmoidale, osul lacrimal, apofizele orbitare și sfenoidale ale palatinului și porțiunea internă a maxilarului, participînd astfel la formarea pereților laterali ai foselor nazale.

Al 2-lea fenomen biologic principal este *topirea membranelor endo-ectodermice* buco-faringiană, ano-rectală, care permit deschiderea completă a tubului digestiv. La reptile, mamifere și om nu se mai produce topirea membrelor ecto-endodermice, ce separă arcurile branhiale.

a. **Formarea embrionară a maxilarelor.** În săptămîna a 4-a se observă o condensare celulară în viitoarea zonă sfenoidală; aceste celule se multiplică sub influența organizinelor lui SPEMANN, secretate de coarda dorsală, a cărei extremitate anterioară ajunge în zona viitoarei șei turcești.

În săptămîna 8-a, *coarda dorsală* trimite o prelungire anterioară care va da naștere la osul etmoid, cornetul inferior și vomer; 2 prelungiri laterale, orbitală și temporală, vor contura orbita, iar 2 prelungiri inferioare vor da naștere la cartilagiile lui MECKEL și REICHERT, ce reprezintă scheletul cartilaginos al arcurilor I și II branhial (fig. 17). Se realizează în această perioadă un *schelet cartilaginos* (condrocraniu), limitat mai mult la baza craniului, mandibulă și craniile senzoriale (optic, auditiv, olfactiv).

În mezenchimul din jurul condrocraniului se diferențiază din celulele mezenchimale 4-6 *centre de osificare*, dispuse în 2 zone principale: una

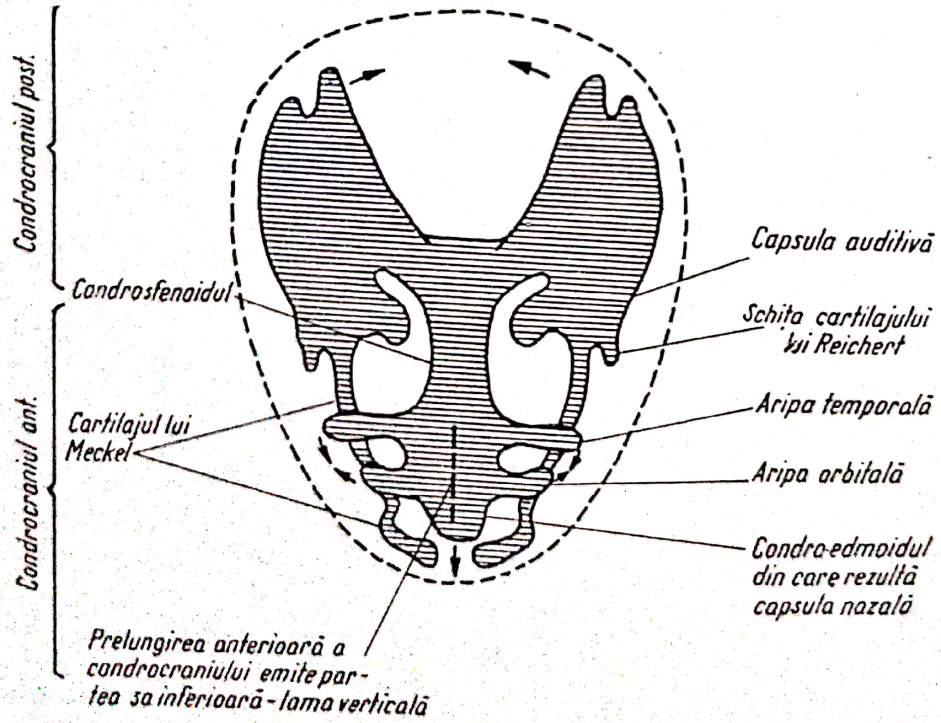

Fig. 17. Condrocraniul anterior și posterior (după MUGNIER).

anterioară, sub orificiul nazal, ce va da naștere la *osul incisiv* (osul premaxilar), și alta posterioară, situată sub orbită care va da naștere la *maxilarul superior* (osul postmaxilar).

Centrele de osificare ale maxilarului se unesc formînd punctul de osificare anterior și posterior, despărțite prin fîșii de țesut mezenchimal cu celule în continuă multiplicare (fig. 18) (sutura incisivo-maxilară).

În săptămîna a 8-a începe să se formeze *palatul secundar*, prin alunecarea spre linia mediană a 2 lame epiteliale, care derivă din mugurii maxilari superiori. Aceste lame se unesc cu palatul primar, format deja din săptămîna a 6-a. Cavitatea nazală se separă complet de cea bucală, așa cum constatăm în cursul filogenezei, începînd cu reptilele (fig. 19).

b. **Formarea embrionară a arcadelor alveolo-dentare.** Spre sfîrșitul lunei a 2-a apar condensări celulare de-a lungul arcurilor maxilare, deja formate în această perioadă. O parte din aceste celule în plină multiplicare se invaginează în mezodermul subjacent, dînd naștere la creasta vestibulară. La un moment dat, celulele epiteliale din interiorul crestei se vacuolizează, dînd naștere unei adîncituri, ce comunică cu stomodeum-ul, adîncitură cunoscută sub numele de *șanț vestibular* (vestibulul labio-dentar). Paralel cu acest proces există o altă îngroșare epitelială, mai înăuntru, ce se invaginează în mezenchimul maxilar, dînd naștere lamei (crestei) dentare, din care se formează *mugurii dentari*. Acești

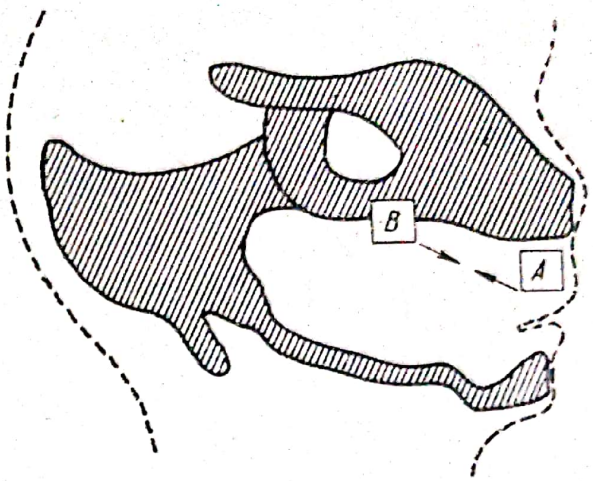

A = Punctul de osificare anterior
B = Punctul de osificare posterior

Fig. 18. Apariția celor două centre de osificare desmală în maxilarul superior, ce dau naștere la osul incisiv și maxilar (după MUGNIER).

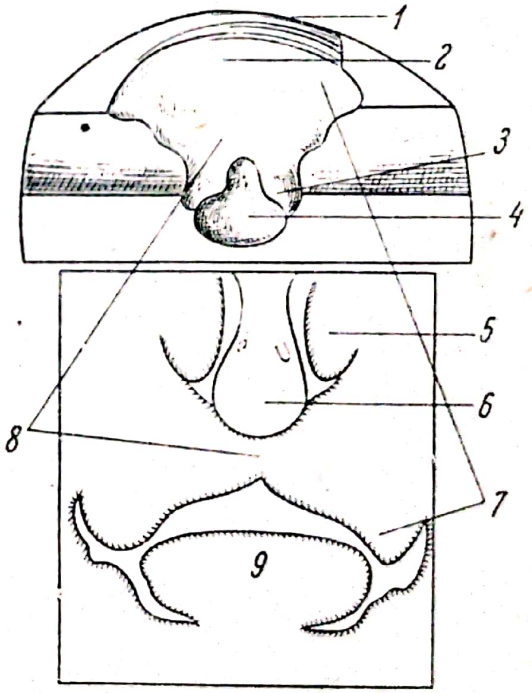

Fig. 19. Aspectul cavității bucale după formarea palatului secundar la embrionul de 30 mm (9 săptămîni) (după ISICHER)

1. Buza superioară. 2. Palatul primar. 3. Vălul palatin. 4. Peretele superior al faringelui. 5. Cornetul inferior. 6. Septul nazal. 7. Proeminența tectală. 8. Palatul secundar, (procesele palatine) 9. Limba.

Scanned with OKEN Scanner

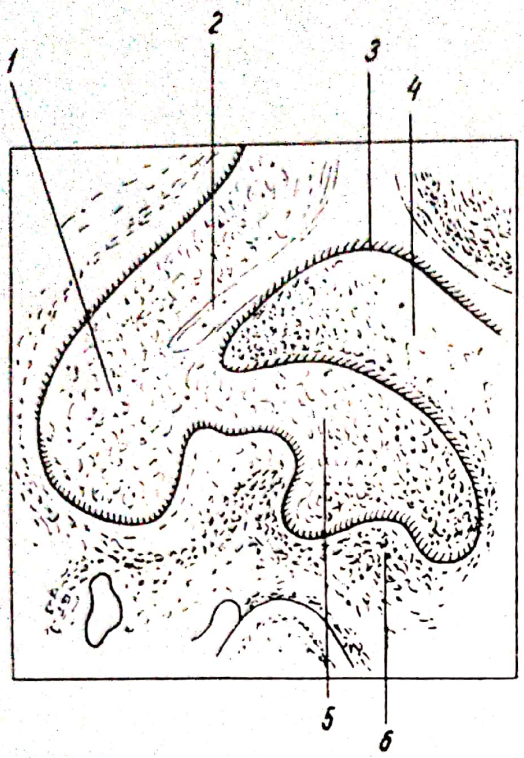

Fig. 20. Dezvoltarea crestei dentare și a crestei vestibulare (după ORBAN).

1. Creasta (lama) vestibulară. 2. Începutul formării vestibulului bucal. 3. Epiteliul stomodeal. 4. Mezenchim. 5. Creasta (lama) dentară. 6 Papila dentară.

muguri participă la dezvoltarea arcadelor alveolare prin acțiunea lor inductoare (fig. 20).

c. **Formarea limbii.** Tot în această perioadă de organogeneză, din primele 3 luni se dezvoltă și limba, din materialul a 5 arcuri branhiale. O parte din musculatura gîtului, inervată de hipoglos, emigrează în cavitatea bucală (stomodeum), făcînd să bombeze mucoasa acoperitoare, inervată de trigemen. Din *arcul* 1 *branhial*, și anume din tuberculii laterali drept și stîng, două proeminențe situate pe fața internă a mugurilor mandibulari și din tuberculul impar, proeminența mediană a planșeului stomodeum-ului, derivată din arcul 1 și 2 branhial, se formează vîrful și corpul limbii în cele două treimi anterioare (fig. 21).

Din *arcul* 2,3,*și* 4 *branhial* se dezvoltă tuberculul hipobranchial (copula) care va da naștere treimii posterioare a limbii, inervată de nervul gloso-faringian și nervul vag. Mucoasa bazei limbii rămîne inervată în porțiunea posterioară de nervul vag, explicînd astfel reflexul de vomă în caz de excitare a acestei porțiuni. În structura limbii întîlnim asfel materialul din 5 arcuri branhiale. Mucoasa linguală în cele două treimi anterioare este inervată de *nervul lingual*, ramură din nervul trigemen ce aparține arcului 1 branhial. Papilele fungiforme sînt inervate de fibre ale *intermediarului lui Wrisberg*,

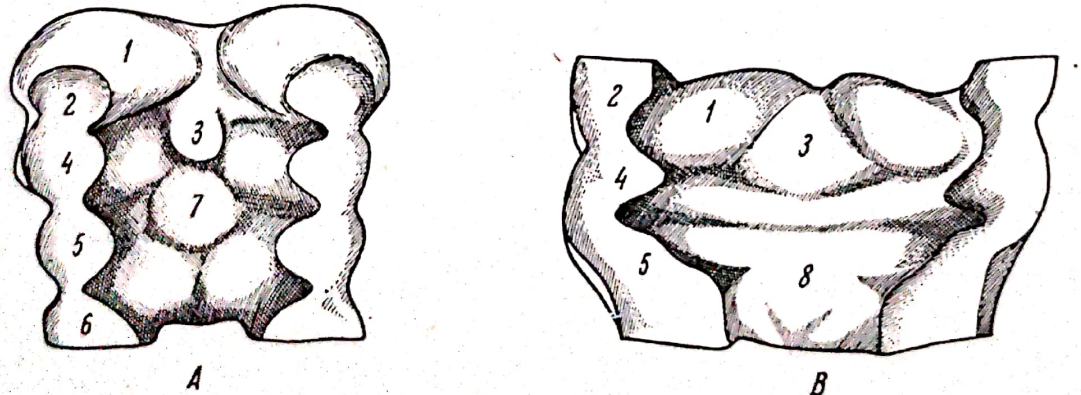

Fig. 21. Formarea limbii din proeminențele planșeului stomodeum-ului la 3 săptămîni (A) și 4 săptămîni (B) (după ORBAN).

A: 1. Tuberculul lateral lingual. 2,4,5,6 — arcul I, II, III ,IV branhiale. 3. tuberculul impar 7. tuberculul hipobranhial. B: 8 — epiglota.

Scanned with OKEN Scanner

ramură din facial, care aparține celui de-al 2-lea arc branhial. Mucoasa linguală în treimea posterioară este inervată de *nervul vag*, ce aparține arcului 4 branhial. Papilele caliciforme, inervate de *nervul glosofaringian*, aparțin arcului 3 branhial. Musculatura limbii provine din regiunea gîtului și este inervată de *nervul hipoglos*

Apariția, dezvoltarea și mișcările limbii, ce apar încă din viața intrauterină, exercită presiuni și tracțiuni pe formațiunile din jur, cu deosebire asupra mandibulei în formare, stimulînd creșterea ei.

În concluzie, mugurii maxilari superiori formează regiunea jugală medială, pînă la linia care unește unghiul intern al pleoapelor cu comisura buzelor, formează părțile laterale ale buzei superioare, palatul secundar, prin unirea celor 2 muguri palatini, masivul extern al osului maxilar și oasele malare. După constituirea bolții palatine creșterea maxilarului superior se face într-un ritm rapid, iar vasele și nervii palatini ajung să depășească în mărime de 10 ori vasele și nervii nazo-frontali. Dezvoltarea ritmică inegală a mugurilor maxilari, în raport cu creșterea redusă a mugurului frontal, este caracteristic omului ; în acest fel, botul animalelor se transformă în fața umană.

Etapa de organogeneză se încheie aproximativ în jurul vîrstei de 3 luni; maxilarele sînt formate, limba este dezvoltată, pereții cavității bucale sînt bine delimitați, iar mugurii dentari urmează o evoluție rapidă. Bolta palatină este constituită, fosele nazale fiind complet separate de cavitatea bucală.

La 4 luni de viață intrauterină embrionul uman este diferențiat și se aseamănă cu omul, constituind *fătul*. Trebuie să remarcăm în această fază o *creștere vertiginoasă* a embrionului, dimensiunea lui ajungînd de 250 000 — 300 000 ori mai mare decît cea a celulei-ou. Multiplicarea celulelor, ritmul de creștere a diferitelor segmente embrionare urmează o lege de dezvoltare pe care o întîlnim în cursul evoluției filogenetice. Creșterea predomină în această fază, iar *factorii biologici generali* dirijează această creștere inegală celulară și segmentară.

Se pare că *inducția* este primul factor biologic care dirijează creșterea prin multiplicare celulară, cel puțin pînă în faza de gastrulă.

Procesul de diferențiere, care apare între 3 și 7 săptămîni, pare a fi dirijat de *factorii ereditari*, ai căror mesageri se află în acizii desoxiribonucleici din cromozomi. Diferențierea înseamnă mai întîi morfologie celulară nouă, ce presupune și pregătirea pentru o anumită funcție secretorie sau excretorie. Diferențierea mai înseamnă și receptivitate diferită la factorii fiziologici generali de creștere ; în acest mod se produce creșterea prin multiplicare în ritmuri diferite în diversele grupe celulare din țesuturi, organe, segmente sau aparate. Se pregătește astfel *faza de morfogeneză*, caracterizată tocmai printr-o creștere dimensională diferită în diversele segmente ale corpului, ritmul de multiplicare scăzînd progresiv, pe măsură ce celulele se diferențiază.

d. **Tulburările de creștere embrionară** din această fază se datoresc fie distrugerii parțiale sau totale a unor grupe celulare prin toxice (alcool, tutun, medicamente), infecții cronice (sifilis, tuberculoză), fie lipsei de diferențiere

Scanned with OKEN Scanner

celulară (boli ereditare), fie lipsei de coalescență sau resorbție a unor muguri (boli ereditare, toxice, infecții).

Unele din aceste tulburări sînt *incompatibile cu viața* și embrionul moare în faza de gastrulă sau metamerizare. Distrugerea parțială a unor muguri determină *agnația, aglosia sau anodonția parțială*, cele totale fiind cu totul excepționale.

În cazul distrugerii unui grup de celule din *mugurele frontal*, se constată o *agnație parțială*, cu lipsa porțiunei mediane a buzei superioare, lipsa vomerului și apariția unei despicături largi mediane; globii oculari, în migrarea lor mediană, ajung în contact, nemaifiind obstacolul celular frontal; ciclopii din legende, cu un singur ochi frontal, par a fi fost inspirați din observația cîtorva din acești monștri.

Aglosia saiu microglosia constituie aspecte clinice ale distrugerii totale sau parțiale ale unor grupuri celulare din cele 5 arcuri branhiale, ce participă la formarea limbii.

Nedezvoltarea parțială sau totală a lamei dentare determină *anodonții parțiale sau totale*; anodonția molarilor de minte, a incisivilor laterali și chiar a premolarilor secunzi poate fi considerată ca un fenomen de reducere filetică a sistemului dentar, în timp ce anodonțiile mai întinse sînt determinate de factori toxici, infecțioși sau ereditari.

În aceeași grupă pot fi incluse și creșterile exagerate de grupe celulare, în afara schemei filogenetice sau ereditare, manifestate clinic prin *disembrioplazii* (2 mandibule, 2 maxilare, dinți supranumerari), sau prin formații tumorale a căror cauză nu este încă cunoscută.

Lipsa de diferențiere celulară se manifestă prin nefuncționarea unui grup celular, care, dacă face parte din sistemul de reglare neuro-endocrin, determină diverse malformații grupate în sindroame de diferiți autori (sindromul arcului I și II branhiale, sindromul Turner etc.).

Lipsa de coalescență a mugurilor faciali sau cervicali determină diversele forme de despicături sau fisuri, din care amintim:

Coloboma, despicătură ce merge de la gură la ochi prin persistența șanțului nazo-lacrimal, datorită lipsei de coalescență dintre mugurul maxilar și mugurul frontal (nazal extern și intern).

Macrocheilia (macrostomia), prin lipsa de unire a marginilor posterioare ale mugurilor maxilari cu cele ale mugurilor mandibulari.

— *Buza de iepure*, prin lipsa de coalescență dintre mugurul maxilar și mugurul nazal intern.

— *Gura de lup* (despicătură labio-maxilo-palatină), fisură bilaterală a buzei, a mărginii alveolare și a bolții palatine.

— *Despicătura palatină* completă sau incompletă.

— *Despicătura mediană a fălcii inferioare*, cînd mugurii mandibulari nu se unesc.

celulară (boli ereditare), fie lipsei de coalescență sau resorbție a unor muguri (boli ereditare, toxice, infecții).

Unele din aceste tulburări sînt *incompatibile cu viața* și embrionul moare în faza de gastrulă sau metamerizare. Distrugerea parțială a unor muguri determină *agnația, aglosia sau anodonția parțială*, cele totale fiind cu totul excepționale.

În cazul distrugerii unui grup de celule din *mugurele frontal*, se constată o *agnație parțială*, cu lipsa porțiunei mediane a buzei superioare, lipsa vomerului și apariția unei despicături largi mediane; globii oculari, în migrarea lor mediană, ajung în contact, nemaifiind obstacolul celular frontal; ciclopii din legende, cu un singur ochi frontal, par a fi fost inspirați din observația cîtorva din acești monștri.

Aglosia saiu microglosia constituie aspecte clinice ale distrugerii totale sau parțiale ale unor grupuri celulare din cele 5 arcuri branhiale, ce participă la formarea limbii.

Nedezvoltarea parțială sau totală a lamei dentare determină *anodonții parțiale sau totale*; anodonția molarilor de minte, a incisivilor laterali și chiar a premolarilor secunzi poate fi considerată ca un fenomen de reducere filetică a sistemului dentar, în timp ce anodonțiile mai întinse sînt determinate de factori toxici, infecțioși sau ereditari.

În aceeași grupă pot fi incluse și creșterile exagerate de grupe celulare, în afara schemei filogenetice sau ereditare, manifestate clinic prin *disembrioplazii* (2 mandibule, 2 maxilare, dinți supranumerari), sau prin formații tumorale a căror cauză nu este încă cunoscută.

Lipsa de diferențiere celulară se manifestă prin nefuncționarea unui grup celular, care, dacă face parte din sistemul de reglare neuro-endocrin, determină diverse malformații grupate în sindroame de diferiți autori (sindromul arcului I și II branhiale, sindromul Turner etc.).

Lipsa de coalescență a mugurilor faciali sau cervicali determină diversele forme de despicături sau fisuri, din care amintim:

Coloboma, despicătură ce merge de la gură la ochi prin persistența șanțului nazo-lacrimal, datorită lipsei de coalescență dintre mugurul maxilar și mugurul frontal (nazal extern și intern).

Macrocheilia (macrostomia), prin lipsa de unire a marginilor posterioare ale mugurilor maxilari cu cele ale mugurilor mandibulari.

— *Buza de iepure*, prin lipsa de coalescență dintre mugurul maxilar și mugurul nazal intern.

— *Gura de lup* (despicătură labio-maxilo-palatină), fisură bilaterală a buzei, a marginii alveolare și a bolții palatine.

— *Despicătura palatină* completă sau incompletă.

— *Despicătura mediană a fălcii inferioare*, cînd mugurii mandibulari nu se unesc.

Scanned with OKEN Scanner

— *Topirea șanțurilor membranoase* care separă arcurile branhiale determină apariția *fistulelor branhiale* (fig. 22). Celulele pot păstra potențialul lor proliferativ și, la o anumită vîrstă, capătă aspect degenerativ, formînd tumori de tipul *branhioamelor* (ce provin din arcul branhial) sau *epitelioamelor*, ce derivă din lama dentară.

Lipsa de topire a membranei buco-faringiene determină nerespectarea cavității bucale de restul tubului digestiv.

Secționarea chirurgicală după naștere a acestei membrane ecto-endodermice restabilește circuitul tubului digestiv.

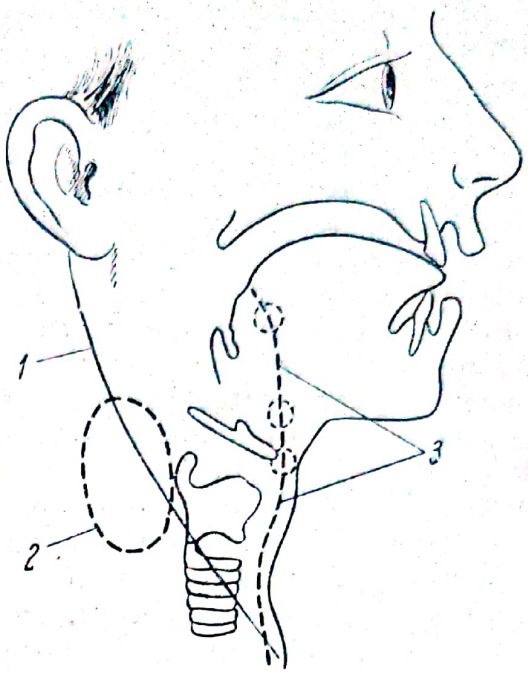

Fig. 22. Zona de apariție a fistulelor branhiale (după MUGNIER).

1. Marginea anterioară a mușchiului sterno cidomastodian 2. Zona presupusă a sinusului precervical 3. Tracul tireoglos.

B. PERIOADA DE MORFOGENEZĂ

Această perioadă stabilește forma diverselor organe, în constituția cărora există țesuturi diferențiate cu funcții precise. Această etapă începe încă din viața intrauterină, din luna a 4-a, și se continuă la om după naștere, pînă la maturizare, între 12 și 13 ani.

Etapa intrauterină se referă de obicei la prezentarea etapelor de dezvoltare a segmentelor aparatului dento-maxilar și a sistemului de reglare. Baza craniului, maxilarul superior, mandibula, arcadele alveolare și dinții formează elementele scheletice ale aparatului dento-maxilar.

Musculatura facială și părțile moi acoperitoare reprezintă elementele motoare ale acestui aparat. Sistemul neuroendocrin de reglare urmează și el un proces de dezvoltare, care se definitivează de-abia la maturitate. Prezentarea lui se face în alt capitol.

1. MORFOGENEZA ELEMENTELOR SCHELETICE ALE APARATULUI DENTO-MAXILAR ÎN VIAȚA INTRAUTERINĂ

După multiplicarea celulelor într-un anumit ritm și diferențierea lor o dată cu începuturile funcționării, urmează gruparea și stabilirea *relațiilor neuroendocrine* dintre diversele segmente care se realizează în morfogeneză. Nu toate celule din organism încep această fază în luna a 4-a de viață intrauterină; începînd totuși din această lună, gruparea celulelor diferențiate reprezintă fenomenul biologic predominant, forma extremității cefalice începe să semene cu o față umană, iar embrionului este denumit „*făt*."

Scanned with OKEN Scanner

În afară de diferențierea unor celule mezenchimale în condroblaste sau fibroblaste, se observă în această etapă continuarea diferențierii unor celule în altele mult mai specializate prin așa-zisul *fenomen de metaplazie*.

În masa mezenchimală din baza craniului, de exemplu, se diferențiază condroblastele, care vor forma condrocraniul. Acesta, la rîndul lui, se osifică în anumite zone, rămînînd totuși despărțite, pînă la o anumită vîrstă, de cordoane cartilaginoase ce își continuă multiplicarea. Se realizează în acest mod cunoscuta creștere osoasă encondrală, care apare în filogeneză la peștii osoși (teleosteeni), iar la fătul uman este în plină evoluție încă de la începutul lunei a 4-a. Cordoanele cartilaginoase, care separă zonele de osificare se numesc *sincondroze* și reprezintă singurele zone de creștere dimensională a bazei craniului pînă la osificarea lui definitivă.

În alte regiuni apar zone de osificare prin metaplazie directă a fibroblastelor în osteoblaste. Aceasta este cunoscuta creștere desmală sau membranoasă, iar fîșiile fibroase ce separă zonele osificate poartă numele de *suturi*.

Fibroblastele din suturi își continuă multiplicarea într-un ritm viu, pînă la fibrozarea sau osificarea lor completă, determinînd creșterea dimensională a segmentului osos respectiv. *Suturile cranio-faciale, ca și sincondrozele*, sînt *centre osteogenetice* de creștere dimensională. Osificarea desmală apare de-abia la reptile în cursul filogenezei, la embrionul uman apare încă din săptămîna a 6-a de viață intrauterină și se încheie o dată cu fibrozarea sau osificarea suturilor.

În sfîrșit, în țesutul osos mai remarcăm procesul continuu de *resorbție și apoziție osoasă* (turnover) la toate segmentele scheletice, indiferent de origine, care modelează continuu oasele și le mărește grosimea lor. Periostul și ligamentele alveolo-dentare conțin celule mezenchimale, care se pot metaplazia fie în osteoclaste, ce produc resorbția osoasă, fie în osteoblaste, ce produc apoziția osoasă.

Creșterea osoasă encondrală și desmală se face într-un anumit ritm, stabilit genetic, modificabil prin dezechilibrul sistemului neuro-endocrin. Atît timp cît există creștere osoasă dimensională și centre osteogenetice active, putem vorbi de morfogeneză.

Resorbția și apoziția osoasă persistă toată viața și constituie de fapt procesul principal ce stă la baza modelării osoase.

Direcția de creștere a unui segment osos este determinată de poziția și direcția centrelor osteogenetice de creștere. Oasele cranio-faciale se dezvoltă de-a lungul unei linii perpendiculare pe direcția sincondrozelor sau suturilor, care formează adevărate sisteme, ce se unesc sau se continuă sub anumite unghiuri, stabilind schema de dezvoltare a craniului visceral.

Direcția de creștere a osului este și ea determinată genetic prin existența unei anumite poziții sau direcții a suturilor sau sincondrozele; factorii funcționali pot totuși modifica direcția de creștere.

a. **Dezvoltarea bazei craniului.** La începutul lunii a 2-a de viață intrauterină se diferențiază, de o parte și alta a extremității cefalice a coardei dorsale, o zonă cartilaginoasă, cunoscută sub numele de *condrocraniu*; porțiunea situată înaintea șeii turcești *(segmentul precordal)* este nesegmentată și se întinde pînă la foramen coecum; în jurul ei se dezvoltă cele 3 capsule

Scanned with OKEN Scanner

cartilaginoase senzoriale, otică, optică și olfactivă (nazală); porțiunea situată de o parte și de alta a coardei dorsale *(segmentul paracordal)* este segmentată și legată de scheletul cartilaginos ale primelor 2 arcuri branhiale, reprezentat prin *cartilagiul lui Meckel și cartilagiul hioidian*.

În luna a 4-a de viață intrauterină începe osificarea bazei craniului prin metaplazia țesutului cartilaginos (a 2-a diferențiere celulară); primele centre de osificare apar în corpul sfenoidului, baza occipitalului, porțiunea mediană a etmoidului (mesetmoid) și în capsulele senzoriale optice (orbita), olfactive (cornetul inferior) și otice (stînca temporalului). Toate aceste zone de osificare rămîn separate prin coloane cartilaginoase, care devin centre osteogenetice de creștere, cunoscute sub numele de *sincondroze* (sfeno-etmoidală, intrasfenoidală, sfeno-occipitală). Direcția oblică înainte și în afară a sincondrozelor determină direcția de creștere a bazei craniului înainte și în afară. Dezvoltarea imensă a creierului în această perioadă determină aplatizarea platformei bazei craniului, caracteristică omului.

Tot în această etapă începe la fătul uman și *angularea bazei craniului*, la nivelul șeii turcești, corpul sfenoidului situîndu-se la vîrful acestui unghi.

Baza craniului poate fi considerată o platformă osoasă de origine encondrală, care „desparte și unește craniul neural de cel visceral" (R a i n e r).

b. **Dezvoltarea maxilarului superior.** Încă din săptămîna a 6-a din viața intrauterină apar primele centre de osificare în mezenchimul mugurelui frontal și al arcului I branhial. În luna a 4-a, aceste centre se conturează bine în zonele de bifurcare ale mănunchiurilor vasculo-nervoase, care ar avea astfel rol nu numai în aportul de materiale „de construcție", dar și în aducerea de *stimuli de creștere* de la nivelul *sistemului de reglare diencefalo-hipofizar*. Observăm asemenea centre de osificare la bifurcarea dintre nervii dentari anteriori și superiori cu nervul suborbitar *(centrul maxilar)* sau la bifurcarea dintre nervul naso-palatin cu naso-lobar *(centrul premaxilar)*, sau la bifurcarea nervilor zigomatici și temporali *(centrul zigomatic)* (fig. 23).

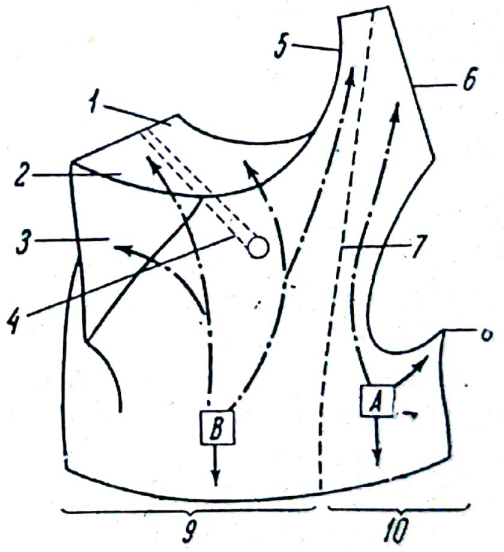

Fig. 23. Sutura incisivo-maxilară ce separă cele două centre de osificare desmală (osul incisiv și maxilar) (după MUGNIER).

1. Planșeul orbitei (interior) și 2: (exterior) 3. Apofiza molară 4. Canalul suborbital 5. Apofiza ascendentă (porțiunea posterioară) și 6: (anterioară) 7. Sutura incisivo-maxilară 8. Spina nazală anterioară 9. Lama alveolară a maxilarului și 10:a osului incisiv

În mod asemănător apar centre de osificare în *1/3 anterioară a boltei palatine* (între naso-palatini anteriori și nazo-palatini posteriori) în *1/3 posterioară a boltei palatine* (între nervii palatini mijlocii și nervii dentari superiori și posteriori) și în *apofizele pterigoide* ale osului sfenoidal. În continuare, se observă în aceeași perioadă de timp formarea de zone de osificare în masa

mezenchimală de la periferia condrocraniului, fie în sus pentru a forma oasele calotei craniene (frontal, parietal, scuama temporală sau occipitală, aripile sfenoidale), fie în jos, pentru a forma craniul visceral (apofizele pterigoide ale osului sfenoidal, osul palatinal, oasele nazale, lacrimalul).

Toate aceste forme de osificare rămîn despărțite prin fîșii conjunctive la nivelul cărora fibroblastele continuă să se multiplice și să se diferențieze spre periferie în osteoblaste. Acestea sînt *suturile cranio-faciale*, adevărate centre de creștere și osificare desmală. Maxilarul superior și o parte din oasele calotelor senzoriale și calota craniului neural se dezvoltă direct din țesutul conjunctiv mezenchimal, prin metaplazie, spre deosebire de baza craniului, care se dezvoltă prin metaplazia țesutului cartilaginos.

Maxilarul superior este deci os desmal, în timp ce baza craniului este os encondral.

La fătul uman procesul de calcificare se întinde rapid, osificînd chiar porțiuni sau suturi întregi. În luna a 6-a de viață intrauterină se osifică porțiunea centrală a suturii incisivo-maxilare, *iar osul incisiv* (premaxilar) se unește cu *postmaxilarul*, formînd *maxilarul superior*. Dispariția suturii incisivo-maxilară la om determină încetarea creșterii sagitale a masivului facial în porțiunea centrală și transformarea botului de la animale în față umană.

Extremitatea superioară a acestei suturi se închide și ea spre sfîrșitul lunii a 9-a, în timp ce extremitatea inferioară continuă să fie activă (sutura incisivo-canină) și să determine proeminența sagitală a procesului alveolar superior (spina nazală anterioară).

Între oasele maxilare și baza craniului se interpun oasele organelor de simț (orbita, oasele nazale), de care rămîn legate prin suturi (perimaxilară, cranio-facială). Maxilarul superior devine un complex osos fixat la porțiunea anterioară, precordală, a bazei craniului, de a cărei dezvoltare depinde în mare parte. Mucoasa ptuitară se invaginează în spongioasa oaselor masivului facial, formînd ebosa viitoarelor sinusuri cranio-faciale.

Începe acum și procesul de *resorbție osoasă* pe fața internă a oaselor cavitare și *apoziție osoasă* pe fața externă, periostul avînd rolul în aceste condiții de centru osteogenetic de creștere.

c. **Dezvoltarea mandibulei.** În a 6-a săptămînă de viață intrauterină apare primul centru de osificare desmală la bifurcarea nervului dentar inferior în nervul mentonier și incisiv în afara cartilagiului lui Meckel, ce constituie scheletul primului arc branhial.

Alte 4—6 centre de osificare apar pe fața externă a cartilagiului lui Meckel, care servește nu numai ca schelet al mandibulei embrionare, dar și ca un factor de inducție al dezvoltării centrilor de osificare desmală. În mod progresiv, procesul de osificare desmală continuă în jos și înăuntrul cartilagiului lui Meckel, pe care-l resoarbe complet în porțiunea mijlocie, rămînînd active doar extremitățile superioare și inferioare, ce vor da naștere *osului ciocan* și nicovalei din urechea medie, și simfizei mentoniere. Deși mandibula are un schelet cartilaginos în etapa embrionară, totuși osificarea desmală,

Scanned with OKEN Scanner

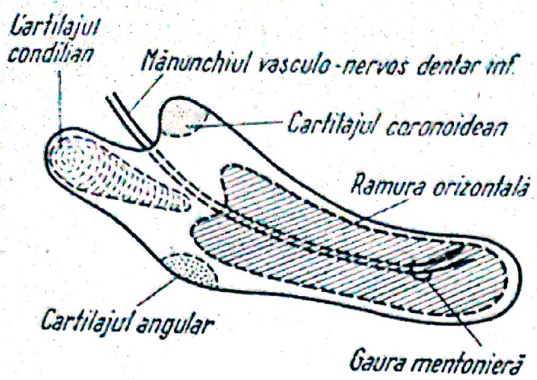

Fig. 24. Apariția celor trei cartilaje în mandibulă (după MUGNIER).

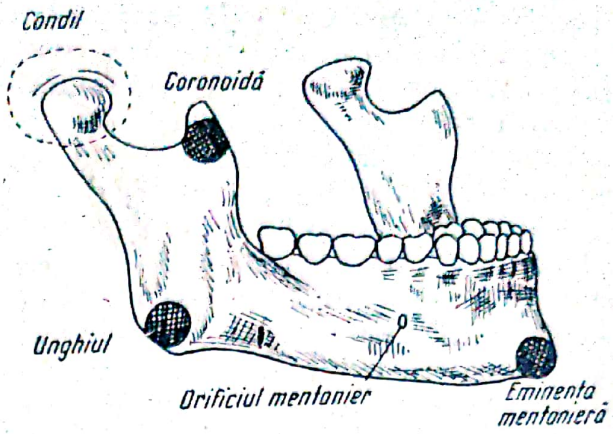

Fig. 25. Mandibula de om actual și zonele de creștere encondrală (după FRIANT).

prin metaplazia țesutului mezenchimal din jurul cartilagiului lui Meckel, va duce la concluzia că mandibula ar fi os desmal.

În luna a 4-a de viață intrauterină apar 3 cartilagii secundare de creștere, *în coronoidă, în unghiul mandibulei și în condil,* a căror celule se multiplică intens (fig. 24).

În lunile următoare, aceste cartilagii încep să se osifice prin metaplazie, dînd naștere la *apofiza coronoidă, arcul bazal mandibular, condil* și *unghiul mandibulei*. În luna a 8-a, cartilagiile coronoidan și angular se osifică complet, rămînînd activ doar cartilagiul condilian de creștere. Ramura ascendentă și arcul bazal al ramurei orizontale mandibulare devin oase encondrale, prin metaplazia cartilagiilor de creștere secundare ce apar în a 4-a lună de viață intrauterină (fig. 25). Zonele osoase desmale apărute anterior sînt împinse spre periferie, contribuind la îngroșarea mandibulei, iar periostul acoperitor rămîne centrul lor osteogenetic în tot restul vieții.

Aparația cartilagiilor de creștere secundară în mandibulă modifică ritmul de creștere al celor 2 maxilare, superior și inferior.

În etapa embrionară predomină creșterea sagitală a maxilarului superior; am putea vorbi la această vîrstă de o *prognație superioară normală*.

Cînd cartilagiile secundare de creștere încep să-și multiplice celulele, mandibula se dezvoltă într-un ritm mai rapid, depășind în plan sagital maxilarul superior; putem vorbi de o *prognație mandibulară*, cel puțin pînă în luna a 8-a de viață intrauterină, cînd ritmurile de creștere se inversează și copilul se naște de obicei cu o prognație superioară. Dezvoltarea mandibulei într-un ritm mai rapid, între 4 și 7 luni de viață intrauterină, este influențată și de apariția și activitatea musculaturii masticatoare și a limbii, a căror fibre își încep contracțiile.

În luna a 8-a de viață intrauterină se remarcă *angularea mandibulei*, distingîndu-se o ramură orizontală și alta ascendentă. În aceeași perioadă de timp se angulează și hioidul, scheletul arcului II branhial.

d. **Arcadele alveolare.** Încă din săptămîna a 8-a de viață intrauterină, cînd mugurii dentari proemină în mezenchimul mandibular, se observă și

Scanned with OKEN Scanner

apariția unor *centre de osificare* mai întîi *în afara dinților*, apoi înăuntrul lor și între ei. Se pare că mugurii dentari au rol inductor în formarea țesutului osos din jur; celulele țesutului conjunctiv din capsula dentară continuă să se multiplice într-un ritm rapid și să se metaplazieze fie în cementoblaste, fie în osteoblaste, fie în fibroblaste; se realizează în acest mod nu numai un sistem de susținere al dintelui, reprezentat prin cement, ligament alveolo-dentar și os alveolar, dar și un centru osteogenetic important pentru procesele alveolare. Atît timp cît există muguri dentari în evoluție, ligamentul alveolo-dentar va acționa ca un centru osos desmal de creștere pentru procesele alveolare. Pe fața externă a arcadelor în formare alunecă periostul maxilarelor, care va forma țesut osos, ce participă la îngroșarea proceselor alveolare și la unirea lor cu arcadele bazale ale maxilarelor.

Arcadele alveolare superioare și inferioare apar ca formații osoase desmale, centrele osteogenetice fiind reprezentate prin ligamentul alveolo-dentar și prin periostul maxilarelor, care migrează pe suprafața lor. *Mugurii dentari au rol inductor*, lipsa lor determinînd și lipsa parțială sau totală a proceselor alveolare, în cazul în care nici periostul maxilarelor nu produce țesut osos alveolar, ca o consecință a unei boli de sistem. *Procesele alveolare* sînt formații cu evoluție proprie, care apar în filogeneză o dată cu apariția dinților ectomezodermici (reptile); ele se atașează maxilarelor ulterior încă din viața intrauterină, prin fuzionarea zonelor de osificare alveolară cu cele maxilare, limitele anatomice dintre ele dispărînd de timpuriu.

Morfodiferențierea scheletului aparatului dento-maxilar se desfășoară predominent în etapa cuprinsă din a 4-a lună de viață intrauterină pînă la naștere; ea este pregătită prin procesul de *diferențiere celulară și de coalescență* a mugurilor ce au loc în etapa embrionară. *Ritmul de creștere* scade, comparativ cu etapa embrionară, totuși fătul crește în greutate și înălțime foarte mult dacă ne referim la dezvoltarea postnatală.

Forma extremității cefalice se apropie din ce în ce mai mult de fața umană, prin diferențierea unui schelet cartilaginos și apoi a unui schelet osos precum și prin predominența de creștere în plan transversal a bazei craniului și a craniului visceral.

Obliterarea precoce a suturii incisivo-maxilare reduce substanțial creșterea sagitală a maxilarelor și botul caracteristic strămoșilor noștri îndepărtați este înlocuit prin fața umană.

Creșterea dimensională într-un ritm inegal a segmentelor craniului fac ca forma extremității cefalice și rapoartele dintre segmente să varieze în timp. Craniul neural crește mult mai mult decît craniul visceral; mandibula se dezvoltă mai mult între 4 și 7 luni, determinînd prognație inferioară, pentru ca după această vîrstă creșterea maxilarului superior să predomine și să observăm la naștere o prognație superioară.

Baza craniului, de origine encondrală, formează cu mandibula (de aceeași origine) un arc, între brațele căruia se interpun maxilarele și organele de simț al căror schelet este de origine desmală.

Inițierea și coordonarea dezvoltării elementelor aparatului dento-maxilar, în această etapă de morfogeneză, se precizează și se conturează mai bine.

Scanned with OKEN Scanner

Cartilagiul coardei dorsale, mugurii dentari inițiază multiplicări celulare prin procesul de *inducție*. *Factorii ereditari* materializați în ribozomi inițiază diferențierea celulară. *Sistemul diencefalo-hipofizar* își începe activitatea inițiind și coordonînd dezvoltarea țesuturilor receptoare, din care face parte și scheletul aparatului dento-maxilar, prin dirijarea metabolismului celular. *Mușculatura* își începe și ea acțiunea, stimulînd dezvoltarea unor segmente din craniul visceral.

Inducția, ereditatea, secreția hormonală, impulsele nervoase și contracțiile inițiază, coordonează sau influențează dezvoltarea aparatului dento-maxilar în limitele de variabilitate normală și în funcție de familie, gen, specie, rasă, tip regional, constituțional sau chiar sex.

Tulburările de creștere care apar în această perioadă sînt compatibile cu viața și se referă la structura scheletului și la *dimensiunea, ritmul sau direcția de creștere a segmentelor aparatului dento-maxilar*. Aceste tulburări determină anomalii dento-maxilare, care constituie obiectul specialității noastre.

e. Evoluția ontogenetică a dinților.

1) **Etapa prenatală.** Dintele uman este de *origine ecto-mezodermică*; celulele bazale din mucoasa cavității bucale se invaginează în masa mezenchimală a arcului I branhial și formează *lama dentară*; celulele epiteliului invaginat vor da naștere prin diferențiere la *smalț* și în plus inițiază prin inducție o serie de multiplicări celulare în mezenchimul înconjurător, care la rîndul lor prin diferențiere vor produce *pulpa dentară și dentina*. Smalțul dă forma și duritatea dintelui, iar dentina și pulpa îi asigură dintelui legătura cu organismul prin nutriție și inervație. Din *sacul fibros peridentar* se diferențiază sistemul de susținere, care integrează dintele în arcadele alveolare într-un tot unitar.

În dezvoltarea dinților întîlnim cele 3 etape caracteristice formării oricărui organ, și anume proliferarea, histodiferențierea și morfodiferențierea.

Apoziția calcară, calcifierea, erupția dentară și uzura sînt celelalte 4 etape evolutive, care caracterizează dintele, situîndu-l în grupa organelor cu cea mai înaltă specializare.

Nu există o limită netă între aceste stadii, nici în timp, nici pe secțiunile microscopice, la același dinte putînd observa la un pol stadiul de diferențiere și la altul stadiul de apoziție calcară. Totuși, într-o anumită perioadă de timp predomină unul din aceste stadii evolutive.

Evoluția dinților se întinde, cel puțin în primele 6 stadii pe o distanță, de aproape 20 de ani, prima eboșă dentară apare la 6 *săptămîni de viață intrauterină*, iar în jurul vîrstei de *20 de ani* erupe ultimul dinte (molarul de minte).

Chiar *stadiul de proliferare* al dinților se întinde pe aproape 5 ani, incisivii centrali inferiori temporari își încep stadiul lor de proliferare la 6 săptămîni de viață intrauterină, iar molarul de minte de-abia la 4 ani.

În prima *etapă de proliferare* apare *mugurele dentar* (bud stage), aproximativ în săptămîna a 6-a de viață intrauterină, cînd embrionul are de-abia 10—11 mm. În această perioadă se observă o proliferare intensă a stratului

Scanned with OKEN Scanner

bazal din mucoasa stomodeumului, situată deasupra și în afara eboșelor maxilarelor; după condensare, celulele bazale, în plină multiplicare, se invaginează în mezenchimul subjacent, ale cărui celule încep să se multiplice și ele rapid, sub influența inductoare a celulelor epiteliale, de care rămîn totuși despărțite printr-o membrană bazală.

Stratul de celule plate din mucoasa bucală, situate deasupra celor bazale, rămîne la suprafață fără să profifereze.

Epiteliul de celule bazale invaginate formează o *lamă dentară* care brăzdează sagital mezenchimul maxilarului; din loc în loc, unele celule se multiplică mai mult și migrează spre profunzime, dînd naștere la *20 de muguri dentari*. La fiecare mugure, celulele situate în profunzime se multiplică mai mult, producînd o adîncitură cu convexitatea spre suprafața mucoasei bucale. Această etapă, în care predomină multiplicarea celulară inegală, este cunoscută sub numele de *lamă sau de mugure dentar*.

În *etapa de diferențiere* deosebim stadiul de *capsulă* (cap stage), în care remarcăm o creștere inegală a celulelor: cele din profunzime continuă să se multiplice în același ritm, adîncind și mai mult forma mugurelui; ele vor da naștere la cuspizii coroanei dentare; alte celule ce leagă mugurele de mucoasa bucală nu se mai multiplică și rămîn sub forma unui cordon care în timp se atrofiază (*gubernaculum dentis*); în sfîrșit, celulele de la marginile mugurelui nu se mai multiplică și-și modifică forma, începînd și funcțiunea de a produce matricea smaltului: sînt celulele ce vor organiza zona de joncțiune dintre smalț-cement, primele ce se diferențiază. În acest stadiu se pot distinge histologic următoarele straturi:

— Epiteliul convexității mugurelui dentar *(stratul adamantin extern)*, format dintr-un singur rînd de celule scunde, va îndeplini mai mult rolul de transfer de substanțe nutritive și săuri de calciu pentru osificare.

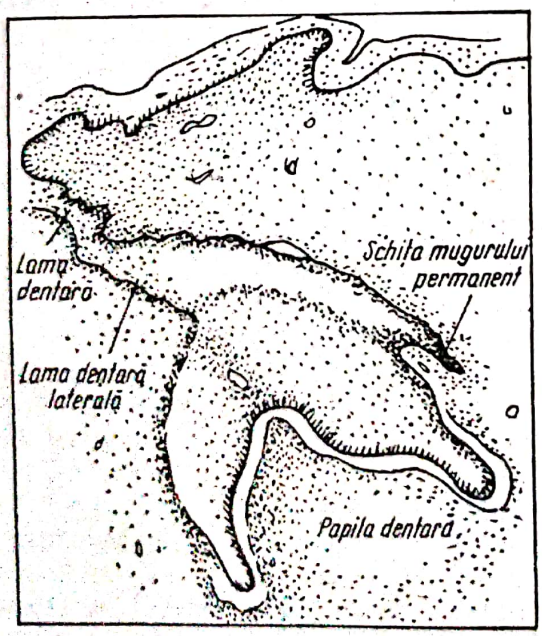

Fig. 26. Stadiul de clopot (după ORBAN.)

— Epiteliul din concavitatea mugurelui *(stratul adamantin intern)*, ale cărui celule devin înalte *(ameloblaste)* și vor îndeplini principalele funcțiuni în formarea dintelui.

Celulele dintre cele 2 straturi adamantine extern și intern iau o formă *stelată*, secretînd un lichid albuminos, care ar avea rol nutritiv (transfer) și de amortizare a eventualelor traumatisme ce s-ar exercita asupra ameloblastelor.

Cele 3 straturi de celule epiteliale vor forma *organul de smalț* (fig. 26). În porțiunea invaginată a mugurelui dentar se multiplică mult celulele mezenchimale alături de vasele de neoformație, formînd *papila dentară*.

Scanned with OKEN Scanner

În această etapă, celulele mezenchimale din apropierea ameloblastelor se diferențiază în *odontoblaste* (formatoare de dentină).

Celulele mezenchimale de la periferia papilei dentare și a organului de smalț se diferențiază în fibroblaste, care vor forma o rețea de fibre colagene, cunoscută sub numele de *sacul dentar*, și care va forma în timp sistemul de susținere dentar *(cement, ligament alveolo-dentar și os alveolar)*.

Morfodiferențierea începe cu stadiul de *clopot* (belle stage), în care constatăm definitivarea diferențierii celulare și desăvîrșirea funcțională, în vederea formării dintelui și precizarea formei și dimensiunii dentare.

Celulele epiteliale din stratul intern, *ameloblastele*, au valoarea inductivă de creștere și diferențiere a celulelor din jur; ele devin hexagonale, iar nucleul se deplasează spre polul superior, pregătindu-se pentru o activitate intensă.

Stratul adamantin extern rămîne doar o membrană biologică unistratificată, care va juca un rol important în nutriția ameloblastelor, după depunerea primului strat de dentină.

Stratul intermediar de celule stelate secretă în continuare acel lichid gelatinos, care va servi ameloblastelor pentru formarea matricei de smalț.

Papila dentară își delimitează teritoriul, iar *odontoblastele* se rînduiesc în fața ameloblastelor, de care rămîn totuși despărțite prin membrana limitantă preformativă.

Sacul dentar își diferențiază celulele în *cementoblaste* și *osteoblaste*, *fibroblaste*, pregătindu-se pentru formarea sistemului de susținere a dintelui.

Formarea *tecii lui HERTWIG*. Celulele din unghiul format, prin unirea stratului adamantin extern și intern, se multiplică mai mult și evaginează în mezenchimul subjacent, pentru a realiza *teaca epitelială*, în interiorul căreia urmează să se dezvolte rădăcina fiecărui dinte (fig. 27).

La capătul terminal, stratul de celule epiteliale din teaca lui Hertwig se cudează în unghi drept, formînd un *diafragm* care limitează zona de dezvoltare a rădăcinii; pe măsură ce se formează dentina și cementul, pe aceeași

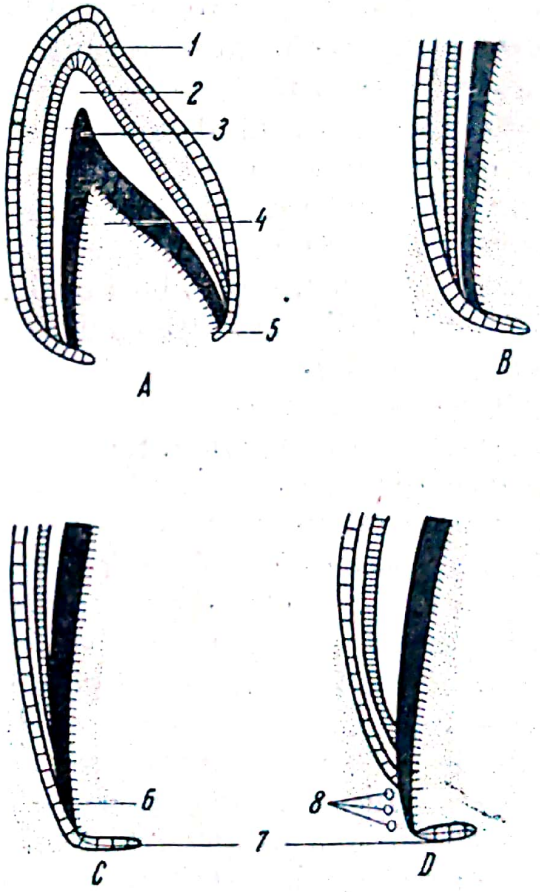

Fig. 27. Formarea tecii lui Hertwig (după ORBAN):

A — secțiune prin germenele dentar
B — secțiune prin zona cervicală de proliferare a aceluiași germen dentar
C — alungirea tecii epiteliale a lui Hertwig cu diafragmul epitelial
D — perforarea tecii epiteliale de ligamentul alveolo dentar și formarea resturilor epiteliale ale lui MALASSEZ.
1. Organul de smalț. 2. Smaltul 3. Dentina 4. Pulpa dentară. 5. Zona de proliferare. 6. Alungirea tecii epiteliale a lui Hertwig. 7. Diafragmul epitelial. 8. Resturile epiteliale Malassez

Scanned with OKEN Scanner

măsură diafragmul coboară, prin multiplicarea celulelor suprajacente. În timp ce celulele din zona spicală a dintelui se multiplică, celelalte, situate mai sus, sînt desintegrate de celulele mezenchimale, rămînînd doar insule epiteliale izolate descrise sub numele de *„resturi epiteliale Malassez"*.

Considerații clinice. Succesiunea celor 3 etape evolutive dentare este asemănătoare cu formarea oricărui alt organ.

Stadiul de *proliferare celulară*, reprezentat morfologic prin lama dentară cu mugurii ei, este coordonată de celulele inductoare mereu în multiplicare și mereu situate în zona de invaginare sau evaginare. Distrugerea parțială sau totală a acestor grupe de celule inductoare, prin factorii toxici sau infecțioși (medicamente toxice, rubeolă, sifilis), determină *anodonția parțială*, subtotală sau chiar totală; putem observa de asemenea lipsa unei părți din dinte (cuspid, rădăcină).

Dacă dispare grupul de celule inductoare din muguri, care formează molarii de minte sau incisivii laterali, vorbim de un fenomen de *reducere filogenetică*, ce anticipează formula dentară a omului viitorului. Dacă dispar alți muguri dentari, ne gîndim sau la o intoxicație sau infecție, urmate de distrugerea celulelor, sau la boli ereditare de sistem, în care țesutul epitelial prezintă tulburări transmisibile (disostoză cleido-craniană, displazia ectodermală).

Tot în această fază se pot dezvolta mugurii suplimentari ce vor da naștere la dinți supranumerari. Se pare că formula dentară mai bogată a primelor mamifere este repetată din cînd în cînd sub această formă, cînd vorbim de „fenomene de atavism".

În *etapa de histodiferențiere*, factorul ereditar este primordial; modificarea formei celulelor și a receptivității lor la factorii de creștere este însoțită de apariția anumitor funcțiuni.

Ameloblastele din stratul intern celular îndeplinesc 4 funcțiuni principale:

— pregătesc stadiul de morfodiferențiere prin orînduirea celulelor epiteiale la periferie, în viitoarea zonă de unire dintre smalț și cement;

— organizează diferențierea și activitatea odontoblastelor;

— formează matricea smalțului;

— participă la calcificarea smalțului.

Dacă ameloblastele nu se diferențiază și-și continuă multiplicarea, constatăm apariția tumorilor adamantine, a căror malignitate este cu atît mai mare, cu cît proprietatea de multiplicare este mai mare.

Dacă ameloblastele nu se diferențiază, vom observa apariția *amelogenezei imperfecte*, celulele nediferențiate neputînd forma matricea smalțului sau *dentinogeneza imperfectă*, deoarece odontoblastele nu mai sînt diferențiate. Aceste afecțiuni sînt ereditare, ceea ce dovedește că nediferențierea ameloblastelor poate fi transmisibilă la urmași.

Scanned with OKEN Scanner

Avitaminoza A produce diferențierea incompletă a ameloblastelor, care la rîndul lor produc nediferențierea completă a odontoblastelor și dentina formată este defectuos calcifiată *(dentina globulară)*. Dacă se desprind cîteva celule adamantine în afara liniei de joncțiune smalț-cement, remarcăm apariția *perlelor de smalț*, situate de obicei în zona de bifurcație a rădăcinilor molarilor.

Dacă *resturile epiteliale Malassez* reîncep să se multiplice, după formarea completă a dintelui, asistăm la dezvoltarea unei *tumori epiteliale* în grosimea oaselor maxilare.

Celulele adamantine din stratul extern au rol în nutriția ameloblastelor și în apărarea lor de invazia celulelor mezenchimale vecine. Cînd ameloblastele și-au încheiat funcția de formare a smalțului, se keratinează ca orice celulă epitelială ectodermică și se omogenizează, formînd cu stratul epitelial extern, cunoscuta *placă dentară primară*. Dacă în această perioadă degenerează și stratul epitelial extern, se observă acoperirea smalțului de cement și dintele nu mai poate erupe. Este posibilă chiar resorbția smalțului, osteoblastele nemaiputînd fi oprite de această barieră epitelială.

În timpul *morfodiferențierii* se stabilește *forma și dimensiunea dinților*, prin precizarea limitelor lor de dezvoltare pînă la nivelul joncțiunei smalț-cement. Se pare că factorii ereditari ar avea rol în realizarea acestei „îngrădiri", realizîndu-se acele corelații „constituționale" dintre forma feței și forma și dimensiunea dinților.

Centrele de creștere ale dinților de la nivelul joncțiunii smalțului cu dentina dezvoltă un număr variabil de cuspizi sau tuberculi dentari. Astfel, la incisivi sînt patru asemenea centre de creștere, trei situate mezio-distal și al 4-lea lingual, ce va dezvolta cingulumul. Dacă al 4-lea centru crește mai mult, incisivii centrali vor prezenta un cingulum dezvoltat sub forma unui tubercul, ca la populația mediteranidă. Molarii inferiori au 5 asemenea centre, care vor da naștere la cei 5 cuspizi: 3 vestibulari și 2 linguali. În cazul cînd apar mai multe asemenea centre, asistăm la apariția de *cuspizi supranumerari* (tuberculum sixtum la molarii inferiori sau molarii baroc etc.). *Reducerea numărului cuspizilor* este normală, dacă apare la dinții ce erup ultimii pe arcadă, în cadrul diferitelor grupe (M_3, P_2, I_2), și anormală, dacă apare la dinții ce erup primii pe arcadă (M_1, I_1, C). Tulburările în morfodiferențiere pot duce la apariția *dinților conici*, observați mai mult la incisivii laterali, molarii de minte sau la meziodens. Această anomalie de formă se asociază, în general, cu alte *displazii congenitale familiale*. Dintele conic totuși amintește de forma inițială, nediferențiată a dinților primelor mamifere din cursul filogenezei.

Tulburările ivite la nivelul centrelor adamantine de creștere pot produce cunoscuții *dinți Hutchinson*, cu formă de butoiaș, datorită convexității marginilor meziale și distale; ei au axul oblic și prezintă o incizură semilunară

Scanned with OKEN Scanner

caracteristică. Se observă în sifilisul congenital dacă se asociază cu keratită și surditate, (triada Hutchinson) (fig. 28, 29).

Dinții Mulberry sînt, de obicei, hipoplazici pe fața coluzală, îmbrăcînd forma de „fagure de miere" (fig. 30).

Dinții foarte mari sau foarte mici, sînt alte aspecte ale tulburărilor în morfodiferențiere. Gradul de dezvoltare este dirijat de legi apărute în filogeneză, care se transmit ereditar, independent de dezvoltarea oaselor. Tulburări ale acestor legi de dezvoltare pot genera incongruențe dento-alveolare.

A *4-a etapă* de dezvoltare a dinților este **apoziția calcară.** În prezența *fosforilazei* (CARTIER) și *fosfatazei alcaline* (ROBISON) *ameloblastele* depun la polul distal granule calcare, numite calcosferite, care fuzionează prin așezarea lor una peste alta; se formează în acest mod coloane prismatice de apatită, de-a lungul fibrelor colagene din matricea de smalț, care în secțiuni histologice apar mai clare, dînd aspectul striat caracteristic *(striațiunile lui Retzius).*

Odontoblastele își trimit prelungiri protoplasmatice în spirală *(fibrele lui KORFF)* în papila dentară spre membrana bazală a epiteliului adamantin, în jurul cărora încep să se depună săruri calcare sub influența fosforilazei și fosfatazei alcaline. În acest fel, pe o matrice conjunctivă se face apoziția calcară în jurul prelungirilor protoplasmatice, care rămîn pînă la sfîrșitul dentinogenezei în caniculele dentinare. Prin depunerea prismelor de smalț și a dentinei, ameloblastele și odontoblastele se depărtează între ele. Apoziția calcară a smalțului și dentinei se face periodic și ritmic de-a lungul fibrelor colagene ale matricei, care se evidențiază pe cupele histologice sub numele de *striațiile lui Retzius* (la smalț) și *striațiile lui Owen* (la dentină). Ritmul de apoziție calcară se poate aprecia după aceste striații, putîndu-se chiar stabili vîrsta dentară. Cea mai intensă activitate în apoziția calcară o prezintă celulele adamantine și odontoblaste la nivelul cuspizilor, unde se face joncțiunea dintre smalț și dentină (zona centrelor adamantine de creștere).

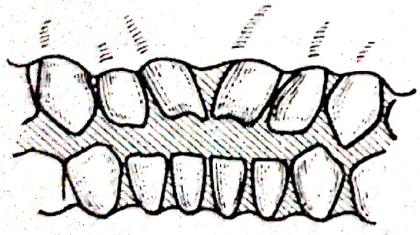

Fig. 28. Dinți Hutchinson (după DECHAUME).

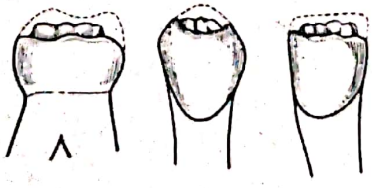

Fig. 29. Hipoplazii cuspidiene incisiv, canin, molar (după TOMES-DECHAUME)

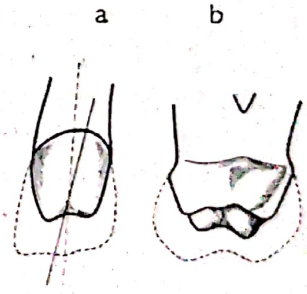

Fig. 30. a. Incisiv central superior cu hipoplazie de tip Hutchinson. b. Hipoplazie a feței ocluzale a unui molar în fagure de miere (tip MULBERY) (după DECHAUME).

Scanned with OKEN Scanner

La locul de joncțiune al prismelor de smalț, aparținînd la 3 ameloblaste diferite, rămîn spații ce trebuie unite printr-o masă omogenă de săruri calcare, care urmează să se facă în etapa următoare.

Tulburările sau leziunile ameloblastelor în această perioadă de apoziție calcară, generate de avitaminoza A sau D, duc la apariția *hipoplaziilor* și *hipocalcifierilor dentare*. *Hipoplazia* presupune formarea defectuoasă a matricei organice, iar *hipocalcifierea* se datorește deficienței în apoziția calcară.

A 5-a etapă în dezvoltarea dinților este **calcifierea,** care constă în legarea calcosferitelor printr-o substanță calcaroasă omogenă. Defecțiunile în acest proces explică apariția tardivă a hipocalcifierilor, zone de elecție pentru carii. Această fază se continuă după erupția dinților pe arcadă, timp de cîteva luni, la dinții temporari, și 2—3 ani, la dinții permanenți. Dinții hipocalcificați absorb cu ușurință ioni cariogeni din mediul bucal, rezultînd complexe fixe, care nu mai permit schimburi la nivelul membranei biologice smalț-dentină cu mediul exterior și deci o remaniere a țesuturilor dure nu mai este posibilă. Administrarea de fluor pe cale orală determină formarea de *fluorapatită*, care reduce permeabilitatea smalțului la elementele cairogene, creînd o rezistență mai mare la caria dentară.

Alte hipocalcifieri, asociate cu deficiențe în formarea matricei, se repercută asupra structurii dintelui, manifestîndu-se clinic printr-o dispoziție anormală a prismelor de smalț, depresiuni, fețe rugoase etc. Acestea sînt *distrofiile dentare*. Cele mai grave distrofii apar în perioada de criză de creștere.

Tulburările grave de metabolism ale mamei, incompatibilitatea RH-ului, pot da tulburări de calcifiere ale incisivilor de lapte. *Hipoplaziile* provenite încă din perioada intrauterină sînt grave, reprezentînd 7% din totalul hipoplaziilor (tabelul nr. 1). La naștere, în cazul unui traumatism obstetrical asociat cu hipoxie, se produc tulburări metabolice în zona de calcifiere a dinților în această perioadă, producînd grave tulburări manifestate prin hipocalcifieri de smalț în treimea gingivală a coroanei incisivilor temporari

Tabelul 7

Calcifierea dinților și hipocalcifierile dentare

Perioada	Vîrsta	Caracteristicile fiziopatologice de dezvoltare	Calitatea calcifierii	Hipocalcifieri de smalț
Prenatală	4 luni-naștere	Tulburări grave de metabolism (incompatibilitate RH)	Bună	Rare și grave
La naștere	Naștere 2 săpt.	Traumatism obstetrical, hipoxie	Bună	7% hipocalcifieri grave
Prima copilărie	2 săpt.-10 luni	Susceptibilitate la infecții, tulburări gastro-intestinale, metabolice	Mediocră	70% hipocalcifieri forme ușoare
Sfîrșitul primei copilării	10 luni	Fază critică de creștere; curba de creștere scade. Susceptibilitate la calcifierea smalțului	Bună	5% hipocalcifieri grave

Scanned with OKEN Scanner

Tabelul 1 (continuare)

Perioada	Vîrsta	Caracteristicile fiziopatologice de dezvoltare	Calitatea calcifierii	Hipocalcifieri de smalț
Copilăria a doua	10 luni-2$^1/_2$ ani	Rezistență la tulburările de calcifiere	Bună	Forme ușoare
Sfîrșitul perioadei a doua	2$^1/_2$ ani	Susceptibilitate marcată la tulburări de calcifiere	Bună	5—10% hipocalcifieri grave
Copilăria a treia	2$^1/_2$ ani-5 ani	Apar bolile infecto-contagioase	Bună	5—10% hipocalcifieri foarte ușoare; exanteme
Sfîrșitul copilăriei a treia	5 ani	Criză de creștere; sensibilitate marcată la tulburările de calcifiere	Bună	5% hipocalcifieri grave
Vîrsta școlară	5—10 ani	Calcifierea smalțului și dentinei este, în general, bună; rezistență la tulburări metabolice	Bună	Foarte rare hipocalcifieri cu forme ușoare

și în treimea ocluzală a molarilor de lapte. Mai tîrziu, la acest nivel apar așa-zisele *carii circulare* descrise de STEIN.

Tulburările de calcifiere apar mai frecvent în perioada *primei copilării* (2 săptămîni — 10 luni). În această etapă, copilul este susceptibil la infecții, la tulburări gastro-intestinale, la tulburări metabolice, care se repercutează asupra calcificării smalțului și dentinei, dînd aproape 70% din hipocalcifierile copilăriei. Forma lor este totuși ușoară.

Spre sfîrșitul perioadei primei copilării există o fază critică de creștere, prin scăderea ritmului de dezvoltare. În această etapă, calcifierea smalțului și dentinei este foarte sensibilă, astfel încît hipocalcifierile apărute prezintă forme grave. Numărul lor nu depășește 5%.

În *copilăria a doua* (10 luni — 2 1/2 ani) este o relativă rezistență la tulburările metabolice, în ceea ce privește calcifierea smalțului și dentinei. De aceea, hipoplaziile în această fază sînt foarte rare (5—10%). Spre sfîrșitul acestei perioade însă apare din nou o susceptibilitate la tulburările de calcifiere, astfel încît hipoplaziile sînt grave.

În *copilăria a treia* (2 1/2 — 5 ani) apar, de obicei, maladiile infecto-contagioase cu exantem, care dau tulburări nete în calcifierea dinților permanenți, manifestate ca forme ușoare de *hipoplazie și hipocalcifiere*. Acestea sînt cunoscute și sub numele de exanteme, reprezentînd aproximativ 5—10% din totalul distrofiilor dentare.

Spre sfîrșitul acestei copilării, cînd apare o nouă criză de creștere, se constată o sensibilitate marcată la tulburările de calcifiere. Hipocalcifierile din această fază sînt grave, dar din fericire destul de rare (5%).

În perioada *vîrstei preșcolare și școlare* (5—15 ani), calcifierea smalțului și dentinei este bună, hipocalcifierile apărînd cu totul excepțional. Calcifierea smalțului și dentinei se face în anumite perioade de vîrstă, de-a lungul

Scanned with OKEN Scanner

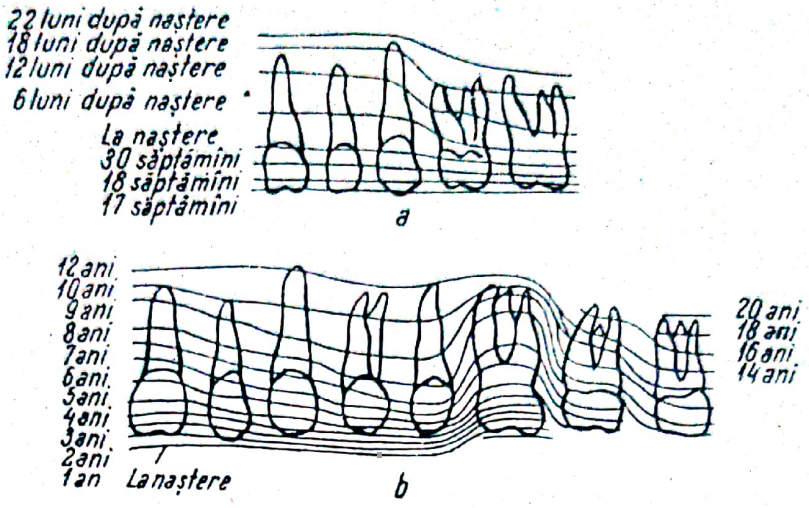

Fig. 31. Reprezentarea grafică a mineralizării dinților de lapte și a celor permanenți (după KESLER).

unei linii oblice ce interesează coroana dinților de lapte și permanenți. Hipocalcifierile care apar pe diferitele segmente coroane ale dinților de lapte sau permanenți pot să ne ajute în punerea unui diagnostic retrospectiv de tulburare metabolică generală ce s-a produs la o anumită vîrstă (fig. 31).

În concluzie, în *perioada de morfogeneză intrauterină* deosebim 5 faze evolutive ale dinților. Nu toți dinții prezintă însă aceleași stadii evolutive. Activitatea lamei dentare se desfășoară pe o perioadă de 5 ani, continuînd deci și după naștere. Incisivii centrali și laterali de lapte sînt în stadiul de mugure în săptămîna a 7-a de viață intrauterină; la 4 luni i.u. încep să se depună sărurile calcare în smalț și dentină, iar la 1 1/2 ani dintele este complet format. Molarul al 3-lea permanent este în faza de mugure la 3—4 ani după naștere și dintele este complet format abia la 18—25 ani.

Faza de *morfogeneză* se caracterizează printr-un proces de dezvoltare inegală a diferitelor segmente ale fătului uman și printr-un proces de diferențiere accentuat. Dezvoltarea se face în limitele de variabilitate ale speciei respective, astfel încît putem vorbi de un făt și nu de un embrion.

La factorii generali de creștere se adaugă factorii funcționali, prin apariția și funcțiunea musculaturii aparatului dento-maxilar; se adaugă, de asemenea, apariția dinților care inițiază dezvoltarea arcadelor alveolare.

Tulburările din această fază sînt compatibile cu viața și constituie obiectul terapeuticei noastre ortodontice.

2) **Etapa postnatală**. Masivul facial și dinții își continuă dezvoltarea după naștere pînă la adolescență. Părțile noi acoperitoare se modelează pe scheletul intern osos, modelînd, la rîndul lor, suprafețele osoase în raport cu funcția ce o au de îndeplinit. După erupție, dinții vin în contact și stabilesc ocluzia dentară, influențînd forma articulației temporo-mandibulare.

Forma maxilarelor, dinții, musculatura masticatoare și a mimicii sînt achiziții noi în cursul filogenezei, procesul lor de dezvoltare fiind în raport cu stadiul acestei evoluții.

Astfel, la **peștii cartilaginoși** (selacieni, rechini), craniul este alcătuit complet din cartilaj, iar dinții sînt așezați pe suprafața mucoasei bucale

Scanned with OKEN Scanner

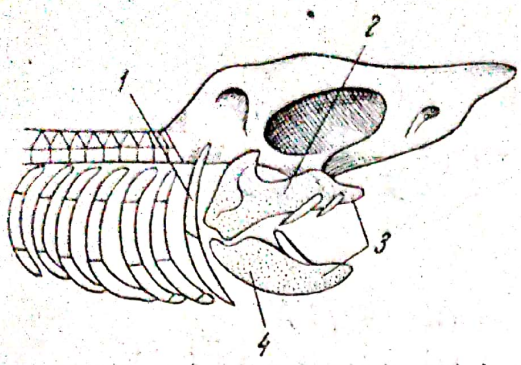

Fig. 32. Craniul și scheletul visceral la selacieni (după FRIANT):
1. Arcul hioidian. 2. Cartilajul palatocvadrat 3. Arcul mandibulo-maxilar 4. Cartilajul lui Meckel

în mai multe rînduri, ca și solzii ectodermici (fig. 32).

Avînd o origine comună, numai ectodermică, ca și solzii, acești dinți, denumiți *placoidali*, reprezintă de fapt papile cornificate și calcificate, fixate la maxilarele cartilaginoase prin țesut fibros foarte dens, țesut ce se calcifică și el în timp. În dreptul maxilarelor există 2—4 rînduri de dinți placoidali maturi, care îndeplinesc funcția de masticație. Înăuntrul lor, pe mucoasa bucală sînt alte rînduri dentare în curs de evoluție. Dinții externi uzați sînt înlocuiți permanent de cei situați înăuntrul lor, în cîmpurile dento-formatoare. La **peștii superiori** (teleosteeni) cartilajul se osifică, iar dinții se sudează pe maxilare fără a forma arcade alveolare; creșterea craniului se face la aceste animale prin creșterea dimensională a oaselor lor. La animalele imediat superioare, **la batraciene,** creierul se dezvoltă mai mult și cutia cartilaginoasă cranianã nu mai este încăpătoare. Rămîne astfel pe fața dorsală a craniului o porțiune membranoasă, formată din ectoderm și mezenchim, care nu se osifică.

La reptile, creierul a crescut mai mult și o mare porțiune din cutia craniană rămîne membranoasă. Apare însă un fenomen nou; țesutul mezenchimal al membranei calotei craniene suferă un proces de osificare directă, fără etapă intermediară de cartilaj; spre deosebire de osificarea cartilajului, care poartă numele de „encondrală", această *nouă formă de osificare se numește desmală*. La reptilele mai evoluate, la crocodilieni, apar și *dinți implantați în alveolă*, dinți cu origine mixtă ectodermică — mezodermică și de formă conică (haplodonți) (fig. 33). Mezenchimul maxilarelor participă la formarea dentinei, a ligamentului alveolo-dentar, a cementului și a alveolei. Apare un nou mod de formare osoasă; *osificarea prin apoziția osoasă* în jurul dinților, care joacă aici rol inductor; așa apar arcadele alveolare. Dinții implantați în alveole sînt mai rezistenți decît dinții placoidali. Ei au un aspect conoid, ascuțit și sînt dinți adevărați, formați din dentină, smalț și cement. Multiplele oase ce alcătuiesc maxilarele se sudează în oase mai mari, care oferă suprafețe întinse de inserție musculaturii masticatorii. Pentru că suprafața de inserție de origine a celor două benzi musculare masticatorii, externă și internă, se grupează la baza craniului, *oasele maxilare se sudează* și ele la exobază și-și făuresc o cavitate glenoidă în osul temporal. Inserțiile terminale ale celor două benzi musculare alunecă spre periferia mandibulei, dirijînd-o în diverse mișcări. Astfel

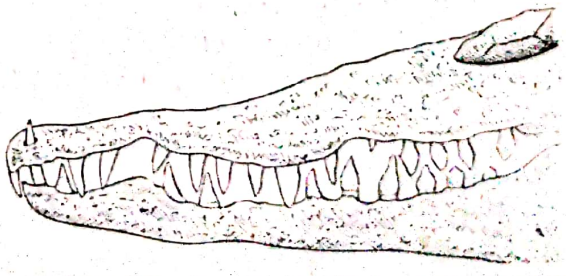

Fig. 33. Maxilarele și dinții la crocodili (după FRIANT)

Scanned with OKEN Scanner

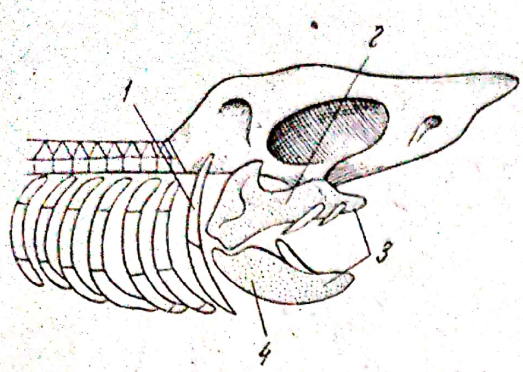

Fig. 32. Craniul și scheletul visceral la selacieni (după FRIANT):
1. Arcul hioidian. 2. Cartilajul palatocvadrat 3. Arcul mandibulo-maxilar 4. Cartilajul lui Meckel

în mai multe rînduri, ca și solzii ectodermici (fig. 32).

Avînd o origine comună, numai ectodermică, ca și solzii, acești dinți, denumiți *placoidali*, reprezintă de fapt papile cornificate și calcificate, fixate la maxilarele cartilaginoase prin țesut fibros foarte dens, țesut ce se calcifică și el în timp. În dreptul maxilarelor există 2—4 rînduri de dinți placoidali maturi, care îndeplinesc funcția de masticație. Înăuntrul lor, pe mucoasa bucală sînt alte rînduri dentare în curs de evoluție. Dinții externi uzați sînt înlocuiți permanent de cei situați înăuntrul lor, în cîmpurile dento-formatoare. La **peștii superiori** (teleosteeni) cartilajul se osifică, iar dinții se sudează pe maxilare fără a forma arcade alveolare; creșterea craniului se face la aceste animale prin creșterea dimensională a oaselor lor. La animalele imediat superioare, **la batraciene,** creierul se dezvoltă mai mult și cutia cartilaginoasă cranianã nu mai este încăpătoare. Rămîne astfel pe fața dorsală a craniului o porțiune membranoasă, formată din ectoderm și mezenchim, care nu se osifică.

La reptile, creierul a crescut mai mult și o mare porțiune din cutia cranianã rămîne membranoasă. Apare însă un fenomen nou; țesutul mezenchimal al membranei calotei craniene suferă un proces de osificare directă, fără etapă intermediară de cartilaj; spre deosebire de osificarea cartilajului, care poartă numele de „encondrală", această *nouă formă de osificare se numește desmală*. La reptilele mai evoluate, la crocodilieni, apar și *dinți implantați în alveolă*, dinți cu origine mixtă ectodermică — mezodermică și de formă conică (haplodonți) (fig. 33). Mezenchimul maxilarelor participă la formarea dentinei, a ligamentului alveolo-dentar, a cementului și a alveolei. Apare un nou mod de formare osoasă; *osificarea prin apoziția osoasă* în jurul dinților, care joacă aici rol inductor; așa apar arcadele alveolare. Dinții implantați în alveole sînt mai rezistenți decît dinții placoidali. Ei au un aspect conoid, ascuțit și sînt dinți adevărați, formați din dentină, smalț și cement. Multiplele oase ce alcătuiesc maxilarele se sudează în oase mai mari, care oferă suprafețe întinse de inserție musculaturii masticatorii. Pentru că suprafața de inserție de origine a celor două benzi musculare masticatorii, externă și internă, se grupează la baza craniului, *oasele maxilare se sudează* și ele la exobază și-și făuresc o cavitate glenoidă în osul temporal. Inserțiile terminale ale celor două benzi musculare alunecă spre periferia mandibulei, dirijînd-o în diverse mișcări. Astfel

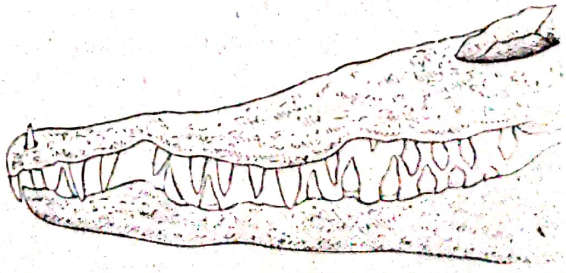

Fig. 33. Maxilarele și dinții la crocodili (după FRIANT)

Scanned with OKEN Scanner

apare un *condil mandibular*, la distanță de inserțiile musculare terminale și în raport strîns cu *cavitatea glenoidă* făurită în osul temporal.

La mamifere, dinții conoizi, întîlniți la reptile, se unesc pentru a da naștere unor dinți mai mari, dinți jugali, premolari și molari cu mai mulți cuspizi, cu conformații diferite în raport cu regimul alimentar. Presiunile mai mari exercitate în timpul masticației pe dinți se transmit la pereții alveolei ca forță de tracțiune prin intermediul hamacului alveolo-dentar, ce nu se mai sudează cu alveolele ca la pești.

Maxilarele își orientează materialul rezistent osos în direcția acestor forțe de presiune și tracțiune. Apar de asemenea și forțe de forfecare între straturile masivului osos cranio-facial, rezultate din activitatea arcadei dentare mandibulare (ciocan) pe arcada dentară maxilară (nicovală). *Forțele de forfecare* sînt maxime, la nivelul straturilor interne, unde osteoblastele resorb osul, și minime, la nivelul straturilor externe, unde periostul depune os lamelar. Astfel apar *sinusurile cranio-faciale*, ca o consecință a exercitării forțelor de forfecare în maxilare. Cavitățile craniene încep să fie încercuite de către grupuri de linii de forță, care se materializează în stîlpii de rezistență ai craniului. Noul proces de creștere osoasă, *resorbție* (internă prin osteoclazie) și *apoziție* (externă periostică), ca rezultat al forțelor de presiune, tracțiune și forfecare, se înscrie ca al 3-lea mod de dezvoltare osoasă.

a) *La om*, **creșterea osoasă** se face în trei moduri asemănătoare cu cele din cursul filogenezei.

Creșterea encondrală este realizată prin metaplazia cartilajului. Aceasta se observă la cartilajul bazei craniului, cartilajul condilian, angular, coronoidian și al simfizei mentoniere; cartilajele de creștere devin centrele osteogenetice. Creșterea encondrală este cel mai vechi proces de osteogeneză în filogeneză, apare la pești și este primul mod de dezvoltare osoasă în ontogeneză, încetînd să activeze o dată cu maturizarea între 13 și 16 ani.

Tulburările ce apar în această osificare determină boli ca *acondroplazia*, ce se manifestă prin insuficienta dezvoltare dimensională a bazei craniului manifestată clinic printr-o înfundare nazală.

Creșterea desmală se realizează prin metaplazia osoasă directă a țesutului conjunctiv. Acesta se observă în toată calota craniană, în maxilarul superior și în mandibulă înainte de a fi apărut cartilajele secundare: condilian, angular și coronoidian. *Suturile craniene* devin centre osteogenetice ce își încetează activitatea la om aproximativ la 22 de ani. Acest mod de creștere apare mai tîrziu în filogeneză (reptile) și suferă multe modificări pînă la om.

Creșterea prin resorbție și apoziție osoasă se observă la toate oasele și în tot timpul vieții. Prin acest proces oasele se îngroașă la periferie și se tunelizează în interior. Prin acest proces se dezvoltă sinusurile cranio-faciale și se clădesc arcadele alveolo-dentare. Dinții, în erupția lor, resorb osul alveolar, iar în jurul rădăcinilor se depune alt os. *Periostul și ligamentul alveolodentar devin astfel centre osteogenetice*. Acest mod de creștere osoasă apare mai tîrziu în seria animală, și anume la reptile, o dată cu fixarea dinților în alveole. Apariția forțelor de forfecare, alături de cele de presiune și tracțiune, determină formarea unor cavități de resorbție în oasele maxilare. La nivelul acestor goluri se dezvoltă organele de simț.

Scanned with OKEN Scanner

Cele trei moduri de creștere asigură *dimensiunea oaselor craniene* în cursul ontogenezei sub influența factorilor generali, din care trebuie amintiți cei ereditari, metabolici și neuro-endocrini.

Ritmul de dezvoltare al acestor oase variază și el la mamifere și om, contribuind la stabilirea de forme diferite a craniului în cursul ontogenezei. Factorii ereditari și neuro-endocrini dirijează acest ritm.

Direcția de creștere a maxilarelor va depinde de orientarea centrelor osteogenetice; calota craniană, cu osificare desmală, va crește în sens anteroposterior perpendicular pe suturile coronară și lamboidă. Creșterea maximă va fi la nivelul dințăturilor mai mari ale suturilor, unde apar bosele frontale. Masivul facial va crește sub forma unui cerc în jos și înainte, perpendicular pe suturile maxilarului (naso-fronto-maxilară, zigomato-maxilară și palato-maxilară—toate paralele între ele). Sutura zigomato-maxilară este mai zimțată, intensitatea de creștere la acest nivel fiind mai mare variind în raport cu rasa și tipul constituțional.

b) **Dezvoltarea bazei craniului** cu origine encondrală continuă după naștere la nivelul celor 4 sincondroze încă active: sfeno-etmoidală, intrasfenoidală, sfeno-occipitală și intraoccipitală. Poziția lor oblică dinăuntru în afară și înainte (primele două) sau înapoi (ultimele două) determină creșterea sagitală și transversală a bazei craniului.

Osificarea sincondrozei intrasfenoidale la naștere, determină la om oprirea creșterii corpului sfenoidal, care va rămîne ca o pană închisă în mijlocul oaselor bazei craniului.

Osificarea sincondrozei intraoccipitale, la 4—5 ani, încheie creșterea bazei occipitalului, iar condilii lui sînt deja modelați pînă la această vîrstă în dimensiunile suprafețelor articulare ale primei vertebre (atlasul).

Sincondroza sfeno-etmoidală se osifică la 7—8 ani, cînd etajul anterior al bazei craniului își încheie dezvoltarea lui sagitală și cînd încep să apară sinusurile frontale, ca o consecință a intensificării forțelor de forfecare din timpul masticației, ce nu mai pot fi amortizate, lama cartilaginoasă sfeno-etmoidală fiind osificată.

Sincondroza sfeno-occipitală se osifică ultima, la maturitate, în jur de 16 ani. Ea asigură dezvoltarea etajului posterior al bazei craniului, a clivusului în mod special, deviind înapoi și în jos cavitățile glenoide în care sînt adăpostiți condilii mandibulari.

Trebuie să mai amintim și de *cartilajul vomerian*, care începe să se osifice imediat după naștere; se sudează parțial cu 1/3 posterioară a boltei palatine la 7 ani și complet, la maturitate, formînd spina nazală anterioară. Cartilajul vomerian ca și cartilajele alare rămîn încă active, chiar după maturitate, fiind în afara forțelor de presiune — tracțiune din timpul masticației. Această situație este la om datorită reducerii filogenetice a maxilarului superior la care „nasul" crește pînă la 40 de ani chiar.

Osificarea în anumite perioade de vîrstă a sincondrozelor bazei craniului determină creșterea inegală a segmentelor și în timpul ontogenezei, a cărei formă se definitivează abia la maturitate.

Tulburările ce apar în dezvoltarea acestor sincondroze (creșterea coloanelor condroblastelor, osificarea lor precoce sau tardivă) determină modi-

Scanned with OKEN Scanner

ficări dimensionale ale bazei craniului, repercutate cu deosebire în dezvoltarea maxilarului superior, cu care stabilește legătură fixă prin sutură. *Ancondroplaziile, displaziile cartilaginoase*, a căror etiologie ereditară este cunoscută, *acromegalia, nănismul hipofizar, hipotiroidia* etc. sînt boli în care dezvoltarea encondroală este tulburată și se manifestă prin anomalii dento-maxilare caracteristice.

c) **Dezvoltarea maxilarului superior,** os prin excelență desmal, continuă după naștere la nivelul suturilor, a căror osificare se face tot ritmic.

Unele suturi participă la *dezvoltarea transversală* a maxilarului superior; din acestea fac aparte: *sutura internazală și intermaxilară* (medio-palatină) din sistemul sutural medio-sagital (fig. 34). Tulburările în multiplicarea fibroblastelor din suturi sau în metaplazia lor osoasă (hipotiroidia, rachitism) determină formarea de maxilare îngustate (endognație) sau de arcade alveolare îngustate (endoalveolie cu boltă ogivală).

Alte suturi asigură *dezvoltarea verticală* a maxilarului, din care putem aminti *sutura naso-fronto-maxilară*, care participă direct, precum și o parte din suturile sistemului cranio-facial (*sutura fronto-etmoidală, sfeno-etmoidală și fronto-temporală*), care indirect participă la creșterea acestui segment osos.

Tulburările în dezvoltarea acestor suturi (rahitism) se însoțesc de o reducere dimensională verticală a maxilarului superior, manifestată prin inocluzia verticală (infragnație sau infraalveolie).

Dezvoltarea sagitală a maxilarului superior este asigurată direct de *suturile sistemului perimaxilar*, sutura perilacrimală, zigomato-maxilară, palato-maxilară, incisivo-canină și indirect de celelalte segmente ale sistemului cranio-facial, sutura temporo-zigomatică și pterigo-palatină (fig. 35).

Suturile *palato-maxilară* și *pterigo-palatină* formează un Y inversat înapoia tuberozității maxilarului și dezvoltarea lor contribuie la alungirea bazei maxilarului superior, cunoscute și sub numele de bază apicală. Obliterarea precoce a acestor suturi determină o scurtare a bazei spicale, caracteristică în retrognațiile superioare dobîndite. Retrognațiile superioare pot fi consecința unei scurtări a bazei craniului (mongolism, acondroplazie).

Sutura incisivo-canină ocupă un loc aparte în morfogeneza boltei palatine și a dimensiunilor arcadelor alveolare. Reprezentînd un rest al sistemului sutural incisivo-maxilar, această sutură se obliterează ritmic din afară înăuntru, asigurînd alungirea boltei palatine pînă în jur de 7—8 ani. La 1,6 ani se obliterează 1/3 externă a acestei suturi, o dată cu apariția caninului de lapte, la

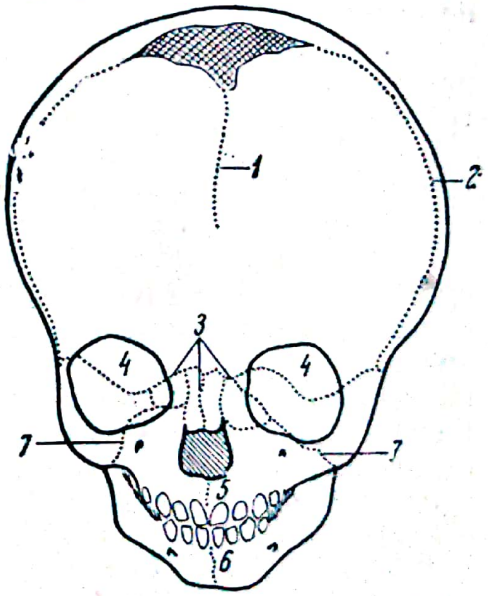

Fig. 34. Sutura internazală și intermaxilară la un craniu de copil de 1,8 ani:
1. Sutura metopică 2. Sutura coronară. 3. Sutura nazo-maxilară. 4. Sistemul sutural cranio-facial. 5. Sutura intermaxilară. 6. Sutura-metonieră. 7. Sistemul sutural perimaxilara

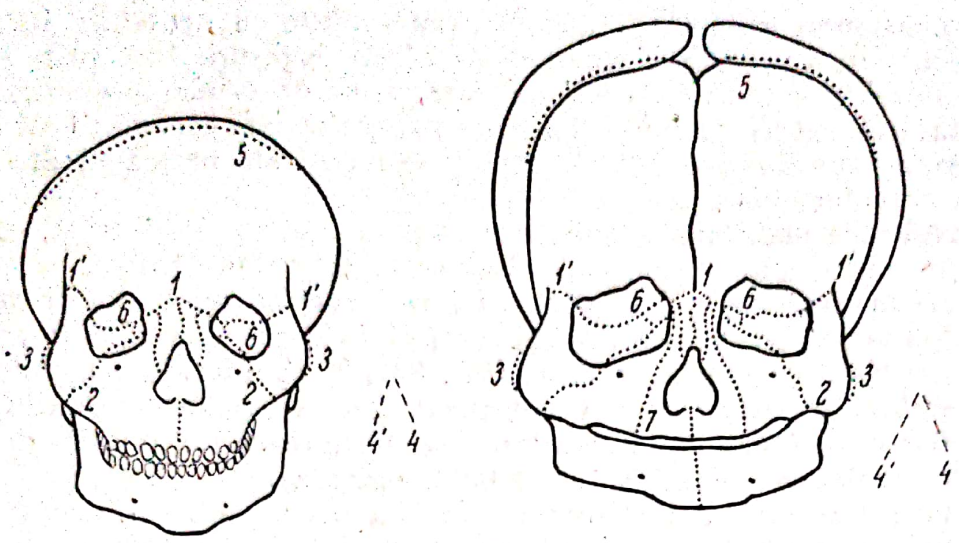

Fig. 35. Sistemul sutural perimaxilar, medio-sagital și cranio-facial la adult și copil:

1. sutura naso-fronto-maxilară; 2. sutura fronto-zigomatică; 3. sutura zigomato-maxilară; 4. sutura pterigo-palatină; 4' sutura palato-maxilară; 5. sutura coronară; 6. osul lacrimal; 7. sutura incisivo-maxilară obliterată la naștere

7—8 ani se obliterează 1/3 medie, cînd apar incisivii centrali superiori, iar la maturitate întreaga sutură este osificată.

Obliterarea precoce a acestei suturi prin traumatisme, infecții, se manifestă printr-o arcadă alveolară scurtată, caracteristică în *retroalveolia superioară*; *prelungirea activității* ei sau stimularea ei prin tracțiuni (sugerea degetului) determină alungirea arcadei alveolare, cunoscută în *proalveoliile superioare*.

În ansamblu, maxilarul superior se dezvoltă în jos și înainte, suturile perimaxilare înscriindu-se ca un arc de cerc a cărui rază s-ar afla în dreptul incisivilor centrali superiori.

Stimularea activității acestor suturi sau obliterarea lor precoce dă maxilarului superior forma și dimensiunea caracteristică diferitelor rase sau tipuri constituționale.

La dezvoltarea desmală prin suturi trebuie să mai adăugăm *creșterea prin resorbție osoasă* la nivelul sinusurilor și *apoziția periostică* pe fața externă a maxilarului superior. Respirația nazală, prin coloana de aer inhalată, stimulează, prin presiunea exercitată, resorbția osoasă la nivelul sinusurilor maxilare, urmată obligatoriu prin apoziție osoasă. Forma rotunjită, boselată pe alocuri a suprafeței maxilarului este asigurată de acest proces de resorbție-apoziție osoasă.

d) *Mandibula* este singurul os mobil al craniului visceral, legată de baza craniului prin articulația temporo-mandibulară.

Cartilajul condilian rămîne activ pînă la maturitate, în jur de 16 ani, asigurînd *dezvoltarea în jos și înainte* a corpului și ramurii mandibulare. Creșterea coloanelor condroblastelor din condil se face paralel cu cele din sincondroza sfeno-ocicpitală și din cartilajul de creștere al vertebrelor cervicale, asigurîndu-se o dezvoltare cu rapoarte armonioase între baza craniului, coloana cervicală și mandibulă. *Osificarea precoce* a acestui cartilaj sau *dis-*

trugerea lui printr-un traumatism sau infecție (artrită) se reflectă prin reducerea dimensională a mandibulei *(micrognație)* și prin poziția ei posterioară *(retrognație)*; *dezvoltarea excesivă* la nivelul acestui cartilaj *(acromegalie, macroprognație ereditară)* se manifestă printr-o mandibulă mult mai mare în raport cu celelalte oase *(macro-prognație mandibulară)*, asociată de obicei cu un clivus dezvoltat în exces și o cifoză cervicală.

În plan *transversal* mandibula se lărgește prin activitatea *simfizei mentoniere* care se osifică în jur de 1—6 ani. În continuare această dezvoltare este asigurată printr-un proces de resorbție pe fața internă, sub influența presiunii exercitate de limbă și apoziție osoasă periostică pe fața externă a mandibulei.

Modelarea corpului se face printr-un proces de resorbție, pe marginea anterioară a ramurii ascendente și apoziție pe marginea posterioară, reducînd unghiul mandibulei pînă la 120°.

Deși în viața intrauterină primele centre de osificare sînt desmale, la om, după naștere nu mai întîlnim acest mod de creștere, arcul bazal mandibular și corpul neavînd suturi.

e) **Arcadele alveolare** își continuă dezvoltarea după naștere prin activitatea osteogenică a țesutului mezenchimal din *ligamentul alveolo-dentar* și prin procesul de resorbție apoziție osoasă generat de erupția dinților temporari și înlocuirea lor cu cei permanenți.

În perioada de dezvoltare a rădăcinilor dinților temporari se observă o intensificare a procesului de apoziție osoasă în fundul alveolei și pe creasta alveolară, care contribuie la înălțarea arcadelor și la erupția dinților. În perioada de schimbare a dinților asistăm la o resorbție a vechilor arcade alveolare împreună cu dinții lor temporari și formarea de noi procese alveolare, pe măsura dinților permanenți. Și aici însă *mugurii dentari* n-au decît rol de inițiere, de inducție în osteogeneză, dimensiunea proceselor alveolare fiind determinată ereditar, independent de forma sau dimensiunea dinților. Pierderea precoce a dinților temporari creează tulburări în erupția dinților și consecutiv tulburări în dezvoltarea arcadelor alveolare, prin pierderea unui centru osteogenetic de creștere: ligamentul alveolo-dentar al dintelu extras.

Dezvoltarea neproporțională a dimensiunii arcadelor alveolare și a dinților produce cunoscuta *disarmonie dento-alveolară cu incongruențe*.

La arcadele alveolare întîlnim și o sutură, care asigură o dezvoltare desmală:

Sutura mentonieră, situată între cei 2 incisivi centrali inferiori; ea este activă pînă la vîrsta de 6—7 ani, cînd se obliterează o dată cu apariția incisivilor permanenți. Ea asigură lărgirea arcadelor alveolare, continuată apoi printr-un proces de resorbție pe fața internă, sub influența presiunilor limbii, și apoziția osoasă pe fața externă.

Arcadele alveolare superioare dispun și ele de *sutura interincisivă, și mediopalatină*, din sistemul medio-sagital, ce asigură dezvoltarea transversală a

Scanned with OKEN Scanner

lor. Sutura *incisivo-canină și palato-maxilară* (transversală) asigură dezvoltarea sagitală a boltei palatine și a arcadelor alveolare.

Dezvoltarea masivului facial continuă după naștere prin activitatea centrelor osteogenetice encondrale, desmale sau prin resorbție-apoziție osoasă.

Intensitatea de creștere și ritmul de creștere sau osificare al acestor centre este transmis ereditar, mugurii dentari avînd rol inductor pentru arcadele alveolare.

Factorii de mediu intern (endocrini) sau externi (alimentari) participă efectiv la modificarea dimensională sau ritmică a acestor segmente osoase, bolile endocrine, sau metabolice manifestîndu-se fie prin anomalii dento-maxilare, fie prin tulburări de structură.

După naștere, factorii funcționali încep să aibă acțiuni stimulatoare sau inhibitoare asupra centrelor osteogenetice, prin presiunile sau tracțiunile exercitate la nivelul lor, modificînd cu deosebire direcția de creștere a segmentelor craniului visceral. Dintre acestea, *arcadele alveolare* sînt cel mai mult influențate, ele găsindu-se într-un tunel muscular, format de *musculatura labio-genio-faringiană*, pe de o parte, și *mușchii limbii*, pe de altă parte. Arcadele alveolare, de altfel, sub influența factorilor musculari compensează sau agravează marile decalaje osoase ereditare, metabolice sau endocrine, ameliorînd sau agravînd anomaliile dento-maxilare.

Existența de *centre de osificare* diferite în baza craniului, maxilare și alveole, precum și activitatea lor ritmică, determină chiar în mod normal perioade de decalaje, ce se armonizează în timp; vorbim în aceste cazuri de anomalii dento-maxilare tranzitorii. *Maxilarul superior* depășește înainte și transversal arcada mandibulară între 4 și 6 ani, compensată prin *prognația mandibulei*, posibilă numai dacă ocluzia nu este blocată.

Angrenate prin dinți, maxilarele se dezvoltă înainte și în jos, prin activitatea suturilor craniului visceral și a cartilagiilor de creștere condilian și de la baza craniului.

Creșterea craniului neural, pe de o parte, și creșterea craniului visceral cu cele trei segmente, pe de a altă parte, maxilarul superior, mandibula și arcadele alveolo-dentare, se face într-un ritm deosebit în diferitele etape ale dezvoltării; proporțiile dintre aceste segmente, modul de angrenare a dinților (ocluzia) variază în cursul morfogenezei după naștere.

Craniul neural crește foarte repede în cele trei planuri (lungime, lățime, și înălțime), imediat după naștere, realizînd în jurul vîrstei de 3 ani 90% din lungimea și 96% din lărgimea lui de la adult. Această creștere este posibilă pruntr-o activitate intensă a *suturilor coronară, sagitală și lambdoidă*, stimulate de creșterea importantă a creierului pînă la această vîrstă. După vîrsta de 3 ani, doar tabla osoasă externă a calotei craniene se dezvoltă, se modelează sub impulsul musculaturii cefei și feței, care-și făuresc protuberanțe de inserție.

Craniul visceral are o creștere mai importantă, după 3 ani, sub impulsul musculaturii masticatoare și a mimicii și datorită activității interne a suturilor maxilarelor și a cartilajului de creștere condilian. La naștere, craniul visceral reprezintă 1/7 din mărimea craniului neural, iar la adult, cele două

Scanned with OKEN Scanner

segmente ale craniului devin egale. Această perioadă se asociază cu o creștere deosebită a glandelor suprarenale, a musculaturii în general, a gonadelor, acompaniată și de o activitate secretorie mai intensă. Am putea deci vorbi de un fenomen de *criză în creștere* în jurul vîrtsei de 5—6 ani, vîrsta la care se schimbă ritmul de creștere a craniului visceral și neural al creierului, musculaturii și glandelor endocrine.

Se remarcă, de asemenea, că ritmul acesta de creștere variază și cu sexul. La băieți, creșterea fetei se face într-un ritm rapid pînă la vîrsta de 12—14 ani, în timp ce la fete, această creștere se produce pînă la 10 ani. Acest fenomen se datorește maturizării precoce a fetelor, la care caracterele sexuale secundare apar mai devreme decît la băieți.

Creșterea arcadelor alveolare se face după vîrsta de 6 luni, prin resorbție și apoziție osoasă periostică. Între 3 și 6 ani crește mai mult porțiunea anterioară a arcadelor alveolare, ducînd la apariția diastemelor și tremelor între dinții frontali superiori. Creșterea în lungime a acestor arcade permite erupția ulterioară a dinților permanenți.

Creșterea în înălțime a arcadelor alveolare este strîns legată de procesul de erupție dentară; între 0-16 luni crește *ritmul de dezvoltare* legat de erupția dinților de lapte, care se reduce apoi după 2—6 ani, pentru ca ritmul de creștere să se accelereze din nou după vîrtsa de 9 ani, cînd își fac apariția majoritatea dinților permanenți.

Creșterea somatică generală a copilului în cele 3 planuri este deosebit de accentuată pînă la vîrsta de 3 ani, după care se observă o încetinire relativă, pînă în perioada prepuberală, cînd din nou se constată un sprint. Stabilirea vîrstei de creștere generală se face fie pe baza unor grafice sau tabele, ce exprimă media diferitelor dimensiuni corporale, fie pe baza radiografiei pumnului. De obicei se utilizează ultima metodă care stabilește vîrsta biologică după osificarea oaselor carpiene. Trebuie menționat că există o diferență sexuală; la fete, pumnul ia aspectul de adult la 17 ani, în timp ce la băieți acest aspect este la 19 ani (tabelul 2.).

Vîrsta cronologică, legată de data nașterii, se compară cu *vîrsta biologică*, apreciată după osificarea oaselor pumnului și vîrsta dentară, stabilită prin erupția dinților. Ritmul de creștere al segmentelor capului și al segmentelor aparatului dento-maxilar se analizează în vederea unei terapeutici adecvate. Se pare că segmentele capului se opresc în dezvoltare după maturizare, în timp ce aparatul dento-maxilar, continuă încă dezvoltarea în mod

Tabelul 2

Tabelul de osificare (după Stuart)

Osificarea oaselor carpiene în raport cu vîrsta și sexul:

	Băieți	*Fete*
Osul mare	3 luni	3 luni
Osul cu cîrlig	6 luni	3 luni
Piramidalul	2.1/2 ani	2 ani
Semilunarul	3.1/2 ani	3 ani
Trapezul	6.1/2 ani	4 ani
Scafoidul	6.1/2 ani	4 ani
Trapezoidul	6.1/2 ani	4.1/2 ani
Pisiformul	12 ani	9 ani

Scanned with OKEN Scanner

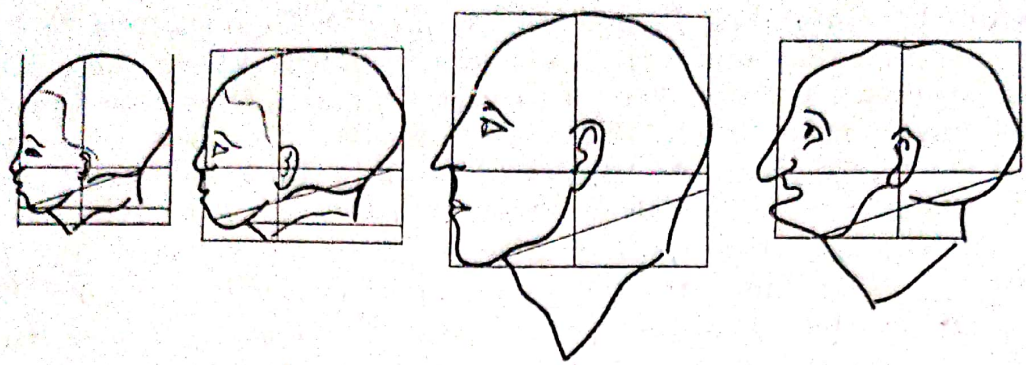

Fig. 36. Modificările morfologice ale feței de la naștere la senescență (după CAMPER).

lent, încă 1—2 ani. Aceasta presupune existența altor factori ereditari ce dirijează creșterea acestor segmente diferite.

C. ETAPA DE MODELARE

În jurul vîrstei de 16 ani la fete și 20 de ani la băieți, procesul de creștere diminuează foarte mult, rămînînd după această vîrstă numai un fenomen de modelare osoasă, realizabil prin procesul de resorbție-apoziție osoasă. Am putea vorbi la această vîrstă de ultima perioadă de criză în creștere, deoarece ritmul de creștere devine aproape nul. *Suturile faciale* își reduc activitatea la această perioadă, iar *cartilajul de creștere* condilian se osifică. Doar *periostul* mai păstrează funcția lui osteogenetică prin apoziție osoasă, îngroșînd sau modelînd oasele în raport cu stimulii funcționali. Mandibula edentatului se arcuiește în formă de sanie, arcadele alveolare se resorb, devenind creste mai mult sau mai puțin atrofiate. Datorită acestui proces de resorbție și apoziție osoasă, prezent în toate oasele, indiferent de origine, sînt posibile modelări osoase, sau redresări dentare utilizînd factori funcționali sau forțe de presiune-tracțiune pe dinți (fig. 36).

Rezistența la resorbție a cementului radicular, în raport cu creasta alveolară, fac posibilă redresarea ortodontică a dinților după maturitate în faza de modelare; totuși, marile decalaje osoase nu pot fi corectate decît chirurgical.

Creșterea inegală a craniului neural, craniului facial și arcadelor alveolo-dentare, în raport cu acțiunea factorilor generali și locali de creștere, duc la realizarea unor anumite tipuri morfologice regionale și constituționale. Se poate realiza un om înalt, cu fața înaltă, bolta adîncă, sau un altul scund, cu fața rotundă sau lată; cînd limitele de variabilitate nu depășesc anumite cifre, vorbim de dezvoltare normală. Cînd cifrele anumitor dimensiuni depășesc limitele de dezvoltare normală, vorbim de aspecte patologice, ce se repercută, în rapoartele maxilarelor, arcadelor și a dinților.

Scanned with OKEN Scanner

CAPITOLUL IV

ERUPȚIA DENTARĂ

Migrarea dinților din zona osoasă maxilară, unde încep să se formeze, spre suprafața oculzală constituie un fenomen fiziologic, cunoscut sub numele de erupție dentară. Apărut la reptile, o dată cu sistemul de susținere parodontal, erupția dentară este un proces comun mamiferelor și omului. Deși dezvoltarea proceselor alveolare și a dinților se face simultan, totuși migrarea dinților din masa osoasă spre cavitatea bucală se face independent sub influența unor factori diferiți.

1. ETAPELE ERUPȚIEI DENTARE

În migrarea dinților deosebim 3 etape: preeruptivă, prefuncțională și funcțională (ORBAN).

a) **Etapa preeruptivă** corespunde perioadei de *dezvoltare a germenului dentar*: creșterea volumului coroanei dentare determină un proces de resorbție în masa osoasă alveolară din jur însoțită de o migrare transversală a lui.

Între 4 și 6 ani, cînd procesele alveolare cresc mai mult sagital, sub influența suturii incisivo-canină, se observă și migrarea mezială a germenilor frontali, resorbind fața palatinală a rădăcinilor dinților de lapte omologi.

b) **Etapa prefuncțională** începe în momentul *formării rădăcinii dentare* și se încheie o dată cu articularea dintelui respectiv cu dinții vecini și antagoniști. Se remarcă acum migrarea axială, mezială și transversală a fiecărui dinte, determinată de poziția ligamentului „gubernaculum-dentis" și de dezvoltarea proceselor alveolare.

Celulele epiteliale din stratul extern proliferează în spațiul dintre germenele dentar și mucoasa bucală, secretînd enzime desmolitice de genul hialuronidazei, care participă la resorbția osoasă suprajacentă, prin osteoclastele concentrate la acest nivel.

Paralel cu resorbția osoasă se observă și o apoziție osoasă în fundul alveolar și în spațiile interdentare și interradiculare, unde osteoblastele rînduite în straturi depun progresiv țesut osos.

c) **Etapa funcțională** începe în momentul *contactului dentar în ocluzie*.

Pe măsură ce dintele își uzează suprafața ocluzală, pe aceeași măsură migrează axial (erupția continuă a lui ORBAN). Mucoasa gingivală se

Scanned with OKEN Scanner

retractă paralel cu resorbția crestei alveolare, iar fundul de sac coboară prin proliferarea continuă a epiteliului gingival în zona periodontală.

Un proces de hipercementoză apicală împiedică migrarea dintelui în această etapă funcțională.

2. ORDINEA ERUPȚIEI DINȚILOR

Apariția unui dinte pe arcadă corespunde erupției clinice (etapa prefuncțională) și se face într-o anumită ordine pentru omul actual sub influența factorilor genetici.

a) **Erupția dinților temporari** se face în următoarea ordine:

Incisivii centrali inferiori apar primii pe arcadă, urmați de incisivii centrali superiori, incisivii laterali superiori, incisivii laterali inferiori, primii molari inferiori, apoi primii molari superiori, caninii inferiori, caninii superiori și, în sfîrșit, molarii II inferiori și superiori. Ordinea de erupție a dinților de lapte este deci următoarea:

$$I_I,\quad I_{II},\quad M_I,\quad C,\quad M_{II} \quad \text{sau}$$

$$\text{I}\quad\text{II}\quad\text{IV}\quad\text{III}\quad\text{V}$$

$$\text{I}\quad\text{II}\quad\text{IV}\quad\text{III}\quad\text{V}$$

Dinții inferiori erup înaintea celor superiori, cu excepția incisivilor laterali superiori.

b. **Dinții permanenți** în mod normal prezintă următoarea ordine în erupție:

$$M_1,\ I_1,\ I_2,\ P_1,\ C_1,\ P_2,\ M_2,\ M_3$$

Această ordine de erupție este uneori modificată la grupul canini-premolari. Caninul poate apărea înaintea premolarilor I la arcada inferioară sau după premolarul II în arcada superioară. Dinții inferiori apar, de obicei, înaintea celor superiori.

6 1 2 4 3 5 7 8

6 1 2 3 4 5 7 8

Vîrsta dentară se apreciază după momentul erupției dentare.

a) **Dinții de lapte** încep să erupă la 6 luni cu primii incisivi inferiori și continuă cu ceilalți la fiecare 6 luni în ordinea descrisă. În primul an apare grupul incisiv, iar după al doilea an apar molarii secunzi.

b) **Dinții permanenți** erup între 6 și 12 ani, înlocuind pe cei 20 de dinți de lapte, în afară de molarii permanenți, ce se dezvoltă înapoia arcadei temporare. Limitele normale variază în funcție de grupul de dinți în erupție. Limitele cele mai strînse se întîlnesc la primii molari inferiori (3 luni),

Scanned with OKEN Scanner

limitele cele mai largi se întîlnesc la dinții din grupul canin-premolar (10 luni), cu erupție între 9 și 12 ani. Peste aceste limite vorbim de erupția întîrziată sau precoce.

c) La **dentiția permanentă** în fiecare an apare un grup dentar în ordinea amintită:

— primii molari inferiori și superiori erup la 6 ani, o dată cu incisivii centrali inferiori;
— incisivii centrali superiori apar la 7 ani;
— incisivii laterali superiori și inferiori erup la 8 ani;
— caninii inferiori și primii premolari superiori își fac apariția pe arcadă la 9 ani;
— primii premolari inferiori și caninii superiori apar la 10 ani;
— premolarii secunzi inferiori și superiori se observă pe arcadă la 11 ani;
— molarii secunzi inferiori și superiori erodează mucoasa bucală la 12 ani;
— între 18 și 25 ani apar și molarii de minte.

Erupția dinților se face mai devreme la fete, la copiii din mediul orășenesc și la tipurile ectomorfe, datorită probabil unor factori generali neprecizați încă. Copiii alimentați natural la sîn au *erupția precoce*, datorită unor dezvoltări normale a arcadelor alveolare; alimentația artificială determină o *erupție întîrziată*, datorită unei dezvoltări deficitare a proceselor alveolare. În regiunile gușogene se constată pe lîngă tulburări în creșterea generală a copilului și o întîrziere în erupție pînă la 9 ani. Eventualele decalaje în erupția dinților temporari se nivelează către vîrsta de 2 ani și jumătate, perioadă în care predomină influența factorilor generali de creștere (fig. 37).

3. MECANISMUL ERUPȚIEI DENTARE

Migrarea axială a dintelui se face paralel cu *creșterea rădăcinii*, ceea ce a determinat unii autori să afirme că rădăcina joacă principalul rol în erupție (CARLSON). La 6 și 12 ani, cînd creșterea somatică generală este importantă, se remarcă și erupția unui număr mai mare de dinți, ceea ce dovedește că *dezvoltarea proceselor alveolare și a rădăcinilor dentare* sînt factori ce stimulează erupția dentară (FIRU). Totuși, numai creșterea rădăcinii sau creșterea dimensională a proceselor alveolare nu poate explica mecanismul erupției, deoarece, la om, caninul cu rădăcina mai lungă, nu erupe înaintea celorlalți dinți; dacă se extrage un dinte, antagonistul erupe mai repede.

Apoziția osoasă în zona apicală ar determina o presiune importantă ce împinge dintele axial spre cavitatea bucală (SICHER-WEINEMANN), țesutul osos din jurul coroanei resorbindu-se. Erupția continuă a incisivilor rozătoarelor sau a dinților labiali la rumegătoare se produce fără ca procesele osoase respective să crească dimensional. Creșterea „presiunii pulpare" prin apoziție continuă de dentină, încriminate în erupția dentară, nu poate fi admisă, deoarece incisivii rozătoarelor, care cresc și erup continuu, nu-și măresc niciodată presiunea intrapulpară, apexul lor rămînînd mereu deschis.

Scanned with OKEN Scanner

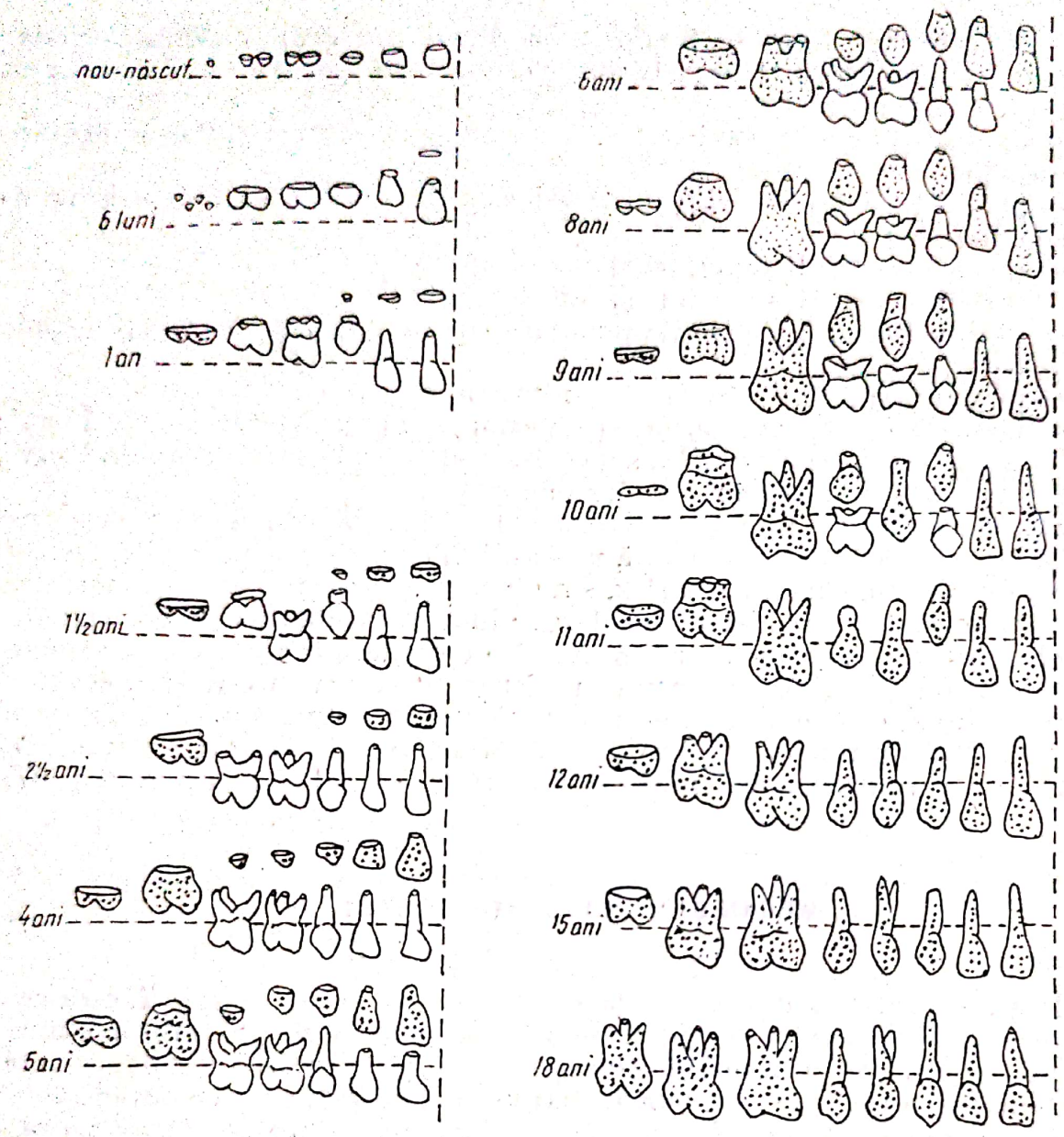

Fig. 37. Dezvoltarea și erupția dentară:
alb — dinți de lapte; punctat — dinți permanenți; linia orizontală punctată — mucoasa gingivală (după MEYER)

Presiunea vasculară din zona apicală determină presiuni pe rădăcina dentară în sens axial spre cavitatea bucală, provocînd microtraumatisme la capătul coronar, unde se stimulează apariția osteoclastelor. Cu fiecare sistolă această presiune vasculară apare ca mici secuse trepidante, care favorizează apoziția osoasă în fundul alveolei, unde apar forțe de tracțiune și resorbție osoasă osteoclastică în zona ocluzală a coroanei, unde se transmit presiuni (FIRU).

Simpatectomia unilaterală la șobolani (BRYER) sau iepure (KING) determină o vasodilatație de partea respectivă și erupția dentară devin

precoce de partea operată. *Hipertiroidia* determină o erupție precoce prin hiperhemia periradiculară (BAUME).

Fără îndoială că erupția dentară este dirijată de *factorii ereditari*; presiunea vasculară periapicală la fiecare sistolă inițiază mecanismul de erupție prin stimularea apoziției osoase periapicale și prin stimularea resorbției osoase din jurul zonei ocluzale a coroanei. Formarea de țesut osos în fundul alveolei și în spațiile interradiculare și interdentare definitivează procesul de erupție, fixează dintele în poziție funcțională. În tot timpul migrării dentare distanța dintre apex și vasele alveolo-dentare rămîne aceeași, datorită apoziției osoase periapicale. În migrarea sa, dintele antrenează sacul coronar, care se rupe cînd dintele erodează mucoasa bucală. Sacul dentar din jurul rădăcinii devine ligament alveolo-dentar, cu rol mecanic în transmiterea forțelor de presiune masticatorie la arcada alveolară și cu rol în creștere, ca centru osteogenetic.

Paralel cu dezvoltarea rădăcinii se formează creasta alveolară, în care rămîn inclavate rădăcinile. O dată cu închiderea apexului, creșterea rădăcinii se consideră terminată. Dinții se opresc în erupție în momentul în care întîlnesc antagoniștii.

După erupție începe procesul de **uzură fiziologică**, urmat de o extrusie a dintelui fără apoziție osoasă pericervicală, activitatea osteogenetică a ligamentului alveolo-dentar la adulți fiind nulă. După dezvoltarea completă a rădăcinii mulți autori neagă că ar fi posibilă o erupție continuă a dinților în sensul unei creșteri, așa cum afirmă GOTTLIEB și ORBAN; ei susțin că există mai mult un fenomen de extruzie dentară, cu restructurarea permanentă a sistemului traiectorial prin resorbție și apoziție osoasă fără creștere corespunzătoare a arcadei alveolare.

Cînd dinții permanenți migrează spre a apărea pe arcadă, determină o resorbție a rădăcinilor dinților de lapte ce se mobilizează și cad (fig. 38). În procesul de *resorbție al rădăcinilor dinților de lapte* participă dintele permanent în erupție, pulpa și parodonțiul dintelui de lapte. Factorul principal rămîne *dintele permanent*, care declanșează resorbția chiar în vecinătatea mugurelui dintelui permanent. *Lipsa pulpei dentare a dinților temporari*, precum și procesele de parodontite modifică ritmul de resorbție în sensul accelerării sau încetinirii. Cînd însă mugurul permanent lipsește, procesul de resorbție al rădăcinilor de lapte nu se mai produce în mod normal. Acest proces poate apărea și la copiii ce au parodontite apicale la dinții temporari.

Uneori, dinții de lapte pot persista pe arcadă alături de cei permanenți pînă la vîrsta adultă. Resorbția rădăcinilor se face prin intermediul osteoclastelor din zona mezenchimală, situată între mugurul permanent și dintele de lapte, osteoclaste provenite din osteoblaste, cementoblaste sau histiocite, care se diferențiază sub influența microtraumatismelor exercitate de dinții per-

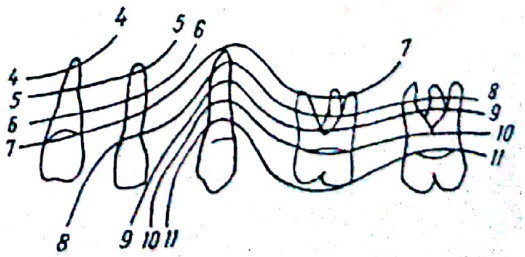

Fig. 38. Resorbția dinților de lapte între 4 și 11 ani (după KESSLER)

Scanned with OKEN Scanner

manenți în erupție. După acest proces de resorbție urmează un proces de *apoziție osoasă*, care determină *creșterea arcadei alveolare în înălțime*, compensînd distanța ce rămîne între bazele maxilarelor, ce se depărtează prin creșterea lor. Este de remarcat faptul că dinții permanenți sînt situați intern față de dinții de lapte, dinții permanenți făcînd parte din șirul intern dentar. Erupția dinților permanenți frontali se face oblic în jos și înainte, pentru maxilar, și în sus și înainte pentru mandibulă; rădăcinile dinților temporari sînt resorbite linguo-vestibular, iar dinții permanenți ajung în afara celor de lapte; dinții permanenți își fac loc vestibular pe arcadele alveolare, iar ligamentele alvoleo-dentare vor forma o arcadă osoasă mai mare, situată în afara celei temporare. La molarii de lapte, resorbția începe pe suprafețele interradiculare; mugurul dintelui permanent resoarbe însă mai repede rădăcinile vestibulare, din cauza migrării lui spre vestibul. În același fel și premolarii vor apărea tot vestibular, în raport cu dinții temporari.

În cazul în care procesul de apoziție osoasă este în exces se produce *osteoscleroza sau anchiloza alveolo-radiculară*. Dintele, în acest caz, nu mai poate erupe normal și apare sub planul de ocluzie, producînd *inocluzie*, dacă planul ocluzal era deja stabilit de dinții laterali, sau se produce supraocluzie frontală, cu etaj inferior micșorat, dacă osteoscleroza este limitată la dinții laterali din zona de sprijin. Radiologic se poate decela acest proces de osteoscleroză prin dispariția spațiului alveolo-dentar și a laminei dure.

Procesul de resorbție radiculară poate fi întîlnit și la dinții permanenți, în urma unor traumatisme sau tratamente inadecvate ortodontice, sau în urma unor infecții apicale, tumori intraosoase, sau datorită menținerii unei lame osoase condensate deasupra suprafețelor ocluzale ale dinților permanenți chiar după căderea celor temporari (fig. 39).

a) **Migrarea dentară**. Orice dinte care erupe execută o *migrație verticală mezială și vestibulară*. Prin *erupția verticală* dintele întîlnește antagoniștii, iar prin *erupția mezială* el vine în contact cu vecinul anterior. Migrarea

Fig. 39. Erupția întîrziată „esențială".

Bolnava B.J., 12 ani, prezintă pe suprafața ocluzală a premolarilor permanenți o lamă osoasă condensată care a împiedicat erupția lui.

Scanned with OKEN Scanner

se asociază și cu o înclinare medie spre vestibul de 5°. *Înclinarea vestibulară* a primului molar este mai accentuată decît cea a premolarului secund, avînd în vedere procesul de reducere continuă a arcadei alveolare, ce condiționează spațiul pentru al 2-lea premolar. Cînd fața ocluzală a premolarilor are o înclinare linguală, putem presupune că arcada alveolară din zona de sprijin este insuficient dezvoltată.

Migrarea vestibulară a molarilor inferiori este posibilă numai cînd arcada alveolară se dezvoltă suficient în lungime. În cursul filogenezei, arcada alveolară s-a redus dimensional, așa încît această migrare vestibulară la omul actual s-a limitat numai la molarul I și parțial la molarul II. Migrarea totală vestibulară a molarului I permanent este posibilă datorită faptului că arcada alveolară se lungește după erupția lui. Migrarea vestibulară a molarului secund este oprită la un moment dat prin prezența la nivelul rădăcinii sale a molarului de minte care îl blochează. Molarul secund va rămîne orientat prin cuspidul mezio-vestibular spre vestibul și prin cel disto-lingual spre lingual. Molarul III inferior nemaiavînd loc pe arcadă nu mai migrează vestibular, el rămîne cu fața ocluzală orientată lingual.

Se realizează în acest mod la omul actual o *suprafață ocluzală elicoidală* (sistemul elicoidal dentar), datorită poziției suprafeței ocluzale a primului molar inferior care privește vestibular și a molarului de minte inferior care privește lingual. Molarii superiori au o migrație analogă, cu deosebirea că în plan vertical alunecă în jos și înainte, iar în plan transversal suprafața ocluzală a molarilor la erupție privește vestibular, iar în timpul erupției molarului I și parțial al molarului al II-lea, ea se îndreaptă spre palat. Orientarea suprafețelor ocluzale spre vestibul a molarilor superiori și spre lingual a molarilor inferiori la începutul erupției explică frecvența formei parabolice a arcadei superioare și a formei semieliptice la arcada inferioară; apariția sistemului elicoidal dentar este de asemenea o consecință a migrării inegale transversale a molarilor superiori. Este posibl ca, în viitor, datorită reducerii și mai pronunțate a arcadei alveolare, erupția să se facă numai în plan vertical și mezial, fără înclinare vestibulară, producîndu-se consecutiv o lingualizare a tuturor dinților inferiori cu o supraocluzie frontală.

b) **Erupția și creșterea generală somatică.** În dezvoltarea ontogenetică remarcăm că erupția dinților se face în etape, care corespund perioadelor de creștere intensă a segmentelor craniului visceral. Dinții de lapte erup între 6 luni și 2 ani și jumătate, perioadă în care constatăm o intensă perioadă de creștere a craniului visceral. Urmează apoi o liniște pînă la 5—6 ani, cînd nu mai erupe nici un dinte. După această vîrstă apar molarii I permanenți și grupul incisivilor, urmați de o creștere verticală intensă a craniului visceral. Urmează o oarecare perioadă de liniște între 9 și 11 ani, cînd observăm erupția foarte capricioasă a premolarilor și caninilor. După 10 ani la fete și 11 ani la băieți, o dată cu perioada prepuberală, observăm din nou o creștere intensă a craniului visceral și un nou puseu de erupție dentară. La 12—13 ani, cînd începe perioada puberală, creșterea încetează aproape complet și o dată cu ea se remarcă o pauză în erupție pînă la 18—25 ani, cînd apar molarii de minte.

Scanned with OKEN Scanner

În *perioada intensă de creștere* asistăm și la *erupția unui număr mai mare de dinți*. Aceasta ne arată că erupția dentară este dependentă de *factori generali de creștere* și că ligamentul alveolo-dentar este un centru osteogenetic, care este mai activ în perioada în care și celelalte centre osteogenetice desmale sau encondrale sînt mai active. Arcada alveolară crește mai mult în înălțime în perioada de erupție intensă a dinților, cînd activitatea centrilor osteogenetici, situați în ligamentul alveolo-dentar, este mai intensă.

Încetinirea ritmului de creștere din cursul ontogenezei corespunde *perioadelor de liniște în erupția dentară*. *Întîrzierea în creșterea generală* se asociază în general cu *erupția întîrziată*, iar precocitatea în creșterea generală (pubertatea precoce) corespunde cu perioada intensă de erupție, cu erupția precoce. Limitele de variabilitate în erupția dentară variază cu grupul de dinți considerați și cu perioada de creștere. În *perioadele de criză în creștere* (la 6 și la 11 ani), limitele de variabilitate normală sînt de ±3 luni. În *perioadele de creștere intensă* (între 6 și 9 ani și 10 și 11), limitele de variabilitate ale erupției dinților pot fi în mod normal de±10 luni (incisivi superiori, premolari, canini). În această perioadă de creștere, factorii de mediu neuro-hormonali și alimentari pot determina o mare variabilitate a erupției dentare.

Tratamentul general în aceste perioade poate favoriza erupția dentară. Este important de reținut că aceste perioade sînt optime pentru tratamentul ortodontic.

4. TULBURĂRILE DE ERUPȚIE

Se datorează discordanței de ritm între apariția dintelui pe arcadă și dezvlotarea maxilarelor. Cînd erupția unui grup dentar se face în afara limitelor normalității (3—10 luni), vorbim de erupția precoce sau întîrziată.

a) **Erupția precoce** este destul de rară. Sugaciul cu dinți lezează mamelonul mamei și de aceea se recomandă la aceștia o mică gutieră de cauciuc, pe care trebuie s-o aplicăm copilului numai cînd suge; trecerea la hrănirea artificială sau mixtă urmează să se facă mai repede; este recomandabilă șlefuirea dinților de lapte.

Erupția precoce patologică o găsim în hipertiroidie, hipergonadism, pubertate precoce; în foliculita expulsivă Capdepont și în osteomielita sugarului, observăm expulsia din maxilar a unor coroane nemineralizate, malformate și fără rădăcini.

Bolile febrile accelerează erupția; dinții temporari cu infecție apicală suferă un proces de rizaliză mai intensă, stimulată de toxinele microbiene sau de bacteriile ajunse în regiunea periapicală. Hiperemia periapicală produce o presiune axială mai mare asupra dintelui permanent, care va erupe mai devreme.

b) **Erupția întîrziată** se datorează unor factori patologici generali sau locali.

Scanned with OKEN Scanner

Factorii generali încriminați pot fi grupați în factori *neuro-endocrini și factori alimentari carențiali. Hipotiroidia* este cunoscută ca un factor ce produce tulburări în creșterea osoasă desmală și în erupție, unde întîrzierea poate ajunge la 6—12 ani, în raport cu gradul mixedemului.

Tulburări în creștere osoasă se întîlnesc și în *nanismul hipofizar, în disostoza cleido-craniană*, în *mongolism* și în *rahitism*, boli în care există și întîrzieri în erupția dentară. *Carențele alimentare* materne, hipovitaminoza D, rubeola mamei însărcinate sau aplicarea de raze X în timpul gestației sînt alți factori generali ce dau tulburări în creșterea maxilarelor și dinților, determinînd secundar erupția întîrziată.

Factorii cauzali locali pot fi grupați în:

— Persistența dinților de lapte cu mortificare pulpară.

— Pierderea precoce a dinților temporari infectați, cu reducerea spațiului pentru erupția celor permanenți.

— Incluzia dinților supranumerari, semiincluzia, formațiile tumorale „praevia" întîrzie erupția dinților subjacenți.

— Osteoscleroza pereților alveolari, determinată de hipervitaminoza D_2, consecutiv administrării de doze prea mari la copii, microtraumatismele și infecțiile dentare produc întîrzierea erupției dinților, datorită încetinirii procesului de resorbție osoasă, esențial în migrarea dintelui.

Infecția germenului dintelui permanent este urmată de asemenea de o mare întîrziere în erupția dintelui respectiv.

Pentru a normaliza erupția recomandăm în prima copilărie extras de timus, iar în copilăria a doua și la copiii de vîrstă școlară extract tiroidian. Nu trebuie însă administrat extractul tiroidian la copiii care nu au alte semne clinice de hipotiroidism. Hormonii prehipofizari umani au eficiență în dezvoltarea somatică generală și în normalizarea erupției dentare.

Pentru preîntîmpinarea tulburărilor de erupție este necesar să avem în vedere principiile profilactice privind *alimentația rațională* a mamei în gestație, a copilului în prima perioadă și mai ales administrarea vitaminei D_2.

Tratamentul precoce al leziunilor dinților temporari, pentru a evita infecțiile periapicale și căderea lor precoce, extracția dinților supranumerari incluși sau extirparea tumorilor praevia (chisturi, odontoame) constituie mijloace locale de prevenire a întîrzierilor în erupția dentară.

Rezecția lamelor osoase condensate existente uneori, fără o cauză cunoscută, pe suprafața ocluzală a dinților permite erupția spontană a dinților cu mari întîrzieri (fig. 40).

Evitarea traumatismelor regiunii frontale la copiii ce se joacă la fîntînile din școli sau fac gimnastică, fără a fi supravegheați, sînt recomandări utile pentru a preîntîmpina erupția întîrziată și malpozițiile dentare.

Erupția dentară este un fenomen fiziologic normal și un copil eutrofic are erupție normală. Cel mult se congestionează mucoasa în jurul dintelui care apare pe arcadă (Wannenmacher) și copilul acuză o sensibilitate deosebită la acest nivel și o senzație de prurit, din care cauză are tendința de a suge degetul. *Igiena bucală atentă*, în această perioadă, previne orice complicație septică. Multă vreme, diferite boli febrile, asociate uneori cu convulsii,

Scanned with OKEN Scanner

Fig. 40. Bolnava B.J., 12 ani, după rezecția chirurgicală a lamei condensate, molarul a erupt spontan.

diaree, au fost considerate ca fiind determinate erupției dentare. Un dinte care erupe normal nu poate da febră, o boală febrilă însă poate accelera erupția unui dinte, pentru că în această fază există o hiperemie periapicală, o accelerare în creșterea osoasă.

5. UZURA DENTARĂ

Uzura dinților este ultima fază în evoluția acestora; ea începe de îndată ce se stabilește articularea dentară și depinde de regimul alimentar și de obiceiurile individuale respective. Dinții de lapte se uzează mai repede decît cei permanenți, deoarece duritatea smalțului este de trei ori mai redusă decît a celor permanenți.

Cînd se șlefuiește numai smalțul vorbim de uzură de gradul I, cînd apar insule de dentină pe suprafața ocluzală apreciem o uzură de gradul II; cînd tot smalțul de pe suprafața ocluzală a fost tocit, rămînînd numai la marginile coroanei ca un cerc, vorbim de uzură de gradul III; dacă s-a redus jumătate din înălțimea coroanei dentare clinice, uzura este de gradul IV. Oamenii fosili aveau uzură de gradul III și IV; populația din evul mediu avea o uzură de gradul II și III; populația actuală, care folosește cu predominanță o alimentație de consistență moale, rămîne cu dinții neuzați sau cel mult face o uzură de gradul II.

Uzura fiziologică a dinților printr-o alimentație dură este cunoscută și sub numele de *atriție*, favorabilă autocurățirii și prevenirii cariei dentare. Uzura localizată la un grup de dinți, prin obiceiul de a-și roade unghiile, sau a tăia cu dinții, sau de a mușca un obiect dur în dinți (luleaua, creionul) este cunoscută sub numele de *abraziune*.

Prin uzura dinților se dezechilibrează deseori ocluzia, încît trebuie intervenit prin șlefuiri selective în vederea normalizării ei.

Scanned with OKEN Scanner

CAPITOLUL V

OCLUZIA DENTARĂ

1. EVOLUȚIA CONCEPȚIEI DE OCLUZIE „NORMALĂ"

Ocluzia înseamnă raportul static intercuspidian dintre dinți. Într-o primă etapă în evoluția concepției despre ocluzie, înainte de 1900, era suficient ca arcada dentară să fie curbată și dinții să fie aliniați pentru ca să se afirme: ocluzie normală (KINGSLEY). Mai tîrziu, cînd au apărut școlile de ortodonție termenul de ocluzie normală presupunea și *raportul neutral al molarilor de 6 ani*, definit de ANGLE astfel: cuspidul mezio-vestibular al molarilor de 6 ani trebuie să vină în contact cu foseta intercuspidiană a molarilor de 6 ani inferiori. La această idee de „raport sagital intercuspidian" se adaugă *concepția gnatostatică* de integrare a arcadelor dentare în relieful feței, apărată de SIMON, BENNETT, TURNER. Pentru a aprecia ocluzia normală la un subiect trebuie să existe un raport neutral la nivelul molarilor de 6 ani, să fie o aliniere perfectă a dinților, iar perpendiculara dusă din punctul orbital pe orizontale de la FRANKFURT, trebuie să treacă prin 1/4 distală a caninului superior și prin punctul gnathion (planul orbito-frontal SIMON).

Ideea de ocluzie normală este apreciată astăzi în cadrul unei *concepții funcționale*, sub raportul a 3 elemente:

— contactul maximal între dinți;
— contracție simetrică a mușchilor masticatori;
— poziția posterioară a condililor.

Cînd aceste elemente sînt normale, vorbim de ocluzie centrică sau centrată. Pentru a se include ideea raporturilor dinamice dintre dinți în timpul masticației, fonației, deglutiției, s-a introdus termenul de articulare dentară, în care rapoartele dintre dinți, contracția mușchilor aparatului dento-maxilar și poziția condililor trebuie să varieze între anumite „limite de variabilitate normală" (COSTA).

2. EVOLUȚIA FILOGENETICĂ ȘI ONTOGENETICĂ A RAPOARTELOR INTERDENTARE

Cînd apar dinții implantați în alveole, la *reptile* observăm o *„ocluzie intercalată"*, dintele inferior venind în contact, în plan sagital, cu spațiul dintre cei doi dinți superiori. Dinții de pe o arcadă sînt implantați de-a lungul unei linii sinuoase, ca solzii de pește, așa încît în plan transversal, grupul de dinți inferiori din șirul extern depășesc în afară antagoniștii superiori, iar

Scanned with OKEN Scanner

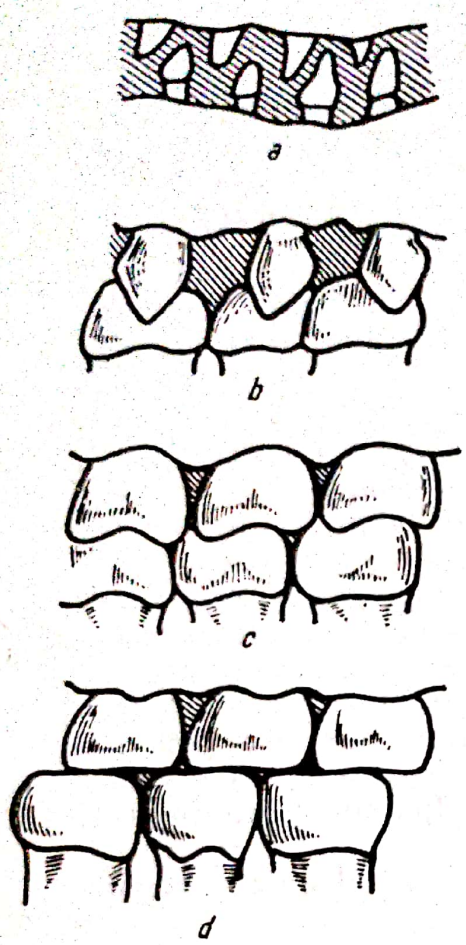

Fig. 41. Evoluția tipului de ocluzie de la reptile la om.

a. — ocluzia dentară la reptile (intercalată); *b.* — ocluzia dentară la marsupiale (intercalată și prin angrenaj); *c* — ocluzia dentară la mamifere tinere (prin angrenaj); *d* — ocluzia dentară la om după uzură accentuată (prin glisare).

grupul de dinți inferiori din șirul intern sînt depășiți în afară de antagoniștii superiori; se realizează astfel adevărate „angrenaje inverse" normale între dinții superiori și inferiori, care permit animalelor monofiodonte să ucidă prada și s-o rețină, pentru a fi înghițită lent (fig. 41).

Dinții superiori și inferiori la reptile depășesc în sus și în jos planul de ocluzie; putem spune că supraocluzia la ele este normală.

O dată cu apariția *mamiferelor* se produce și diferențierea dinților în raport cu consistența hranei; raportul dintre dinți se face prin angrenajul intercuspidian imediat după erupția dinților. Vorbim în aceste cazuri de *ocluzie prin angrenaj*, iar hrana este tăiată, sfîșiată, zdrobită sau măcinată de diversele grupe dentare și în raport cu mișcările diferențiale ale mandibulei în cadrul unei „masticații" propriu-zise.

În timpul vieții, cuspizii sau crestele dentare se uzează și dinții gliseză cu suprafețele lor active în timpul mișcărilor de masticație; vorbim în acest caz de *ocluzie prin glisare interdentară*.

Cele 3 forme de ocluzie se pot întîlni la aceleași mamifere în raport cu zona considerată, vîrstă și sex. Carnivorele tinere, au, de exemplu, ocluzie prin angrenaj la nivelul dinților laterali (jugali) și inercalată la canini.

După uzură, dinții laterali suferă o șlefuire ce determină o ocluzie prin glisare.

Simienele și antropoidele au o ocluzie prin angrenaj la dinții laterali și intercalată la canini. După reducerea caninilor la *homo sapiens fossilis*, ocluzia prin angrenaj rămîne caracteristică omului adolescent sau adult; în timpul copilăriei, intre 4 și 6 ani, apare în mod normal o ocluzie intercalată la nivelul caninilor de lapte, o dată cu apariția spațiilor interdentare.

Cînd caninii rămîn mai mari, neuzați, așa cum observăm uneori la copil, articularea dentară se blochează, iar mandibula va face mai mult mișcări de ridicare și coborîre în vederea masticației. Dezvoltarea mandibulei în sens transversal și sagital va fi astfel limitată de dinții superiori, care vor circumscrie pe cei inferiori. Cînd caninii sînt uzați, mandibula poate face cu ușurință și mișcările de lateralitate sau propulsie, astfel încît dezvoltarea mandibulei se va face în toate sensurile, uneori chiar exagerat, ca în prognația inferioară.

În mod normal, la omul actual, dinții se angrenează între ei prin cuspizii lor, permițînd mandibulei mișcări în toate sensurile. Blocarea articulării

prin existența unor cuspizi neuzați trebuie rezolvată pentru a permite dezvoltarea normală a maxilarelor la copil sau pentru a evita microtraumatismele dentare ce duc la procese de parodontopatie.

Alimentația noastră variată cu zarzavaturi, fructe, carne a făcut ca aparatul nostru masticator să se adapteze la un tip masticator intermediar carnivorului, rozătorului și rumegătorului (COSTA).

La noul născut, arcada superioară edentată depășește în toate sensurile arcada inferioară, datorită unei creșteri neproporționale a maxilarelor. În regiunea frontală, arcada superioară acoperă pe cea inferioară, sub formă de treaptă sau sub formă de capac de cutie.

Cînd erup incisivii, se stabilesc primele rapoarte dentare. La 1 an și jumătate, cînd apar primii molari de lapte, se stabilește prima înălțare a ocluziei dinților de lapte. Între 6 și 12 ani se face schimbarea dinților și rapoartele între dinții permanenți încep să se stabilizeze. După erupția dinților permanenți urmează uzura, care transformă ocluzia prin angrenaj în ocluzie prin glisare.

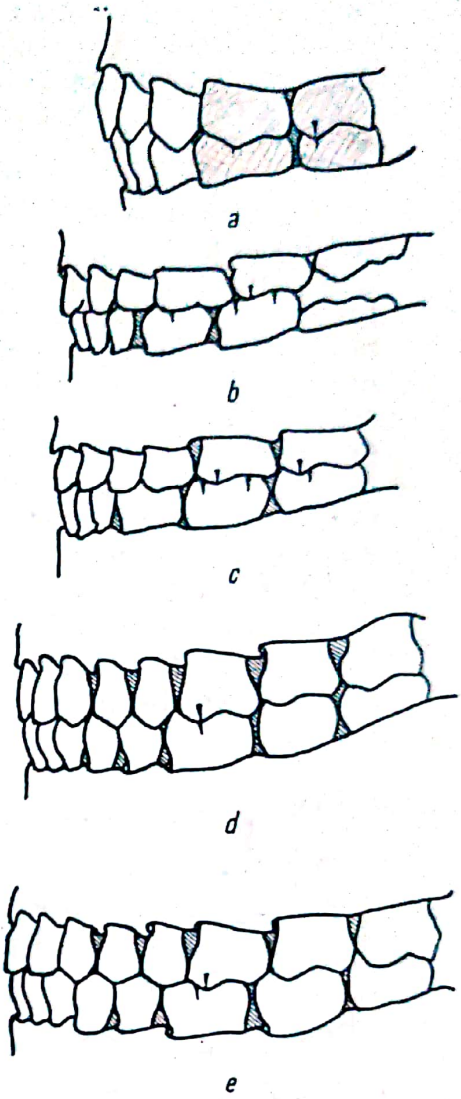

Fig. 42. Rapoartele normale de ocluzie de la 2,6 ani la adolescent și bătrîn.

a.—ocluzia dentară la 2,6 ani; *b*.—ocluzia dentară la 5,6 ani; *c*.—ocluzia dentară la 8 ani; *d*. — ocluzia dentară la adolescent; *e*. — ocluzia dentară la un om bătrîn.

3. OCLUZIA NORMALĂ A DENTAȚIEI TEMPORARE

Rapoartele statice dintre dinții temporari prezintă următoarele caracteristici:

— *În plan sagital*, dinții frontali superiori sînt așezați înaintea grupului inferior (psalidondonție) sau la același nivel (ocluzie cap la cap). Articularea dinților frontali acționează ca o foarfecă sau un clește (COSTA)

— *În plan transversal*, arcada dentară superioară are un diametru mai mare decît cea inferioară, astfel încît cuspizii vestibulari ai arcadei dentare superioare acoperă cuspizii vestibulari ai arcadei dentare inferioare. Mandibula acționează ca o „pană" asupra boltei palatine, stimulînd sutura intermaxilară prin tracțiunile determinate astfel la acest nivel.

— *În plan vertical*, toți dinții inferiori vin în contact prin pantele lor cuspidiene cu dinții superiori. Fiecare dinte inferior articulează cu spațiul dintre 2 dinți superiori, și anume cu porțiunea distală a dintelui superior

precedent și porțiunea mezială a dintelui superior omolog. Fac excepție de la această regulă incisivii inferiori centrali și molarii 2 superiori, care se angrenează cu un singur dinte inferior (fig. 42).

Între 4 și 6 ani apar două fenomene importante în evoluția ocluziei:

a) uzura dinților;

b) apariția tremelor în regiunea frontală.

Cuspizii neuzați ai dinților de lapte realizează o ocluzie intercalată, care limitează mișcările mandibulei, în plan sagital. Folosirea unei alimentații dure, folosirea din plin a prehensiunii, prin contracții simetrice ale mușchilor pterigoidieni externi, duce la uzarea normală a cuspizilor; aceasta permite mișcări ample de lateralitate și de propulsie prin glisarea suprafețelor ocluzale, care favorizează dezvoltarea mandibulei în lățime și în lungime; se asigură în acest mod o ocluzie normală a dinților temporari și permanenți, care vor găsi arcade alveolare bine dezvoltate. *Lipsa de uzură* duce la tulburări de dezvoltare în plan sagital, transversal și chiar vertical a mandibulei, precum și la apariția de malocluzii caracteristice diverselor forme clinice de anomalii dento-maxilare.

Apariția tremelor, cu deosebire între canin și incisivul lateral superior și între canin și molarul I inferior, reflectă dezvoltarea normală a maxilarelor în regiunea frontală; se poate prevedea în aceste cazuri o implantare armonioasă a dinților permanenți din această regiune. Ocluzia devine însă intercalată la nivelul caninilor și poate duce la blocarea ei, dacă nu apare și uzura fiziologică.

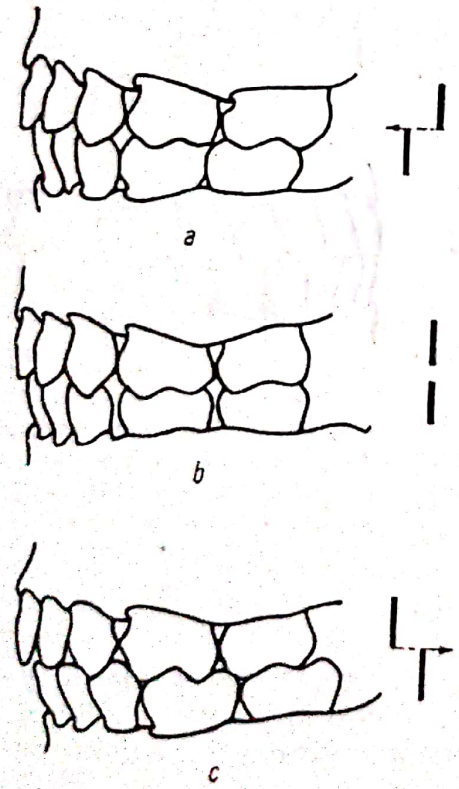

Fig. 43. Planul postlacteal:
a. — în treapta mezializată (normal);
b. — în linie dreaptă (normal);
c. — în treapta distalizată (anormal).

Trebuie să amintim că intercalarea caninului inferior între caninul superior și incisivul lateral superior are o *acțiune stimulantă asupra suturii incisivo-canine*, care va contribuí la dezvoltarea sagitală a arcadei alveolare.

Dacă în această perioadă cuspizii caninilor inferiori alunecă mezial sau distal, pe cuspidul caninului superior, ocluzia se modifică funcțional, prin jocul pantelor cuspidiene, putînd să se dezechilibreze definitiv.

În ocluzia dentației temporare trebuie să examinăm, de asemenea, *rapoartele molarilor 2 de lapte*, a căror suprafață distală poate fi în linie dreaptă, în treapta mezializată sau în treapta distalizată. *Planul postlacteal* în treapta mezializată sau uneori chiar vertical favorizează un angrenaj normal al molarilor de 6 ani (fig. 43).

Scanned with OKEN Scanner

Cînd molarul 2 de lapte este mult mezializat, din cauza unor carii aproximale a dinților anteriori sau datorită unor lipsuri premature dentare, se mezializează și molarii de 6 ani în erupția lor. Prin jocul pantelor cuspidiene ocluzia devine anormală, mezializată.

Cînd există un plan postlacteal în treapta distalizată asistăm la instalarea unei angrenări anormale, distalizate a molarilor de 6 ani, ce se soldează cu instalarea unei ocluzii distalizate. Cînd planul postlacteal este vertical, molarii de 6 ani vor articula cuspid pe cuspid. În raport cu condițiile locale, pantele cuspidiene vor duce la alunecarea mezială normală a primilor molari inferiori, sau la o alunecare anormală, determinînd ocluzia distalizată.

Între 6 și 12 ani erup dinții permanenți, înlocuind în etape dentația temporară. Rapoartele de angrenare a molarilor de 6 ani depind mult de planul postlacteal, care va limita migrarea mezială a primilor molari permanenți. Apariția incisivilor permanenți, mai voluminoși decît cei temporari, înalță ocluzia (a 2-a înălțare) apărînd înghesuiri pe o arcadă redusă dimensional.

Supraocluzia, ce poate apărea în această perioadă, ca și înghesuirea ușoară a dinților frontali, poate fi temporară, deoarece numai apariția molarilor de 12 ani determină înălțimea definitivă a ocluziei (a 3-a înălțare a ocluziei). Pe de altă parte, înlocuirea molarilor de lapte, care sînt mai voluminoși cu 2—2,5 mm decît premolarii ce-i înlocuiesc, permite în timp o aliniere armonioasă a dinților frontali pe arcadă.

Între 6 și 12 ani se definitivează ocluzia prin creșterea armonioasă a bazei craniului, o adevărată platformă-suport pentru maxilare. Cantitatea, direcția și ritmul de creștere proporțională a celor 2 maxilare asigură rapoarte armonioase între maxilare, manifestată și printr-o ocluzie normală. Dezvoltarea arcadelor alveolare, într-un ritm corespunzător erupției dentare, asigură o implantare armonioasă a dinților pe arcadă. Factorii funcționali apoi, prin jocul mușchilor antagoniști, asigură o poziție normală a dinților în rapoartele lor statice (ocluzia) sau dinamice (articularea).

4. OCLUZIA DINȚILOR PERMANENȚI

Ocluzia dinților permanenți reflectă dezvoltarea armonioasă a segmentelor masivului facial. Și aici, ca și la dentația de lapte, deosebim următoarele caracteristici:

— În *plan sagital* dinții incisivi superiori depășesc înainte dinții frontali inferiori corespunzători, realizînd psalidodonția. Rapoartele cap la cap, existente uneori, pot fi considerate, de asemenea, normale.

— În *plan transversal*, cuspizii vestibulari ai dinților superiori depășesc în afară cuspizii vestibulari ai dinților inferiori.

— În *plan vertical*, fața vestibulară a incisivilor inferiori este acoperită, în mod normal, în treimea ei ocluzală de dinții frontali superiori.

Un dinte inferior vine în contact în mod normal cu 2 dinți superiori, cu excepția incisivilor centrali inferiori și molarii de minte superiori. Incisivii centrali inferiori, fiind mai mici decît cei superiori, determină o mezializare



Scanned with OKEN Scanner

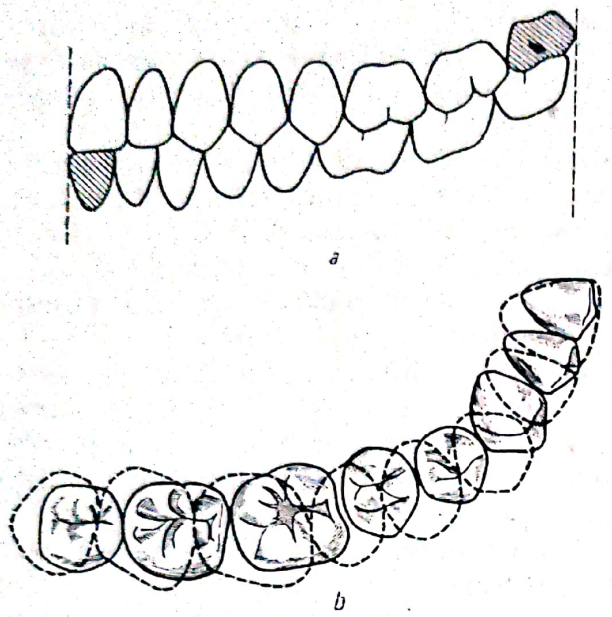

Fig. 44. Raporturile dinților permanenți în ocluzie „normală".

a. — vedere de profil; dinții hașurați vin în contact cu un singur dinte antagonist; *b.* — suprafața ocluzală a dinților inferiori cu proiecția celor superiori în ocluzie normală (după SHELDON-FRIEL).

cu un cuspid a tuturor dinților inferiori. În acest fel, cuspidul caninilor inferiori sau cuspizii vestibulari ai premolarilor și molarilor inferiori vin în contact cu marginile distale ale dinților superiori precedenți și marginile meziale ale dinților omologi corespunzători. Această situație dă eficiență masticației, alimentele fiind ușor secționate prin angrenarea acestor cuspizi și mai multă rezistență a maxilarelor, forțele de masticație fiind dispersate pe mai mulți dinți. Cuspizii linguali ai premolarilor și molarilor superiori vin în raport cu fosetele premolarilor și molarilor inferiori, permițînd astfel o triturare eficientă a alimentelor prin mișcări de propulsie, retropulsie sau lateralitate (fig. 44).

Orice abatere a rapoartelor dintre acești dinți în plan sagital, transversal sau vertical este apreciată ca *malocluzie*. Forma clinică și clasificarea malocluziilor urmează să se facă în alt capitol.

Scanned with OKEN Scanner

CAPITOLUL VI

MECANISMUL DE REGLARE AL DEZVOLTĂRII APARATULUI DENTOMAXILAR ȘI FACTORII CE TULBURĂ ACEST MECANISM

Anomaliile dento-maxilare reprezintă abateri de la dezvoltarea normală a elementelor aparatului dento-maxilar.

Înainte de a analiza factorii cauzali ai acestor anomalii este necesar să cunoaștem mecanismul de reglare al dezvoltării și limitele de variabilitate normală în cadrul acestui mecanism.

1. ROLUL INDUCȚIEI ÎN DEZVOLTAREA APARATULUI DENTO-MAXILAR

Dezvoltarea embrionului în faza de *ovulație, pînă la stadiul de gastrulă,* se face sub influența inducției. Organizinele secretate de unele celule „inductoare" determină multiplicarea celulelor din jur într-un anumit ritm și într-o anumită proporție. Tulburările mecanismului de inducție determină apariția de „monștri" neviabili. Majoritatea acestor embrioni mor încă în viața intrauterină; o mică serie se nasc fără calotă și creier (anencefalie) sau fără maxilare (agnație), decedînd foarte repede după naștere (fig. 45).

Fig. 45. Fotografia de față a unui anencefal decedat la naștere.

2. ROLUL FACTORILOR GENETICI

O dată cu apariția mezodermului și a sistemului metameric începe și procesul de *diferențiere celulară*, determinat de *mesagerii ereditari din cromozomi*.

Schema dezvoltării aparatului dento-maxilar la un copil este astfel determinată ereditar prin cantitatea de

creștere, prin ritmul și proporția de creștere a unui element în raport cu altul. Fără a exista anomalii cromozomiale de număr sau de structură, copilul poate moșteni de la mamă arcade alveolare mici și de la tată dinți mari, astfel încît disarmonia dento-alveolară rezultată poate fi considerată ereditară.

Tendința de dezvoltare mai mare a unui element al aparatului dento-maxilar, în detrimentul altuia este schematizată de ereditate, rezultînd tipuri morfologice faciale diferite, grupate în *rase, tipuri regionale sau constituționale*.

Tendința de dezvoltare sagitală mai mare a arcadelor alveolo-dentare la *populația negroidă* determină proalveolo-dentia bimaxilară, caracteristică acestei rase, caracteristică ce se transmite predominent ereditar.

Mongolii prezintă o retrognație superioară ereditară. *Tipul nordic* din rasa albă manifestă o tendință netă ereditară de a-și dezvolta sagital craniul neural și visceral, realizînd caracteristicile morfologice ale acestui tip regional (doligocefalie, hiperleptoproscopie, prognație și proalveolie-dentie superioară).

Tipurile constituționale ce au un schelet gracil (ectomorf) prezintă în general arcade alveolare mici și incongruențe dento-alveolare. La aceleași tipuri întîlnim deseori anomalii dentare de număr, dinți supranumerari sau anodontii și retrognații mandibulare funcționale, care se transmit tot ereditar.

Cunoscînd tendințele de creștere ereditare, predominente într-unul dintre cele 3 planuri, sagital, transversal sau vertical, prin stabilirea tipului morfologic facial, putem interveni prin mijloace terapeutice simple să prevenim instalarea unei anomalii dento-maxilare grave, stimulînd sau inhibînd creșterea acelor elemente prin dirijarea factorilor funcționali.

Sînt cunoscute astăzi anomalii dento-maxilare, a căror *transmisie ereditară dominantă sau recesivă* este stabilită.

Prognația mandibulară, transmisă dominant la familii întregi (HABSURGII din Spania), *prognația superioară ereditară*, observată la alte familii (BOURBONII), *ocluzia adîncă acoperită, macro și microdentia* sînt afecțiuni grave în care ereditatea are rol principal, fără ca să existe anomalii cromozomiale.

Unele *boli congenitale*, despicăturile labio-maxilo-palatine, limba plicaturată, au un caracter ereditar *recesiv* stabilit. Unele asimetrii faciale, macro și micrognația, anodontia sau dinții supranumerari, forma conică a dinților sau apariția tuberculilor dentari (Carabelli, Bolk, Zukerkandl), diastema, rotația sau ectopiile dentare, retrognația mandibulară sînt anomalii dento-maxilare ce se observă în familii întregi, valoarea rolului eredității fiind stabilită.

Unele *anomalii autosomale, prin supradozaj, deficit sau modificări structurale*, precum și *anomaliile gonosomiale* (cromozomii sexuali), determină aproape întotdeauna tulburări de creștere cefalice, din care cele ale aparatului dento-maxilar sînt caracteristice.

a). **Anomalii autosomale prin supradozaj.** Anomaliile numerice din grupa A, B, C, nu sînt compatibile cu viața, embrionii purtători ai acestor anomalii mor încă în faza intrauterină.

Scanned with OKEN Scanner

Fig. 46. Bolnavul C.T. de 10 ani, cu mongolism.

Trisomia (3 cromozomi în loc de 2) la perechea 21 (mongolismul) sau la 17—18 (grupa E) sau la 13—15 (grupa D) determină în general *hipotrofie staturală, deficit psihomotor și micro-retrognații.*

În trisomia 21 (sindromul lui DOWN) apare o retrognație superioară, însoțită de obicei cu ocluzie inversă frontală sau totală (fig. 46).

În trisomia 15—17 (sindromul lui EDWARDS) se remarcă o regiune occipitală enormă, gît scurt, urechi jos inserate, microstomie și o importantă micro-retrognație mandibulară, cu ocluzie distalizată și adîncă.

În trisomia 13—15 (sindromul lui PATAU), despicăturile palatine sînt prezente alături de anomalii oculare și prozencefalice sau alături de anomalii ale buzelor și ale mandibulei. Simpla trecere în revistă a acestor 3 din-droame principale arată că reglarea dezvoltării maxilarului superior s-ar face în cromozomii perechii 21; dezvoltarea madibulei este reglată de genele cromozomilor din perechea 15—17, iar bolta palatină este dirijată în dezvoltarea ei de cromozomii perechii 13—15.

b) **Anomalii autosomale prin pierderea materialului genetic** (monosomii, deleţiuni). Multe din aceste anomalii nu sînt compatibile cu viaţa; în grupa acestora este descris sindromul „strigăt de pisică", caracterizat prin lipsa (deleţiunea) braţului scurt al cromozomului 5 (LEJEUNE).

Hipotrofia staturală, întîrzierea mintală se asociază întotdeauna cu *anomalii ale laringelui*, din care cauză bolnavii ţipă ca o „pisică". Deseori observăm *microretrognatism mandibular* și *prognatism superior* cu proalveolodentie.

În deleţiunea braţului scurt al cromozomului 18 se observă frecvent, alături de hipotrofie și întîrzierea mintală, diferite anomalii oculare (strabism, cataractă, nistagmus), urechi mari, decolate, explozie de carii, baza nasului foarte lată, *micro-retrognatism mandibular* și fantă labială cu concavitatea în jos.

În deleţiunea braţului lung al cromozomului 18 este evidentă microcefalia, cu întîrzierea mintală caracteristică şi *microretrognaţia superioară*, asociată frecvent cu anomalii oculare şi auriculare.

c) **Anomaliile autosomale structurale** decelabile citogenetic se observă foarte des în familii, manifestate prin *hipotrofii staturale şi diferite anomalii dento-maxilare*.

Deseori, aceste anomalii se asociază, simptomatologia îmbogăţindu-se prin însumarea malformaţiilor caracteristice acestor anomalii.

d) **Anomaliile gonosomiale** se referă la cromozomii sexuali, manifestate prin lipsa unui cromozom (XO la femei în loc de XX — sindromul TURNER), fie prin cromozomi supranumerari (XXY la bărbat în loc de XY — sindromul KLINEFELTER).

În afară de anomaliile din sfera genitală, caracteristice, observăm în *sindromul TURNER* importante tulburări în dezvoltarea bazei craniului, a clivusului în special asociate cu *micro-retrognaţie inferioară*, inocluzie verticală frontală şi variate anomalii dentare (fig. 47).

În sindromul KLYNEFELTER, manifestat prin dezvoltarea somatică eunucoidală şi azoospermie, se remarcă şi o dezvoltare importantă a maxilarelor, manifestată deseori prin *macroprognatii şi malocluzii*.

Anomaliile cromozomiale confirmă rolul eredităţii în dirijarea dezvoltării somatice, psihice şi a aparatului dento-maxilar, fiecare element al acestei zone avînd materializată gena sa cromozomială. Se pare că există un „echilibru genic", care dirijează de fapt metabolismul celular şi reacţiile enzimatice, deoarece orice tulburări cromozomiale, inclusiv cele structurale, se manifestă prin tulburări de inducţie sau diferenţiere în procesele de creştere şi dezvoltare a aparatului dento-maxilar.

Fig. 47. Bolnava I.T. de 16 ani, cu sindrom Turner.



Scanned with OKEN Scanner

Incidența acestor anomalii cromozomiale este legată de diverse carențe sau excese alimentare, intoxicații sau infecții și mai ales expuneri la radiațiile X.

3. ROLUL FACTORILOR NEURO-ENDOCRINI ÎN DIRIJAREA DEZVOLTĂRII APARATULUI DENTO-MAXILAR

Este greu să separăm sistemul nervos de sistemul endocrin, deoarece împreună, dar pe căi diferite, aceste 2 sisteme reglează creșterea generală somatică.

Rolul inductor al extremității anterioare a coardei dorsale, care se oprește în zona șeii turcești, este preluat de *sistemul diencefalo-hipofizar*, ce se dezvoltă în concavitatea șeii turcești și sub influența organizinelor secretate de extremitatea anterioară a coardei dorsale. Un grup de celule epiteliale din stomodeum și din peretele celei de-a 3-a vezicule cerebrale (diencefelul) se multiplică și evaginează, pentru a se întîlni și uni la nivelul șeii turcești, formînd hipofiza anterioară și posterioară (nervoasă). *Celulele hipofizei anterioare*, derivată din epiteliul bazal al mucoasei stomadeum-ului, se diferențiază începînd din săptămîna a 7-a de viață intrauterină, cînd începe să secrete și să influențeze dezvoltarea somatică generală; — decapitarea embrionilor la această vîrstă (JOST), determină nete tulburări de creștere (hipotrofii). Celulele *hipofizei posterioare* încep să se diferențieze, ca și cele din planșeul ventriculului III, cu care sînt în strînse corelații, abia în luna a 5-a de viață intrauterină, dirijînd metabolismul celular prin cromozomii situați în nucleul lor celular. Progresiv, secreția hipofizei dirijează dezvoltarea celorlalte glande endocrine, a căror activitate începe în viața intrauterină (tiroida) la naștere (paratiroida, suprarenala) sau la maturitate (gonadele). *Hormonii* acestor glande endocrine, în permanent echilibru, dirijează metabolismul celular general, asigurînd o creștere armonioasă a corpului, inclusiv a aparatului dento-maxilar. Impulsurile nervoase, emise de centrul diencefalic, acționează mai prompt, mai rapid în dirijarea metabolismului celular. Corelația strînsă între aceste două sisteme ce acționează pe căi diferite, dar care se completează reciproc, asigură dezvoltarea normală a aparatului dento-maxilar. Alături de acest *sistem nervos „automat", vegetativ*, care dirijează reacțiile chimice metabolice, celulare, antrenînd întregul complex enzimatic, trebuie să amintim și de rolul *sistemului nervos de relație*, care dirijează și controlează mișcările musculaturii aparatului dento-maxilar, influențînd indirect dezvoltarea direcțională a elementelor aparatului dento-maxilar. Aceste aspecte urmează să fie prezentate la capitolul „Rolul factorilor funcționali în dezvoltarea aparatului dento-maxilar."

Analizînd tulburările de secreție ale glandelor endocrine și tulburările diencefalului (hipotalamusului), ne putem da seama de valoarea acestor secreții sau impulsuri în dezvoltarea aparatului dento-maxilar.

Secreția glandelor endocrine joacă rolul unor *catalizatori* care accelerează sau întîrzie procesele principale celulare, printre care trebu e să citățm creșterea, diferențierea și metabolismul intermediar.

Glandele endocrine nu inițiază activitatea metabolică celulară, așa cum face sistemul nervos, ele *reglementează gradul și ritmul de dezvoltare*, ca niște valve ce dirijează cursul și cantitatea apei într-o conductă.

Cum maxilarele și dinții constituie o parte din organism, înseamnă că tulburările endocrine vor fi repercuate și asupra lor. Aceste tulburări pot fi decelate, pentru că, pe de o parte, maxilarele și dinții sînt ușor accesibile clinic, pe de altă parte, pentru că în această regiune, atît de neliniștită filogenetic, și ontogenetic au loc procese de dezvoltare foarte importante.

Cercetările experimentale pe animale și studiile clinice pe om au permis analizarea rolului fiecărei glande endocrine în dezvoltarea dinților și a scheletului facial. Foarte rar întîlnim o *hiperfuncție sau o hipofuncție* numai a unei singure glande endocrine; de obicei găsim disfuncții la care participă mai multe glande endocrine. Aceasta face ca diagnosticul tulburării endocrine să se facă mult mai greu. Trebuie să mai ținem seama de *receptivitatea celulară la acțiunea diferiților hormoni*, receptivitate determinată ereditar variind în cursul evoluției ontogenetice în raport cu structura lor fizico-chimică modificabilă cu vîrsta. Receptivitatea tisulară este maximă în perioada de creștere intensă, se reduce mult după încheierea proceselor de histo- și morfodiferențiere și se încheie pentru majoritatea celulelor la maturitate.

Pentru înțelegerea rolului glandelor endocrine va trebui totuși să discutăm funcția normală și tulburările de funcționare ale fiecărei glande în parte (fig. 48).

a). **Glanda hipofiză** are rol în dezvoltarea somatică generală prin lobul său anterior, care are origine ectodermică. Ea reglează creșterea și metabolismul apei și azotului; prin secreția hormonilor cu acțiune specifică hipofiza influențează dezvoltarea și activitatea secretorie a altor glande endocrine: tiroida, suprarenala, gonadele.

Creșterea și dezvoltarea somatică este influențată de hipofiză prin secreția a 2 hormoni principali: *hormonul somatotrop și gonadotrop*.

Hormonul somatotrop — STH —(de creștere) este secretat de celulele eozinofile ale lobului anterior; el dirijează și controlează procentul și gradul de creștere al organelor și țesuturilor (exceptînd uterul). Acest hormon influențează multiplicarea celulară numai cînd țesuturile respective sînt în perioada de creștere, cînd aceste celule sînt „receptive" la acest hormon. Cînd diferențierea țesuturilor s-a încheiat, hormonul de creștere hipofizar nu mai are acțiune asupra multiplicării acestor celule maturizate. O deficiență a hormonului de creștere în perioada de creștere rapidă a organismului duce la hipotrofie staturală, cunoscută sub numele de nanism hipofizar.

Scanned with OKEN Scanner

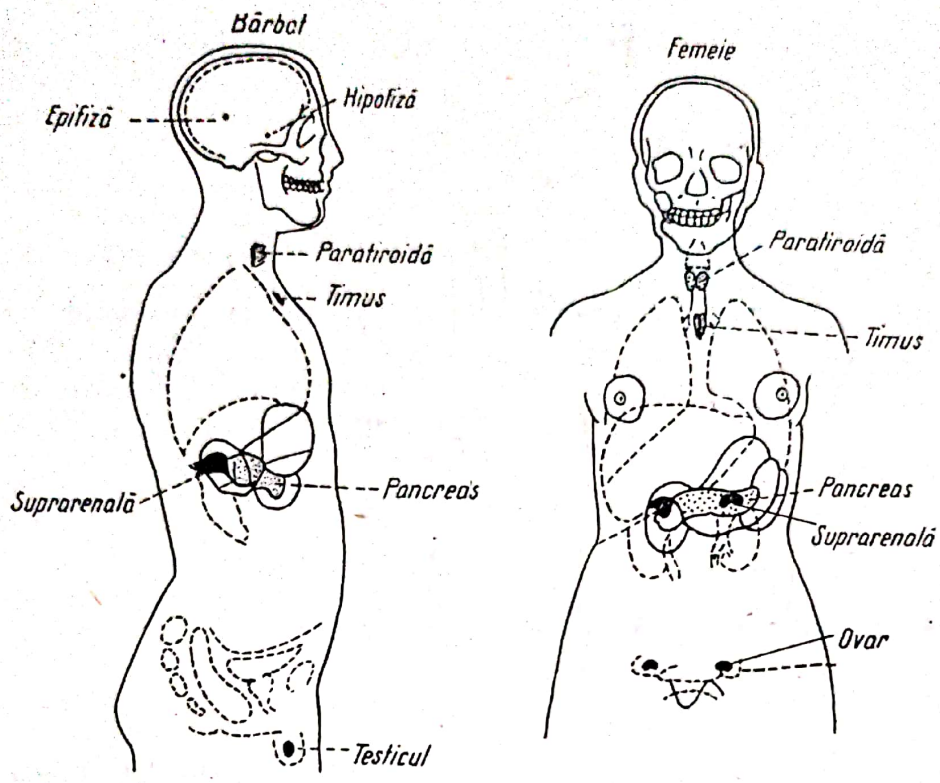

Fig. 48. Localizarea glandelor endocrine (după BRAUER).

Hipersecreția acestui hormon în aceeași perioadă de creștere duce la apariția unui individ înalt *(gigantism)*.

Hormonul gonadotropic este secretat de celulele cromofobe ale lobului anterior hipofizar; el are două fracțiuni:

Prolanul A, care maturizează foliculul lui de Graaf și prolanul B, ce asigură funcțiile de luteinizare. Cînd acești hormoni sînt secretați în perioada pubertății, în cantitate mai mare, centrele osteogenetice desmale sau encondrale se închid și creșterea individului încetează. Lipsa acestor hormoni, la tinerii castrați, întîrzie închiderea centrelor osteogenetice și creșterea individului se continuă la o vîrstă mai înaintată.

Hipersecreția hormonului de creștere prehipofizar, hiperpituitarism, produs de obicei de un adenom al celulelor hipofizare eozinofile, dă diferite tulburări de creștere ale organismului după perioada de vîrstă la care este afectat bolnavul (fig. 49).

Dacă hipersecreția hormonului de creștere se produce între 3 și 6 ani, se constată o creștere somatică importantă; înălțimea și greutatea corporală depășește limitele vîrstei cronologice cu 3—6 ani.

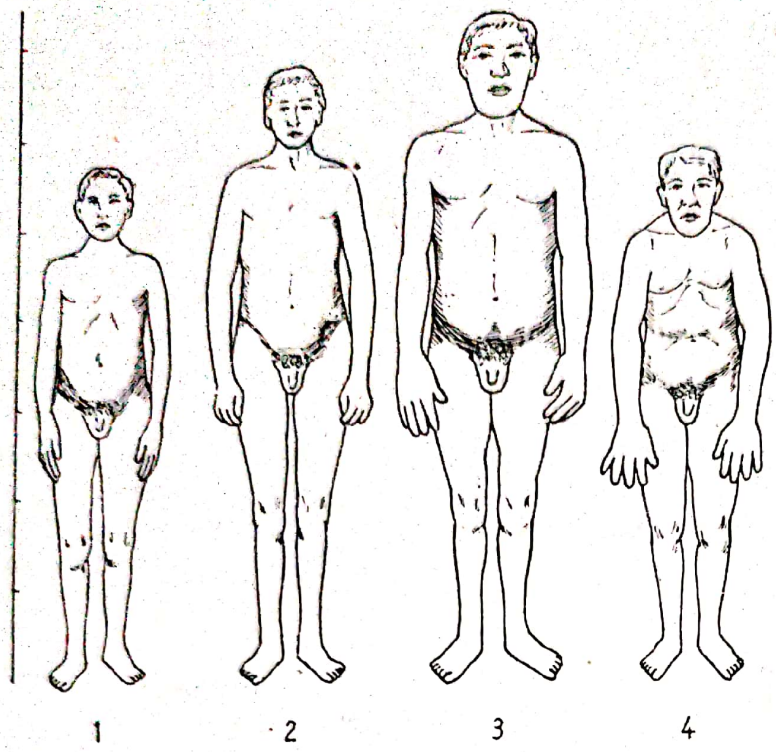

Fig. 49. Hipersecreția hormonului de creștere:

1. — normal la 17 ani; 2. — gigantism la 17 ani; 3. — acromegalie juvenilă la 25 ani; 4. — acromegalie la adult la 40 ani (după BRAUER)

Mandibula crește mai mult decît maxilarul, probabil și sub influența macroglosiei asociate (fig. 50). Mentonul devine proeminent, arcadele sprîncenoase se îngroașe, iar grosimea calotei craniene crește semnificativ. Ocluzia inversă frontală sau totală este prezentă frecvent (fig. 51). Erupția dentară precoce se asociază cu dezvoltarea precoce a arcadelor alveolare.

Trema și diastema este observată la arcada inferioară datorită și vestibularizării dinților prin macroglosie; dezvoltarea în lățime a extremităților



Fig. 50. Bolnava K.L. de 4,6 ani cu acromegalie juvenilă

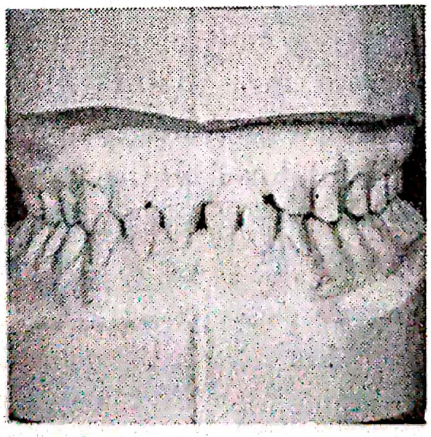

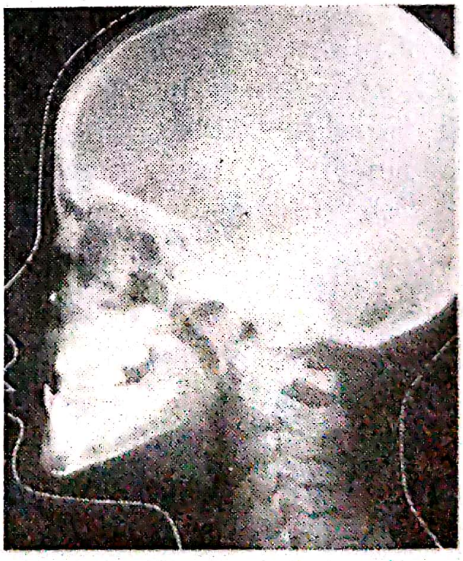

(mîinilor, picioarelor) încheie acest tablou clinic al *acromegaliei juvenile*, întîlnită destul de rar la populația noastră.

Dacă *hipersecreția* hormonului de creștere se produce în etapele următoare *(adolescent, adult sau bătrîn)* se observă numai o creștere prin resorbție și apoziție osoasă la nivelul periostului. Se observă o creștere a mîinilor, picioarelor, a oaselor malare, a mentonului, a arcadelor supraorbitare; se dezvoltă, de asemenea, zonele de inserție musculară, apofiza coronoidă și angulară dînd aspectul de față lată bolnavului.

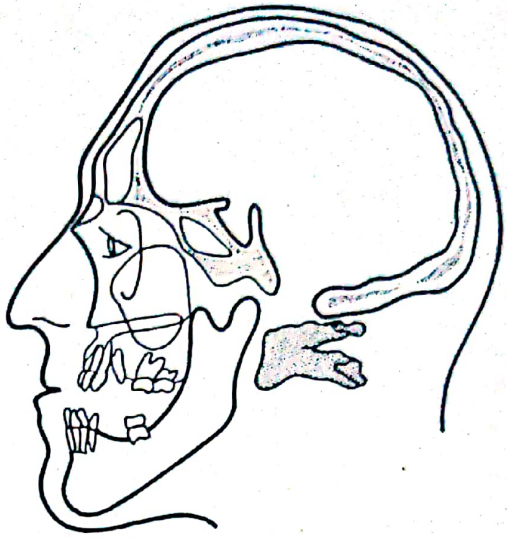

Fig. 51. Acromegalie (la adult): lărgirea sinusurilor, îngroșarea calotei craniene; macroprognație mandibulară.

Sinusurile cranio-faciale se măresc prin procesul de resorbție interioară și apoziție externă periostică. Cresc deci în această perioadă zonele osoase de neliniște întîlnite în cursul evoluției filogenetice (mentonul, arcadele supraorbitare, protuberanța occipitală) (M I L C U, F I R U). Dezvoltarea limbii (macroglosie), ca și a altor viscere, produce prin presiuni anormale, o resorbție internă, linguală a arcadelor alveolo-dentare, urmată de o apoziție osoasă periostică vestibulară.

Arcada mandibulară se alungește și lățește producînd ocluzia inversă; dinții se vestibularizează și se așază în formă de evantai, lăsînd spații între ei (K O R K H A U S, F I R U, D A N).

Acesta este aspectul de *acromegalie* (fig. 52).

Nu se observă în hiperpituitarism creșterea dimensională a coroanelor dentare, și nici creșterea în grosime a smalțului și dentinei, deoarece histo- și morfodiferențierea dinților permanenți se face pînă la 1 an, vîrstă pînă la care întîlnim cu totul excepțional un hiperpituitarism.

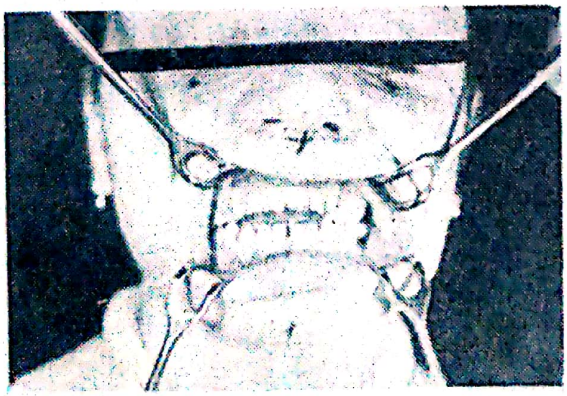

Fig. 52. Bolnava V.P., 18 ani, cu macroglosie și inocluzie verticală. Vestibularizarea dinților frontali inferiori.

Constatăm totuși un proces de hipercementoză, deoarece ligamentul alveolo-dentar păstrează multă vreme calitatea de centru cemento- și osteogenetic.

Extirparea chirurgicală a adenomului hipofizar sau roentghenterapia în regiunea șeii turcești sînt singurele mijloace de a împiedica sau reduce hipersecreția hipofizară.

Scanned with OKEN Scanner

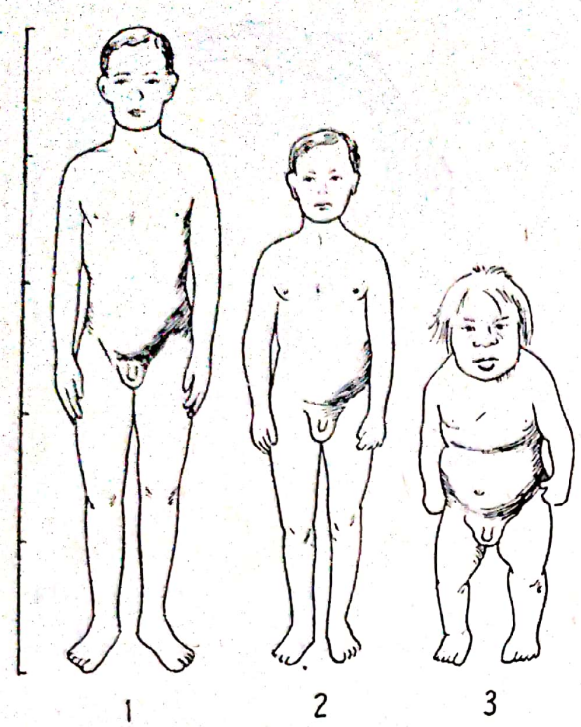

Fig. 53. Hipofuncția hipofizei anterioare:
1. — normal la 13 ani; 2.—nanism hipofizar (vîrstă legală 13 ani, vîrstă staturală 8 ani); 3.—hipotiroidism congenital netratat (cretinism), vîrstă legală 13 ani, vîrstă staturală 2,5 ani (după BRAUER).

Dimensiunea extremităților limbii sau maxilarelor nu se reduce după extirparea adenomului, de aceea pentru a împiedica acțiunea macroglosiei asupra poziției dinților și a deformării mandibulei, trebuie efectuată și excizia parțială cuneiformă a limbii, înainte de a întreprinde un tratament ortopedic sau chirurgical pe mandibulă (osteotomia modelantă).

În etapa de creștere determinată de hipersecreția hipofizară nu se pot aplica decît proteze mobile sau aparate dentare mobile.

Hiposecreția hormonului de creștere prehipofizar (hipopituitarism) se datorește uneori unei tumori ce comprimă sau distruge hipofiza (CORDOM), alteori apare scleroza hipofizei anterioare datorită unei infecții generale. Tulburările în creștere pe care le poate produce variază cu vîrsta bolnavului (fig. 53), astfel:

Dacă *hipofuncția* apare între 2 și 6 ani, apare *nanismul hipofizar, sindromul Lorrain-Levy*, caracterizat prin: reducerea ritmului de creștere a tuturor părților corpului, care duce la constituirea unui individ scund, cu păstrarea tuturor proporțiilor caracteristice vîrstei la care a început boala; maxilarele rămîn mici, față de vîrsta cronologică a bolnavului, iar sinusurile frontale sînt incomplet dezvoltate. Dimensiunea dinților, dentinogeneza și amelogeneza nu sînt afectate, deoarece histodiferențierea și morfodiferențierea dinților permanenți se face pînă la 1 an după naștere (exceptînd molarul de minte), iar boala începe, în general, după 4 ani, cînd dinții sînt deja formați. Cum rădăcinile dentare continuă să se dezvolte la această vîrstă, rezultă că în nanismul hipofizar sau piticism, putem întîlni rădăcini incomplet dezvoltate, canalul dentar fiind încă larg, iar foramenul apical rămîne deschis (taurodontie).

Pe arcadele mici ale bolnavului cu nanism nu se pot așeza armonios dinții, a căror mărime nu este modificată. Frecvent se întîlnește, de aceea, incongruența dintre mărimea dinților și a arcadelor, manifestată clinic prin „înghesuirea dinților".

În hipopituitarism sînt marcante tulburări vasculare ce produc o întîrziere în erupția dinților sau chiar incluzia lor. În această perioadă se impune un tratament general cu extract prehipofizar uman.

Scanned with OKEN Scanner

Dacă hipofuncția apare între 6 și 16 ani, se observă apariția *progeriei*, *sindromul Hutchinson-Gilford*, caracterizat prin:

— Dimensiunea redusă a craniului visceral, interesînd îndeosebi mandibula (fig. 54).

— Senescența precoce; pielea apare zbîrcită, uscată, cu păr puțin, cu vene proeminente, datorită, pe de o parte, tulburărilor circulatorii caracteristice hipofuncției hipofizare și pe de altă parte, reducerii scheletului intern de susținere.

— Erupția întîrziată a dinților și incluzii dentare.

— Înghesuirea dinților, ca o consecință a incongruenței dintre mărimea arcadelor și a dinților; uneori apare și o anodonție parțială sau totală. Rădăcinile dentare păstrează un canal larg, iar foramenul apical se închide foarte tîrziu. Nu se observă alte tulburări în structura smalțului, dentinei sau cementului.

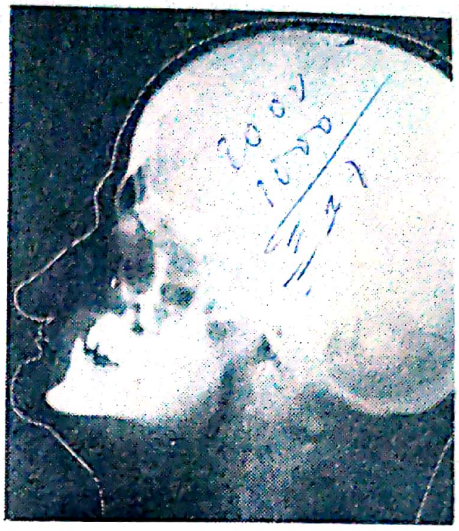

Fig. 54. Teleradiografia de profil a bolnavei C.P., 20 ani, cu progerie.

Experimental, la animale apar și tulburări în structura smalțului și dentinei, manifestate prin amelogeneza sau dentinogeneza imperfectă. Maxilarele capătă un aspect de mozaic, deoarece după hipofizectomie se produce o resorbție, urmată de o apoziție osoasă deficitară.

În această fază trebuie să acționăm pe cale generală cu un tratament hormonal; incongruența dento-alveolară se rezolvă prin extracții seriate.

Dacă *hipofuncția* hipofizară apare la *adolescent*, *adult* sau *bătrîn*, prin meningite bazale sau tromboze, se constată cașexia *pituitară* sau *sindromul lui Simonds*. Aici predomină tulburările vasculare, trofice, manifestate prin emacierea bolnavului; pielea feței este zbîrcită și uscată, arcadele alveolare suferă un proces de resorbție, producînd o paradontopatie precoce. Sindromul Simonds se poate diagnostica de timpuriu pe „fotoliul dentar", prin apariția parodontozei (P A R H O N). Structura smalțului și a dentinei nu este afectată.

Dacă există o *hipofuncție a hormonului gonadotrop*, secretat de celulele cromofobe din lobul anterior al hipofizei, se observă *distrofia adipozo-genitală* sau *sindromul Fröhlich*, caracterizat prin: hipotrofia staturală, adipozitate și hipogonadism.

b. **Glanda tiroidă,** prin hormonul său specific, tiroxina, reglementează metabolismul bazal și diferențierea celulară; al 2-lea hormon secretat, *calcitonina*, are rol în apoziția calcară în oase.

Hipertiroidia este mai rară la copii, producînd creșterea metabolismului bazal, scăderea greutății, accelerarea procesului de diferențiere și precocitatea vîrstei biologice. Dacă hipertiroidia apare în perioada de creștere, se

Fig. 55. Bolnava B.R., de 15 ani, cu hipertiroidie.

observă osificarea precoce a cartilajelor de creștere; dinții erup și ei mai devreme, vîrsta dentară fiind concordantă totuși cu vîrsta, biologică osoasă (fig. 55).

Hipertiroidia între 6 și 16 ani determină o *pubertate precoce*, datorită unei diferențieri mai accelerate a gonadelor; metabolismul bazal este crescut. Creșterea osoasă inițial sub forma de sprint se oprește ulterior, deoarece odată cu histodiferențierea încetează receptivitatea la hormonii de creștere.

Copiii hipertiroidieni au o iritabilitate excesivă, tremurături ale mîinilor, tahicardie și exoftalmie. Tratamentul lor dentar trebuie făcut cu mare grijă, datorită sensibilității lor excesive la traumele psihice.

La adult, hipertiroidia produce nervozitate, exoftalmie, osteoscleroza spongioasei maxilarelor și resorbția prin osteoclazie a arcadei alveolare. Toți bolnavii hipertiroidieni prezintă *explozii de carii dentare*.

Tratamentul endocrin, cu thyouracil sau izotopi radioactivi poate împiedica această evoluție.

Hipotiroidia. Cînd tiroxina este secretată în cantitate insuficientă (hipotiroidie) sau cînd nu se produce de loc (atiroidie) se observă tulburări în metabolismul tuturor celulelor și tulburări în creșterea țesuturilor și organelor. Celulele în plină perioadă de creștere sînt cele mai sensibile la această lipsă de tiroxină, astfel încît proliferarea și diferențierea lor este mult întîrziată. Celulele epiteliale și țesuturile derivate din ectoderm sînt îndeosebi afectate în hipotiroidism. Din această pricină, acești bolnavi au o mucoasă bucală și o piele uscată, au o hiposalivație, iar părul este aspru.

Efectele hipotiroidismului variază cu perioada de vîrstă la care este afectat bolnavul. Hipotiroidia care apare la 2 ani și jumătate produce *idiotia*. Hipotiroidia ce apare între 2 ani și jumătate — 5 ani produce *cretinismul*, iar după 5-6 ani, *mixedemul juvenil*.

Dacă deficiența în secreția tiroxinei apare de la naștere la 6 ani, se constată o întîrziere considerabilă în creșterea scheletică encondrală și desmală, în timp ce părțile moi sînt îmbibate luînd un aspect edematos. În aceste cazuri vorbim de *cretinism;* bolnavul este scund, gros, cu trăsături aspre,

umflate, cu părul rar, cu nasul lat în șa și cu limba mărită (macroglosie); erupția dentară este mult întîrziată. Sinusurile maxilare sînt reduse.

Smalțul, cementul și dentina se dezvoltă cu mare întîrziere. Rădăcinile dentare sînt incomplet dezvoltate, iar camera pulpară rămîne mult timp lărgită. Pot coexista malocluzii determinate de erupția întîrziată. Creierul nu se mai dezvoltă, astfel încît hipotiroidia se asociază cu întîrziere mintală (idioția).

Dacă hipotiroidia se produce între 6 și 16 ani, tulburarea în creșterea scheletului se manifestă prin talie mică, retrognație mandibulară și nas în șa. Întîrzierea în erupție este și mai evidentă, putînd exista hipotiroidieni de 20 ani, cu vîrsta dentară de 7 ani. Arcada alveolară nu se dezvoltă nici ea în înălțime, ca o consecință a întîrzierii în erupție. Bolnavul prezintă o inocluzie frontală, datorită macroglosiei, infiltrării limbii. Formele mai grave de hipotiroidie, cunoscute sub numele de mixoedem, se asociază și cu întîrziere mintală (cretinism).

În *piticismul hipofizar* talia e mică, cu proporțiile corporale păstrate: există cel mult dinții ușor înghesuiți. În *piticismul hipotiroidian* talia e mică, dar proporțiile corporale nu sînt păstrate. Anomaliile dento-maxilare sînt frecvente și dintre ele inocluzia verticală apare cel mai frecvent, ca o consecință a macroglosiei. Mucoasa gingivală îmbibată și igiena dentară deficitară favorizează apoziția de resturi alimentare în fundurile de sac gingivale, care produc frecvent parodontopatii marginale. Incidența cariei dentare nu este modificată.

Dacă hipotiroidia apare la vîrsta adultă, se observă îmbibarea pielii, a mucoasei gingivale și resorbția crestei alveolare, care favorizează producerea parodontopatiei marginale. În aceste cazuri, tratamentul endocrin cu extracte tiroidiene se impune. Trebuie, de asemenea, instituită o igienă bucală, susținută în vederea prevenirii parodontopatiei. Anomaliile dento-maxilare trebuie tratate ortodontic numai după asanarea cavității bucale și paralel cu tratamentul general endocrin (fig. 56).

— *Calcitonina*, recent descoperită, este produsă de celulele interstițiale din glanda tiroidă. Ea are rolul de a depune sărurile calcare în matricea osoasă sau dentară, fiind antagonistă cu parathormonul. Osteoporoza frecvent întîlnită în adenoamele hipertiroidiene se datorește tocmai destrucției acestor celule interstițiale. Tratamentul cu calcitonină devine astfel necesar în parodontozele hipertiroidienilor.

c. **Glandele paratiroide** secretă un hormon cu rol în menținerea calciului din sînge, în raport cu rezerva osoasă, și favorizează eliminarea calciului și fosforului prin urină și fecale. Reglează astfel echilibrul fosfocalcic din sînge. Paratiroidele secretă de asemenea calcitonina, cu rol antagonist față de parathormon.

Hiperparatiroidia se datorește fie unei tumori paratiroidiene primare, fie unui fenomen secundar de hipersecreție consecutiv unei leziuni renale.

În *hiperparatiroidie* se remarcă o hipercalcemie (12—20 mg $^0/_{00}$ ml sînge) prin intensificarea acțiunii osteoclastelor din oase; smalțul și dentina, fiind țesuturi avasculare și acelulare, nu suferă procesul de decalcifiere.

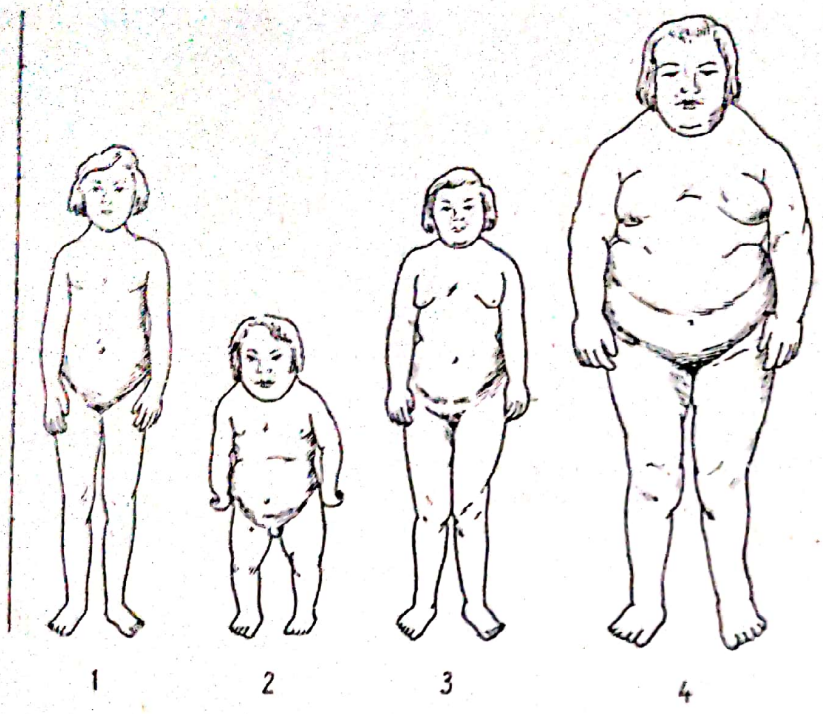

Fig. 56. Hipotiroidismul la femei de diferite vîrste:
1. — normal la 10 ani; 2. — cretinism la 10 ani; 3. — mixedem juvenil la 10 ani; 4. — mixedem adult la 35 ani (după BRAUER).

Ulterior, calciul se depune în rinichi, mușchi, cord și produce degenerescența calcară.

Decalcifierea osoasă se face de predilecție în: oasele lungi în apropierea epifizelor, în diploia oaselor craniene și în arcada alveolară a maxilarelor.

Radiografia arcadei alveolare în primele faze ale bolii arată un proces de decalcifiere osoasă discretă, caracterizat prin ștergerea desenului trabecular, prin apariția de ochiuri mari, delimitate de o rețea foarte fină de țesut compact. Mai tîrziu, aceste ochiuri se unesc, formînd adevărate chisturi uniloculare sau multiloculare, care deformează oasele; maxilarele devin moi, modelabile cu mîna, iar dinții încep să-și modifice poziția. Factorii locali disfuncționali pot acționa cu ușurință, ducînd la deformări maxilare cu malocluzii (inocluzie verticală, ocluzii inverse etc.).

În contrast cu resorbția maxilarelor, dinții rămîn indemni, și extracția lor poate fi chiar dificilă. Dinții nu sînt mobili în această boală, spre deosebire de parodontopatii.

Cariile apar rar în hiperparatiroidie, iar cariile vechi nu evoluează. Structura dinților este defectuoasă, dacă hiperparatiroidia se instalează înainte de 4 ani; 50% din bolnavi prezintă în stadiile mai avansate tumori osoase, cu celule gigante, printre care trebuie incluse și epulidele cu mieloplaxe. Creșterea oaselor și erupția dentară nu sînt modificate în hipertiroidie.

Hipoparatiroidia se caracterizează prin hipocalcemie (pînă la 5 mg $^0/_{00}$ ml sînge) și o creștere ușoară a fosforemiei. Hipocalcemia produce o hiperexcitabilitate nervoasă, ce se poate manifesta prin spasme, convulsii, dispnee (tetania paratireoprivă).

Hipocalcemia poate fi produsă și prin hipovitaminoza D_2, unde calciul din alimentație nu este absorbit la nivelul intestinului. Tetania paratireoprivă

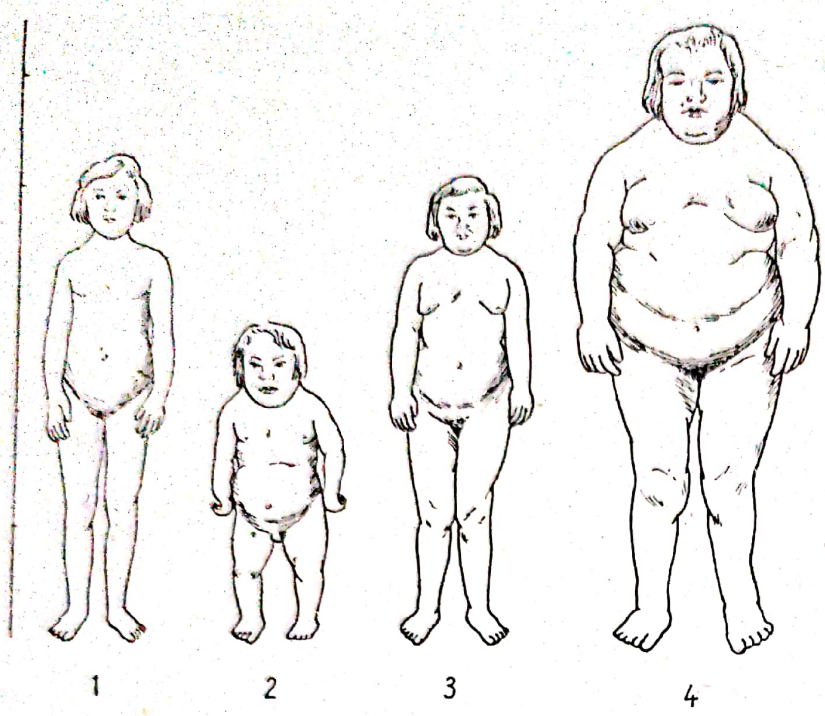

Fig. 56. Hipotiroidismul la femei de diferite vîrste:
1. — normal la 10 ani; 2. — cretinism la 10 ani; 3. — mixedem juvenil la 10 ani; 4. — mixedem adult la 35 ani (după BRAUER).

Ulterior, calciul se depune în rinichi, mușchi, cord și produce degenerescența calcară.

Decalcifierea osoasă se face de predilecție în: oasele lungi în apropierea epifizelor, în diploia oaselor craniene și în arcada alveolară a maxilarelor.

Radiografia arcadei alveolare în primele faze ale bolii arată un proces de decalcifiere osoasă discretă, caracterizat prin ștergerea desenului trabecular, prin apariția de ochiuri mari, delimitate de o rețea foarte fină de țesut compact. Mai tîrziu, aceste ochiuri se unesc, formînd adevărate chisturi uniloculare sau multiloculare, care deformează oasele; maxilarele devin moi, modelabile cu mîna, iar dinții încep să-și modifice poziția. Factorii locali disfuncționali pot acționa cu ușurință, ducînd la deformări maxilare cu malocluzii (inocluzie verticală, ocluzii inverse etc.).

În contrast cu resorbția maxilarelor, dinții rămîn indemni, și extracția lor poate fi chiar dificilă. Dinții nu sînt mobili în această boală, spre deosebire de parodontopatii.

Cariile apar rar în hiperparatiroidie, iar cariile vechi nu evoluează. Structura dinților este defectuoasă, dacă hiperparatiroidia se instalează înainte de 4 ani; 50% din bolnavi prezintă în stadiile mai avansate tumori osoase, cu celule gigante, printre care trebuie incluse și epulidele cu mieloplaxe. Creșterea oaselor și erupția dentară nu sînt modificate în hipertiroidie.

Hipoparatiroidia se caracterizează prin hipocalcemie (pînă la 5 mg $^0/_{00}$ ml sînge) și o creștere ușoară a fosforemiei. Hipocalcemia produce o hiperexcitabilitate nervoasă, ce se poate manifesta prin spasme, convulsii, dispnee (tetania paratireoprivă).

Hipocalcemia poate fi produsă și prin hipovitaminoza D_2, unde calciul din alimentație nu este absorbit la nivelul intestinului. Tetania paratireoprivă

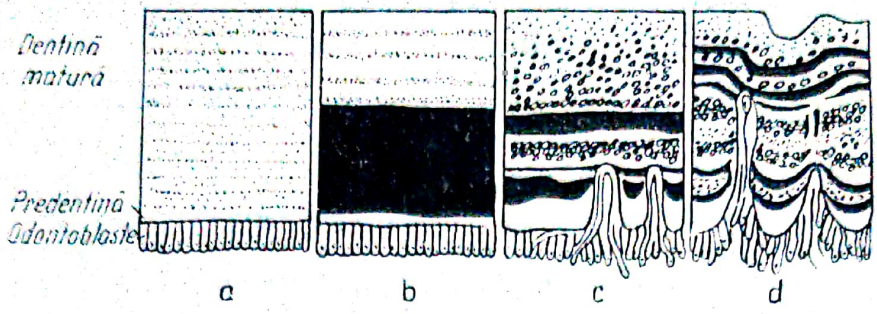

Fig. 57. Efectul insuficienței paratiroidiene asupra dentinei de șobolan:
a. — dentină normală; *b.* — tulburare de scurtă durată; *c.* — tulburare cronică; *d.* — tulburare severă (după SCHOUR).

apare imediat după naștere, cînd copilul nu mai este protejat de hormonul paratiroidian al mamei. Se produc atunci tulburări de calcificare a smalțului și a dentinei, hipoplazii (fig. 57), ce interesează treimea incizală a incisivilor centrali de lapte și treimea ocluzală a molarilor 2 de lapte.

Dacă tratamentul cu hormon paratiroidian se instituie, smaltul și dentina de neoformație se calcifică normal. De îndată ce tratamentul este întrerupt, tulburările de calcifiere reapar cu hipoplazii situate spre treimea gingivală a incisivilor permanenți centrali superiori și a molarilor de 6 ani. Dacă hipoparatiroidia apare după calcificarea coroanelor dentare (3—4 ani), nu se mai observă hipoplazii; paratiroidia influențează calcifierea smaltului și dentinei numai în perioada de formare a ei. Creșterea maxilarelor și erupția dentară nu sînt modificate de hipoparatiroidie.

d. **Gonadele masculine și cele feminine** secretă hormoni diferiți cu rol în apariția caracterelor sexuale secundare, fizice și psihice. Celulele Leydig din gonadele mascule (testicul) secretă hormonii androgeni cu acțiune stimulatoare în creștere. Mărind absorbția calciului proteic, androgenii măresc inițial ritmul de creștere, pentru ca, apoi, cînd concentrația lor este mare să producă calcifierea epifizelor de creștere și să oprească dezvoltarea somatică.

Foliculii lui de Graaf din ovare secretă hormonii oestrogeni, sub influența Prolanului A prehipofizar; iar corpul galben, tot din ovare, secretă progesterona (luteina) sub influența Prolanului B prehipofizar. Oestrogenii și progesterona nu au rol în creșterea somatică; secretați în exces ei produc tulburări în parodonțiu prin acțiunea lor hipoglicemiantă.

Hipergonadismul trebuie diferențiat în raport cu secreția în exces a unuia din cei 3 hormoni.

În tumorile interstițiale testiculare sau suprarenale, precum și în diverse tumori compresive din hipotalamus se observă o secreție excesivă de androgeni, determinînd sindromul de *pubertate precoce*. În prima etapă se constată o creștere vertiginoasă a taliei și a feței dincolo de media vîrstei lui.

Erupția dentară precoce se asociază de obicei cu o explozie de carii.

Cînd concentrația hormonilor androgeni a atins o concentrație mai mare, creșterea somatică se oprește brusc, prin obliterarea cartilagiilor de creștere. În final, un copil cu pubertate precoce rămîne scund, deoarece el nu mai

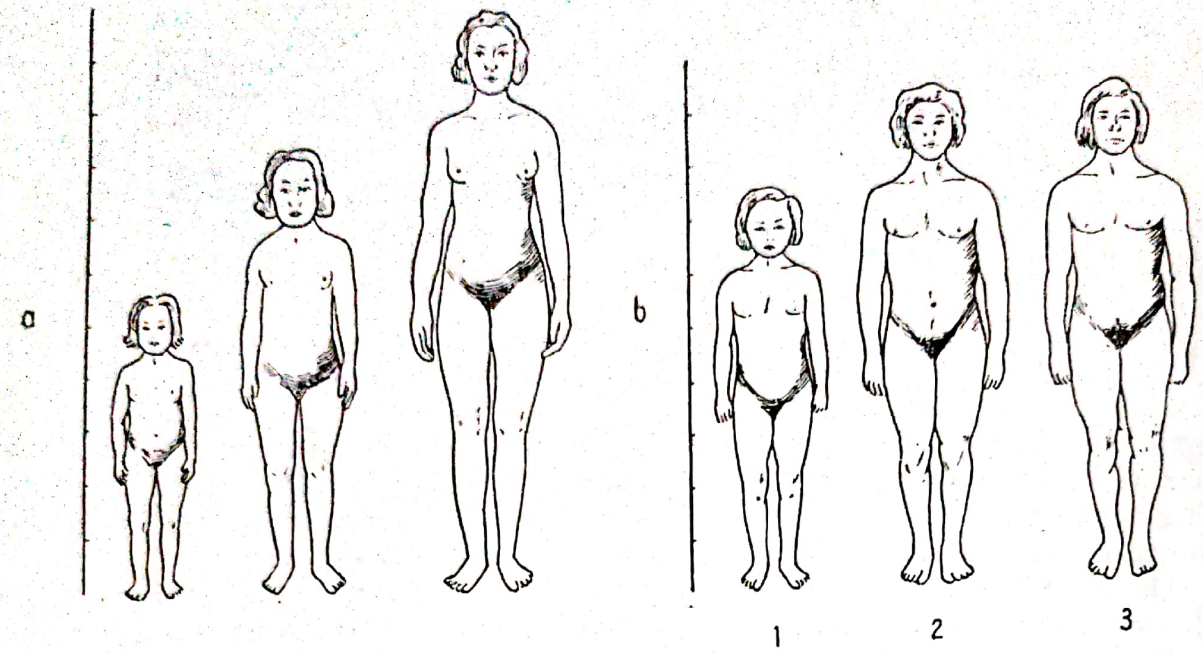

Fig. 58. Hipergonadismul la diverse vîrste:

a. — fetiță normală la 3 ani, la 8 ani și la 15 ani; *b.* — fetiță cu sindrom de macrogenitosomie precoce (1), pubertate precoce (2) și pseudohermafroditism (3) (după BRAUER).

crește la o vîrstă tînără, cînd colegii lui își fac sprintul de creștere prepuberală (fig. 58). Maturizîndu-se mai devreme, acești copii fac pubertatea precoce, iar gonadele lor secretă mai mulți hormoni androgeni, care inhibă creșterea encondrală și desmală; copilul nu mai crește în înălțime și se produce creșterea rapidă a viscerelor, a țesutului muscular, apărînd macrogenitosomia. Se dezvoltă apoi caracterele sexuale secundare: hirsutism, dezvoltarea sînilor la fete, modificarea psihicului. În general, maxilarele se dezvoltă armonios, singura deosebire o constituie ritmul de dezvoltare rapid în perioada prepuberală, precoce și ea, staționar în perioada puberală precoce. În cazul cînd hipergonadismul apare după perioada puberală se pot constata modificări diferite, după cum este vorba de hipersecreția foliculinei sau progesteronei.

Hipersecreția foliculinică produce o hiperkeratinizare a mucoasei bucale și o hiperplazie a țesutului conjunctiv subjacent, așa cum se produce și în mucoasa vaginală. Ciclul menstrual poate fi însoțit de o congestie a mucoasei bucale și de modificări în fragilitatea vasculară, ceea ce determină hemoragii gingivale și leziuni herpetiforme. Se poate vorbi deci de o *menogingivită* (S t o c o f f), care poate determina hemoragii postextracționale. Hiperfoliculinemia netratată poate produce o parodontopatie juvenilă (F I R U, H O L B A N).

În timpul sarcinii, *progesterona este secretată în mare cantitate*, producînd o îmbibare a țesutului conjunctiv, a ligamentului alveolo-dentar și a mucoasei bucale cu glicoproteine hidrosolubile. Această îmbibare produce, la rîndul ei, un edem gingival și o mobilitate redusă a dinților. După naștere,

cînd progesterona scade, mucoasa gingivală se atrofiază și dinții nu mai au mobilitate patologică. Dacă edemul mucoasei bucale persistă și după naștere, înseamnă că sarcina s-a asociat cu dereglări vegetative hipotalamo-hipofizare, care deschid posibilitatea apariției unei parodontopatii.

Apariția de carii multiple în timpul sarcinii nu mai poate fi explicată prin pierderea sărurilor calcare din dinți, pentru a se distribui fătului, deoarece nu este încă stabilit dacă o carie începe cu decalcifierea smaltului. Mai degrabă, igiena defectuoasă a femeii însărcinate, cu o mucoasă gingivală sîngerîndă, cu dereglări neurovegetative, pot mări incidența cariei și parodontozei la femeia însărcinată (B E N A G I A N O). În această fază deci va trebui instituită o igienă bucală strictă, o îngrijire atentă a dinților cariați și a edemului mucoasei gingivale.

Hipogonadismul sau *infantilismul sexual* poate apărea înainte de pubertate sau după pubertate, determinînd o simptomatologie proprie. Cînd hipogonadismul apare înainte de pubertate, prin castrare sau degenerare a gonadelor (orhiepididimită bacilară), prin leziuni hipotalamice (infantilism neurogen), constatăm apariția *gigantismului eununcoid*. Dacă hipogonadismul prepuberal este secundar unei deficiențe hipofizare (deficiență în secreția hormonului gonadotrop), constatăm un nanism, deoarece este și o deficiență concomitentă în secreția hormonului de creștere, asociată cu nedezvoltarea gonadelor și obezitate (sindromul Fröhlich).

În *gigantismul eununcoid* se constată:

— creșterea în lungime a membrelor, degetelor de la mîini și picioare; bolnavul are membrele inferioare și superioare lungi, iar degetele mîinilor și picioarelor sînt alungite și ascuțite;

— maxilarele și masivul facial sînt mult mai dezvoltate, iar sinusurile frontale și maxilare sînt mari; se asociază frecvent anomalii dento-maxilare; erupția dentară este întîrziată, cu deosebire a caninilor ce erup la pubertate și pe care acești bolnavi nu o pot avea.

În *hipogonadismul postpuberal* se constată: obezitate, regresiunea caracterelor sexuale secundare, atrofia și retracția gingivală ce determină parodontoza.

Nu sînt modificări în creșterea scheletică, deoarece centrele osteogenetice encondrale și desmale și-au încetat activitatea la pubertate. Extractele de hormoni gonadotropi ameliorează mult hipogonadismul (fig. 59).

e. **Glandele suprarenale** au două porțiuni distincte ca origine și funcție, unite prin aceeași capsulă fibroasă.

Medulo suprarenala cu origine ectodermică, secretă adrenalină și noradrenalina, cu rol în reglarea activității țesuturilor dependente de sistemul nervos simpatic; hipersecreția produce hipertensiune.

Corticosuprarenala secretă toată gama de hormoni corticoizi din care trebuie să reținem:

— *Glucocorticoizii* (hidrocortizonul, corticosteronul) favorizează sinteza glucidelor, grăsimilor și inhibă sinteza proteinelor (catabolic) și activitatea osteoblastelor. Secreția în exces produce sindromul CUSHING.

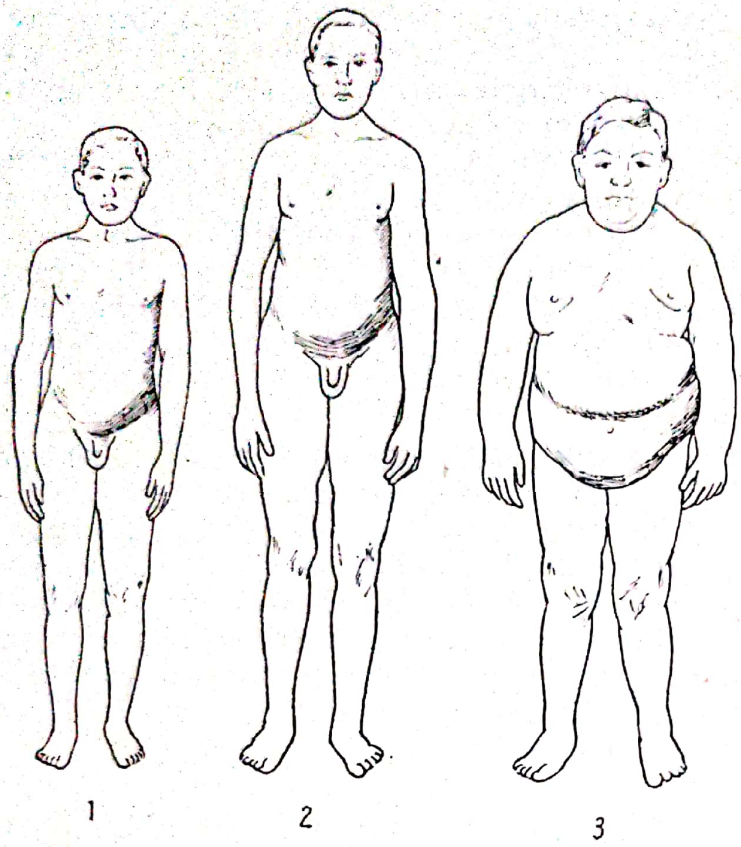

Fig. 59. Hipogonadism la diferite vîrste:
1. — normal la 16 ani; 2. — hipogonadism juvenil la 16 ani; 3. — hipogonadism la adult (după BRAUER).

— *Mineralcorticoizii* (aldosteronul, desoxicorticosternul, prednisonul) favorizează retenția ionilor de potasiu în celule și eliminarea sodiului în lichidul interstițial, producînd hipernatremie. Influențează metabolismul apei și electroliților, avînd rol important în apărarea organismului împotriva factorilor „șocanți" din mediul exterior (traumatisme, expunere la frig etc.); hipersecreția acestor hormoni determină sindromul adreno-genital, iar hiposecreția produce cunoscuta boală ADDISON.

— *Androgenii* (adrenosteronii) favorizează sinteza proteinelor (anabolic), mărind ritmul de creștere somatică și grăbind apariția caracterelor sexuale secundare. Androgenii din corticosuprarenala femeilor produc creșterea somatică, ele neavînd gonade producătoare de androgeni. Hipersecreția acestor hormoni, asociată de obicei cu secreția mineralocorticoizilor, produce sindromul adreno-genital.

Hiperfuncția sau hipofuncția acestor glande determină sindroame diferite în raport cu hormonii secretați în exces. Din sindroamele mai frecvent întîlnite, citățm:

Hiperfuncția medulosuprarenalei, observată în tumorile active, produce hipertensiunea paroxistică și hiperglicemia, adrenalina favorizînd glicogeneza hepatică. La acești bolnavi nu trebuie asociată adrenalină în anestezia locală.

Scanned with OKEN Scanner

Fig. 60. Bolnava P.E., de 14 ani, cu sindrom Cushing.

Hiperfuncția corticosuprarenalei, prin secreția în exces a hormonilor androgeni și mineralocorticoizi, determină:

— *pseudohermafroditism*, dacă hipersecreția se produce în dezvoltarea intrauterină;

— *sindromul adreno-genital juvenil* (APERT-GALLE); dacă excesul hormonal apare înainte de pubertate, constatăm o creștere somatică rapidă, iar erupția dentară și pubertatea este precoce, datorită hormonilor androgeni, care stimulează osteogeneza, cu deosebire la nivelul sincondrozelor. Copiii cu acest sindrom se maturizează mai repede și creșterea se oprește imediat după aceasta, ca și în hipergonadism.

Dacă se asociază hipersecreția glicocorticoizilor se produce *sindromul suprareno-metabolic* (MILCU) sau sindromul CUSHING caracterizat prin depunerea excesivă de grăsimi pe peretele abdominal și în regiunea submentonieră și submaxilară (fața caracteristică în formă de „lună") (fig. 60). Pe față apare acnee cu o pigmentație caracteristică și striuri abdominale. Osteoporoza oaselor craniene și a coloanei cervicale determină dezvoltarea mai mare a sinusurilor cranio-faciale. Nu sînt modificări în erupția dentară și nici în incidența cariei dentare; apar în schimb foarte frecvente parodontopatii marginale. Bolnavii au o rezistență deosebită la efort, dacă se asociază și hipersecreția mineralo-corticoizilor.

Hipofuncția corticosuprarenalei, consecutivă unei atrofii sau tuberculoze a glandelor, este cunoscută și sub numele de *boala lui ADDISON*; ea se manifestă prin hipotensiune, marcată stare de oboseală cu reducerea rezistenței organismului la infecții, intemperii sau eforturi și o pigmentare brună, caracteristică pe piele și mucoasa bucală. În formele grave apar vărsături, diaree cu deshidratare importantă ce grăbește sfîrșitul letal. Tratamentele dentare la acești bolnavi, cu deosebire extracțiile, nu trebuie efectuate decît după compensare prin administrarea de corticoizi.

f. **Pancreasul endocrin** secretă *insulina*, cu rol în metabolismul hidrocarbonatelor și grăsimilor, precum și *glucagonul*, cu acțiune contrarie. Insulina crește viteza de transformare a glucozei în glicogen hepatic și muscular, menținînd glicemia în limite normale.

Insuficienta secreție a insulinei produce diabetul zaharat, caracterizat prin: polachiurie, piele uscată, bolnavul mănîncă mult, bea mult și slăbește.

În diabet, produs prin hipofuncția celulelor din insulele Langerhans, se constată o degenerescență gravă a mucoasei gingivale; rezistența ei la infecții scade apărînd gingivo-stomatita diabetică. Se stimulează, de asemenea, activitatea osteoclastelor, ceea ce duce la resorbția arcadei alveolare și apariția parodontopatiei diabetice. Igiena bucală și tratamentul cu insulină pot întîrzia mult căderea dinților. Nu se observă modificări în creșterea scheletică și nici în apariția mai frecventă a cariilor dentare la diabetici.

Diabetul zaharat poate fi produs și prin *hipersecreția glucagonului* produs de celulele α (alfa).

g. **Timusul** este o glandă endocrină cu rol important în creșterea encondrală și desmală a oaselor. Acțiunea ei se observă în primele faze ale copilăriei (0—6 ani).

Se pare că hormonii timusului ar avea rol în apoziția calcară, deoarece în *hipotrofia acestei glande* se remarcă hipocalcifieri dentare și o accelerare a creșterii somatice, asociate cu o erupție precoce. *Hiperplazia timică* se asociază deseori cu discrazii sanguine (anemie, leucemie), cu hipertrofia ganglionilor limfatici, retrognații mandibulare, glosoptoze și respirație bucală, realizînd cunoscuta „constituție timico-limfatică". Acești copii dau dese accidente de anestezie la xilină, prin sensibilitatea particulară pe care o au față de această substanță. Bolnavii prezintă de asemenea frecvente gingivo-stomatite, datorită reducerii rezistenței la infecții.

Hipofuncția timusului, observată după timectomii sau iradieri terapeutice, determină la copii o întîrziere în creșterea somatică generală, în erupția dentară și în apariția pubertății. Hipocalcemia acută consecutivă timectomiei poate provoca crize de tetanie. Formele cronice de hipofuncție determină hipoplazii și o calcificare defectuoasă a oaselor.

h. **Epifiza** sau glanda pineală este situată la extremitatea posterioară a ventriculului III, avînd legătură cu sistemul parasimpatic din habenula (epitalamus), spre deosebire de toate celelalte glande endocrine, care au conexiuni parasimpatice cu hipotalamusul. La animalele inferioare epifiza are un rol în orientarea lor remarcabilă (de exemplu ochiul pineal de la reptile și păsări).

Hiperfuncția epifizei produsă prin tumori active (pinealom) determină întîrzierea pubertății și creșterea somatică prelungită de tip eununcoid. Inițial se produce o adipozitate, apoi se instalează cașexia, care grăbește moartea pacientului. Această acțiune s-ar datora hipersecreției hormonului androhalona, care inhibă androgenii testiculari sau corticosuprarenali, precum și gonadotrofinele hipofizare.

Hipofuncția epifizei, produsă prin tumori compresive dezvoltate în ventriculul III, se manifestă prin semne endocrine și neurologice în același timp

Scanned with OKEN Scanner

(gliom, sarcom etc.). La acești bolnavi, cu deficit în secreția androhalonei se remarcă pubertate precoce, macro-genitosomia, ritm de creștere accelerat, urmat de oprirea bruscă a dezvoltării. Cefalalgia, vărsăturile și convulsiile asociate atrag atenția unei tumori intracraniene.

i. **Glandele salivare** au strînse relații cu sistemul neuro-endocrin, mulți autori atribuindu-le chiar un *rol endocrin* (PARHON, PETREA). Glandele parotide se hipertrofiază în nanismul hipofizar, în diabet și în hipogonadism. Temporar se pot hipertrofia în timpul menstruației sau menopauzei. Glandele submaxilare au strînse relații cu gonadele, hormonii oestrogeni dezvoltă porțiunea acinoasă a glandei, în timp ce hormonii androgeni dezvoltă glandele tubulare.

Extirparea glandelor submaxilare produce o spermatogeneză mai activă și o hipertrofie a insulelor lui Langerhans, în timp ce parotidectomia reduce spermatogeneza și dă tulburări în calcifierea oaselor și dinților. Glanda parotidă ar secreta chiar un hormon *„parotina"* (OGATA), care se elimină prin salivă și ar avea rol în calcifierea oaselor și în secreția salivară. Spre bătrînețe, acest hormon se reduce din pricina involuției glandei parotide și, în consecință, nu se mai produce apoziția osoasă în arcada alveolară, favorizînd apariția parodontopatiei. Introducerea parotinei extrasă din glandele parotide bovine (ITTO) în tratamentul tulburărilor de creștere osoasă, în xerostomie și în parodontoză au dat rezultate încurajatoare.

j. **Hipotalamusul** formează împreună cu hipofiza principalul centru de reglare a creșterii și dezvoltării somatice, acționînd prin impulsuri nervoase trimise prin legăturile lui cu sistemul simpatic și parasimpatic.

Leziunile hipotalamusului „simpatic" (nucleul tuberal lateral, corpii mamilari) determină cunoscutul *diabet insipid*, caracterizat prin hiperglicemie, glicozurie și hipotermie.

Leziunile hipotalamusului parasimpatic (nucleii supraoptici, paraventriculari, tuberali și dorsomediali) determină grave *tulburări în metabolismul apei și glucozei*, manifestate prin polifagie cu adipozitate și uneori cu hipoglicemie.

Unii autori au extras din hipotalamus chiar un hormon (hialohena), care stimulează direct hipersecreția salivei (LEEMAN și HAMMERSLAG).

Din prezentarea sumară a glandelor endocrine și a hipotalamusului rezultă că ele au un rol important în dezvoltarea maxilarelor și dinților. *Hipofiza, tiroida, suprarenala* și *gonadele* reglează procesul de *creștere osoasă* encondrală, desmală, sau prin resorbție-apoziție osoasă. Hipofiza reglează gradul de creștere, gonadele și suprarenalele reglează durata de creștere; tiroida accelerează diferențierea, oprind creșterea zonelor receptive. Disfuncția acestor glande determină tulburări de creștere și dezvoltare proporțională (hipofiza) sau neproporțională (tiroida, gonadele, suprarenalele), produc tulburări în erupția dentară și decalajul dintre vîrsta dentară și vîrsta cronologică.

Anomaliile dentare sînt rare în aceste tulburări neuro-endocrine, deoarece dinții sînt deja formați la vîrsta la care apar aceste tulburări secretorii. Malocluziile aparțin incongruenței dintre mărimea alveolelor și dinților, observabile în nanismul hipofizar sau în hipotiroidii.

Scanned with OKEN Scanner

Paratiroida are rol în calcifierea dinților și oaselor. Tulburările funcției paratiroidiene lasă amprente asupra structurii dinților (hipoplazii dentare), deoarece aceste disfuncții pot apărea chiar la naștere sau în primele etape ale copilăriei.

Pancreasul endocrin, *hipotalamusul* și *glandele salivare* au rol în evoluția mucoasei bucale și a sistemului parodontal; tulburările lor determină gingivo-stomatite și parodontopatii.

Tulburările funcționale ale hipofizei, tiroidei, suprarenalei, gonadelor se asociază cu tulburări parodontale, producînd parodontopatii prin dezechilibru endocrin sau tulburări circulatorii locale. Acest efect se observă însă mai mult la vîrsta adultă.

Cunoscînd aceste corelații dintre glandele endocrine și caria dentară, parodontopatia, malocluziile dentare, medicul stomatolog poate semnala existența unui dezechilibru endocrin, poate îndruma bolnavul la specialistul în endocrinologie și poate efectua un tratament local și general prin colaborarea sa cu endocrinologul.

Scanned with OKEN Scanner

CAPITOLUL VII

ROLUL NUTRIȚIEI ȘI METABOLISMULUI ÎN DEZVOLTAREA NORMALĂ ȘI PATOLOGICĂ A APARATULUI DENTO-MAXILAR

Creșterea și dezvoltarea somatică generală se realizează prin multiplicări și diferențieri celulare, care permit funcționarea caracteristică fiecărui grup celular în cadrul activității întregului organism. Multiplicarea ca și reacțiile chimice ce au loc în interiorul celulelor, pentru a produce energia necesară activității lor, sînt posibile numai prin importul anumitor substanțe alimentare și prin continua sinteză de proteine proprii (asimilația) sau dezagregarea lor (dezasimilația).

Plantele sînt capabile să sintetizeze cu clorofila lor substanțele organice din substanțe anorganice, apă, săruri și lumina solară (fotoni). Pentru aceasta, ele iau din atmosferă CO_2, pentru a-și face lanțurile de carboni pentru substanțele organice sintetizate. Animalele nu sînt capabile de fotosinteză; pentru a-și menține viața ele importă substanțele organice gata sintetizate de plante sau din devorarea altor animale și cu oxigenul din atmosferă ele dezagregă substanțele organice, pentru a produce energia de care au nevoie pentru mișcare, receptivitate sau multiplicare. Respirația animalelor este o reacție antagonistă fotosintezei, care asigură circuitul oxigenului și CO_2 din atmosferă.

Substanțele organice importante suferă mai întîi un proces de transformare fizico-chimică (digestia): moleculele mici rezultate traversează mucoasa intestinală (absorbția), pentru a ajunge în torentul circulator portal. De aici ajunge în citoplasma fiecărei celule, prin reticulul endoplasmatic, în apropierea ribozomilor, care sintetizează proteine proprii fiecărui individ (asimilația). Pe de altă parte, oxigenul importat prin aparatul respirator ajunge tot în torentul circular, de unde pătrunde în citoplasma celulară la nivelul mitocondriilor, unde în prezența unor enzime, dezagregă substanțele organice pentru a produce energia (dezasimilația).

Importul alimentelor, dezagregarea, absorbția și transportul la nivelul celulelor constituie funcția de *nutriție sau alimentație*. Sinteza proteinelor prin reacții chimice specifice și în prezența unei game variate de enzime sau vitamine, precum și dezagregarea substanțelor organice pentru a produce energie cosnstituie funcția de metabolism caracteristică oricărei ființe viețuitoare.

Asimilația este posibilă la om numai prin importul din mediul exterior a cel puțin 10 acizi aminați (lizină, triptofan, histidină, fenilalanină, leucină, izoleucină, tyonină, metionină, valină și arginină), a cel puțin 2 acizi grași nesaturați (acid linolenic și linoleic), a aproximativ 12 vitamine (A,

Scanned with OKEN Scanner

D, E, K, B_1, B_2, B_6, B_{11}, B_{12}, PP, C, P) și în prezența a peste 100 enzime importate sau secretate de organismul însuși.

Din cei 22 de aminoacizi găsiți pînă în prezent pe planeta noastră, numai 10 sînt absolut necesari dezvoltării organismului uman; acești aminoacizi sînt în proporții suficiente în regiunile cu climă caldă, confirmînd ipoteza că procesul de desprindere a omului din strămoșul comun cu antropoidele s-ar fi făcut în regiunile calde.

Tulburările alimentare pot apărea cînd nu se importă din mediul exterior acizii aminați, vitaminele, enzimele sau sărurile de care are nevoie organismul. În acest caz vorbim de o *dietă defectuoasă*. Tulburări alimentare apar și cînd organismul uman importă toate substanțele de care are nevoie, dar sînt tulburări în digestie sau absorbție; vorbim atunci de o *nutriție defectuoasă*. Un copil poate avea o deficiență de calciu, fie în cazul cînd el nu importă prin alimentație cel puțin 1 g calciu pe zi (dietă defectuoasă), fie în cazul cînd copilul importă cantitatea necesară de calciu, dar suferă de hipoclorhidrie sau aclorhidrie. Absorbția calciului este tulburată în acest caz (nutriție defectuoasă). În primul caz trebuie corectată dieta, dînd copilului mai mult lapte, în al doilea caz va trebui să acidulăm laptele, pentru a corecta hipoclorhidria și a permite absorbția intestinală a calciului și a vitaminei C. Pentru a permite o dezvoltare optimă a unui copil, trebuie să avem în vedere ca în dieta lui să nu lipsească:

1. **Factorii alimentari esențiali** (proteine, hidrocarbonate, grăsimi, substanțe minerale și apă).
2. **Factorii accesorii** (vitamine, enzime).

Vitaminele au rolul unor catalizatori reprezenzînd suportul organic necesar al cofermenților, care au rol esențial în metabolism (oxidare, defosforilare etc.). Nevoile alimentare variază cu *tipul constituțional* și cu *starea de sănătate* a individului respectiv. În febră, de exemplu, crește nevoia de a produce calorii, crește nevoia în tiamină și vitamina C. În sarcină, hipertiroidie, trebuie adecvată dieta în funcție de nevoile crescute ale organismului respectiv. Există astăzi un ghid în alimentația copiilor de diferite vîrste în raport cu greutatea și înălțimea lor, în raport cu tipul lui constituțional. De asemenea, sînt indicate chiar meniurile pentru copii în perioada de creștere, meniuri ce trebuie să varieze cu regiunea și cu obiceiurile în alimentația fiecărei populații.

1. FACTORII ALIMENTARI ESENȚIALI

Factorii alimentari esențiali sînt reprezentați prin *proteine, grăsimi, hidrocarbonate și apă;* importul acestor substanțe alimentare într-o anumită cantitate, proporție și mod de preparare constituie baza unei dezvoltări normale a copilului.

În *perioada de creștere* un copil are nevoie zilnică de 3—4 g de proteine, 1—2 g grăsimi și 2—2,5 g hidrocarbonate, la 1 kg greutate corporală; un

copil de 20 kg ar avea nevoie zilnic de 80 g proteine, 30—40 g grăsimi și 40—50 g glucide. Calculîndu-se cantitatea de alimente importate, prin energia calorică produsă prin ardere, rezultă că un copil de 1 an are nevoie de *100 calorii pe kg corp pe zi;* unul de 15 ani are nevoie numai de 70 calorii pe kg de corp pe zi, nevoile plastice reducîndu-se la această vîrstă; la adult nevoile energetice variază între 35—40 calorii pe zi și *kg/corp*, în funcție de activitatea sa fizică, mai mult sau mai puțin intensă.

Un copil are nevoie în perioada de creștere de o proporție mai mare de proteine (4 g pe zi și kg/corp), grăsimile și hidrocarbonatele reprezentînd împreună aproximativ 4 — 4,5 g pe zi pe kg/corp. Ținînd cont că 1 g proteină produce prin ardere 4 calorii, 1 g glucide 4 calorii și 1 g grăsimi 9 calorii, rezultă că sub raportul energetic cantitatea de grăsimi și proteine este egală (16 calorii din 4 g proteine și 18 calorii din 2 g grăsimi).

Prepararea alimentelor variază cu epoca istorică și cu obiceiurile fiecărui popor. Este o netă tendință în zilele noastre de a se folosi alimente conservate în proporție din ce în ce mai mare și sub aspect păstos, moale, lipicios, reducînd aproape complet funcția de triturare a dinților. Consumarea alimentelor prin fierbere duce la distrugerea substanțelor alimentare accesorii, termolabile, cu rol deosebit în metabolismul celular; distrugerea vitaminelor și a enzimelor din alimentele ingerate îngreuiază și încetinește ritmul reacțiilor chimice de asimilație sau dezasimilație, arsenalul enzimatic, produs de organismul nostru fiind limitat. Reducerea reacțiilor de sinteză proteică (asimilația) duce la tulburări importante de creștere. Alimentele proaspete, crude, cît mai puțin modificate de foc, constituie principala metodă de igienă alimentară.

a) **Proteinele** reprezintă principalele alimente esențiale cu rol plastic; ele asigură creșterea celulelor, multiplicarea lor; mențin și repară țesuturile, furnizează suportul material al vitaminelor, enzimelor, hormonilor, cu rol în efectuarea și reglarea proceselor metabolice. Proteinele participă la formarea anticorpilor cu rol în rezistența organismului la infecție. În cazuri de urgență furnizează chiar energia calorică necesară, producînd 4 calorii prin dezagregarea fiecărui gram de proteină. Proteinele nu se stochează în organism, de aceea chiar la adult, la care nevoile plastice sînt reduse numai la repararea țesuturilor, este necesar importul zilnic a *unui gram de proteină pe kg/corp*. Carnea, laptele, ouăle, brînza și unele legume (fasolea) conțin cantități diferite de proteine cu procent variat de acizi aminați.

Organismul uman are nevoie de 10 acizi aminați, din care 8 nu pot fi sintetizați și trebuie importați prin alimentație (tyreonină, methionină, leucină, izoleucină, valină, lyzină, fenilalanină și triptofan).

Proteinele ingerate sînt digerate în stomac și duoden de pepsină, tripsină, chimotripsină sau exopeptidaze. Acizii aminați rezultați sînt absorbiți la nivelul mucoasei intestinale urmînd sau degradarea lor, cu punerea în libertate de energie, sau sinteza lor în proteine proprii la nivelul ribozomilor celulari.

Carența proteică determină o întîrziere în creșterea somatică și o calcifiere defectuoasă a oaselor sau dinților datorită formării unei matrice organice de proastă calitate (hipoplazii dentare).

Scanned with OKEN Scanner

Rezistența la infecții scade și adultul manifestă un fenomen de senescență precoce. Apar oedeme „de foame", scăderea proteinelor din alimentație determinînd scăderea proteinelor sanguine și consecutiv a presiunii coloidosmotice ce reține plasma în vasele sanguine.

În carența fenilalaninei și tyrozinei nu se mai poate sintetiza tyrozina glandei tiroide sau adrenalina medulo-suprarenalei sau melanina din piele; apar astfel tulburări de creștere caracteristice în hipotiroidie, de asemenea apare hipotensiunea și albinismul.

Dacă lipsește hidroxilaza, o enzimă ce transformă fenilalanina în tyrozină, se observă o întîrziere mare în dezvoltarea psihică, cunoscută în oligofrenia fenilpiruvică.

b) **Lipidele** sînt importate prin alimente sau sintetizate în ficat. Excesul de lipide se stochează în țesutul adipos. Grăsimile sînt degradate în ficat, mușchi și mai ales în miocard, folosindu-se în producerea energiei musculare și calorice. Tiroida, adrenalina și insulina sînt principalii hormoni ce reglează stocajul și utilizarea lor în organism. Lipidele constituie substratul vitaminelor liposolubile (A, D, E, K) cu rol cunoscut în creștere, în calcifierea oaselor și dinților, în fertilitate și în combaterea hemoragiilor. Grăsimile se află în mari cantități în unt, uleiuri vegetale (soia, alune, arahide, floarea soarelui, sămînță de dovleac), în untură și chiar în lapte și carne, în proporții mai mici.

Lipaza degradează trigliceridele în monogliceride absorbite de celulele mucoasei intestinale prin pinoncitoză.

Fosfolipidele sînt degradate de fosfolipază, iar steridele de colesterol esterază; produșii de degradare trec în canalele chilifere și apoi prin căile limfatice ajung la ficat. O parte din acizii grași sînt degradați în celule hepatice prin oxidare la nivelul mitocondriilor, producînd energia necesară organismului (contracția musculară, energia calorică).

Acizii grași pot fi sintetizați sub formă de colesterol, care în ficat se transformă în acizi biliari, în glandele endocrine participă la formarea steroizilor (androsteronul cu rol în creștere), iar în piele, sub influența razelor ultraviolete se transformă în vitamina D_3.

Carența în grăsimi produce scăderea în greutate, întîrzierea în creștere, prin lipsa steroizilor gonadici și corticosuprarenalei și tulburări de calcifiere a oaselor și dinților prin deficit în vitamina D_3.

Excesul de grăsimi determină creșterea în greutate și infiltrarea cu grăsime a unor organisme esențiale vieții, cum ar fi inima, vasele. Folosirea antibioticelor sau a proteinelor și grăsimilor animalelor alimentate cu resturi de antibiotice, pentru a le grăbi creșterea, determină depunerea unor grăsimi în pereții arteriali sub formă cristalizată, caracteristică în scleroză sau arterioscleroză atît de frecvente în zilele noastre.

c) **Glucidele** constituie principalele elemente energetice ale organismului, avînd strînse legături și cu metabolismul proteinelor și lipidelor. Importate sub formă de produse zaharoase sau făinoase (amidon) ele încep să fie digerate în cavitatea bucală de amilaza salivară și în intestin de amilaza pancreatică. În final, maltoza, lactoza și zaharoza derivate sînt transformate în glucoză (maltaza), galactoză (lactaza) sau fructoză (invertaza), pentru a fi

Scanned with OKEN Scanner

absorbite la nivelul mucoasei intestinale. Pe calea sistemului portal aceste „oze" ajung în ficat, unde pot fi depozitate sub formă de glicogen sau pătrund în celule pentru nevoile energetice, sau în combinație cu lipidele sub formă de rezervă. Glucoza oscilează între celule și plasma interstițială sau sînge, unde se menține o concentrație constantă (1 g glucoză la 1 000 ml sînge).

Catabolismul glucidelor din organism începe de la glucozo-6-fosfat, provenit din alimentația sau din glicogenul hepatic în prezența unei enzime (glucokinaza). Sub influența unei fosfataze (glucozo-6-fosfataza) se poate elibera glucoza, care restabilește glicemia, sau este degradată prin aerobioză în CO_2 și apă, producînd energia calorică (1 g glucoză produce 4 calorii). Celulele nervoase folosesc această cale pentru nevoile lor energetice; dacă degradarea se face într-un mediu anaerobiotic, cum se întîmplă de obicei în mușchi, degradarea glucozei-6-fosfat se face numai pînă la acidul piruvic și acidul lactic, a cărui depozitare produce oboseala musculară.

Glucoza-6-fosfatul formează coenzima nicotinamid-adenin-dinucleotida (NAD), cu rol important în biosinteza lipidelor, a hormonilor steroizi și a acizilor nucleici.

Carența sau tulburările catabolice ale glucidelor se asociază cu întîrziere în dezvoltarea psihică și în dezvoltarea somatică prin secreția deficitară a androsteronilor.

Glucoza este sintetizată în ficat din acidul lactic muscular, după ce a trecut prin stadiul de acid piruvic.

Glucoza mai poate fi eliberată tot în ficat din depozitul de glicogen, sub influența hormonilor adrenocorticoizi, adrenalinei sau glucagonului.

Glucoza mai poate fi sintetizată din acizii aminați prin transaminare (neoglicogeneză).

Glucoza-6-fosfat se poate uni cu glutamina, pentru a da glucosamina componentă a mucopolizaharidelor, atît de importante în aparatul de susținere dentar.

Tulburările de biosinteză a „ozelor aminate" se asociază cu parodontopatiile cronice profunde.

Menținerea glicemiei, precum și reglarea proceselor catabolice sau anabolice ale glucidelor se efectuează sub influența hormonilor hipoglicemianți pancreatici (insulina), sau a hormonilor hiperglicemianți din cortico-suprarenală (cortisolul-glucocorticoid), din medulosuprarenală (adrenalina) din insulele Langerhans pancreatice (glucagon), din hipofiză (adrenocorticotropul și somatotropul), care înhibă sau stimulează sistemul enzimatic al glucidelor.

Insulina produce hipoglicemie favorizînd producerea de glucoza-6-fosfat (care pătrunde în celule) și producerea de glicogen (care se stochează în ficat).

Cortisolul favorizează producerea de glucoză prin transaminarea acizilor aminați, iar ceilalți hormoni hiperglicemianți stimulează fosforilaza, care desface glicogenul în glucoză.

Carența glucidelor în dieta copilului sau tulburările de digestie determină o scădere în greutate ș diverse tulburări psihice. Endocrinopatiile ce se asociază cu hiperglicemia produc obezitate iar cele hipoglicemiante duc la slăbirea progresivă.

Scanned with OKEN Scanner

Folosirea excesivă a dulciurilor în alimentație, în special după folosirea zahărului din sfeclă asociat cu făinoasele, a determinat creșterea explozivă a cariei dentare. S-a recomandat, de aceea, în scop profilactic să nu se folosească dulciuri în cantitate mai mare de 10% din rația calorică (GONȚEA).

Mai important este modul de administrare al dulciurilor și orarul de utilizare al lor.

Pentru a se preveni caria dentară se recomandă în plus folosirea dulciurilor sub formă lichidă (compot, siropuri, etc.) și la sfîrșitul mesei, după care este obligatorie spălarea dinților.

d) **Apa** este indispensabilă vieții; ea este importată sub forma de apă de băut, sau sub forma ingerării unor alimente bogate în apă (lapte) sau preparate cu multă apă (citronade, siropur), băuturi diverse etc.

Apa este un important transportor pentru diverse elemente nutritive, cu important rol metabolic, cum ar fi sărurile minerale. Acestea sînt dizolvate în apă, traversează peretele intestinal, circulă în torentul circulator și aprovizionează toate celulele scăldate în plasma interstițială.

Apa transportă, pe de altă parte, produsele de excreție, ce urmează să fie eliminate prin urină, transpirație etc.

Apa participă la reglarea temperaturii corpului prin transpirație, respirație etc. și la menținerea presiunii osmotice.

Apa dizolvă o serie de vitamine al căror rol în metabolismul substanțelor esențiale este cunoscut (B, C).

Carența de apă sau *pierderea unei cantități importante de apă* prin diaree, vărsături, poliurie, transpirație abundentă, datorită febrei, determină deshidratarea organismului, scăderea cantității de salivă și grave tulburări metabolice, ce pot grăbi sfîrșitul letal al bolnavului.

e) **Sărurile minerale.** Pentru construirea structurilor dure ale aparatului dento-maxilar (țesut osos și dinți), organismul trebuie să importe din mediul extern săruri minerale, care apoi prin absorbția intestinală vor trece în torentul sanguin. Calciul, fosforul, fierul, magneziul, fluorul sînt principalele săruri minerale cu rol în dezvoltarea aparatului dento-maxilar.

Calciul participă la majoritatea funcțiilor celulare din organism.

— Calciul reglementează sensibilitatea nervoasă și transmisia impulsului nervos;
— reglementează contractilitatea musculară și permeabilitatea celulară;
— menține integritatea substanței intercelulare;
— acționează în coagularea sîngelui;
— accelerează acțiunea mai multor enzime;
— intră în combinație cu diferite proteine răspîndite în tot organismul.

Calciul se găsește în lapte și produsele lui, precum și în zarzavaturile verzi. Omul adult absoarbe zilnic 120—370 mg./Ca, ingerînd o cantitate de 3 ori mai mare.

În sînge, calciul se menține constant la 10,4 mg% ml/sînge; el provine aici sau din alimentație, prin absorbția intestinală, sau din oase, prin resorbție.

Absorbția intestinală este favorizată de pH-ul acid gastric; acidul dizolvă sărurile de calciu, care se ionizează și pot ușor traversa peretele intestinal.

Scanned with OKEN Scanner

În *aclorhidrie*, copilul are deficiență calcică, ce se poate ameliora prin administrarea de lapte acidulat. Lactoza favorizează și ea absorbția calciului, deoarece acidifică mediul intestinal.

Dieta bogată în unele proteine, ce au în compoziția lor arginină sau lizină, favorizează absorbția calciului, prin mărirea solubilității sărurilor calcare.

Dacă dieta este bogată în săruri calcaroase, organismul nu-și ia decît atît cît are nevoie.

— *Calcitonina tiroidiană sau paratiroidiană, luteina și vitamina* D_2 favorizează absorbția calciului la nivelul intestinului.

— Compușii calciului cu citrații sînt favorabili mobilizării lui din oase, prin intermediul parathormonului. Absorbția intestinală a calciului este redusă.

— Alimentele bogate în *acid fitic* (pîinea albă) în *grăsimi sau în oxalați* (spanac) reduc absorbția intestinală a calciului, deoarece acestea fac compuși ficși cu calciul.

Copilul reține cantități variate de calciu în raport cu vîrsta și nevoile lui plastice. Între 0,6 și 2 ani reține 0,8 g calciu pe zi, între 2 și 10 ani reține 0,9 — 1 g între 10 și 15 ani se reține cea mai mare cantitate de calciu (1 — 1,6 g sau chiar 2 g în faza prepuberală).

Carența de calciu la copii, datorită unei diete defectuoase sau a unei boli de nutriție, determină calcifieri defectuoase ale oaselor sau dinților (hipocalcifieri), cunoscute în *rahitism*. Această afecțiune se manifestă cu deosebire în perioadele de nevoi mai mari de calciu (2 — 10 ani și în faza prepuberală). La adult, dacă balanța calcică este negativă, eliminîndu-se mai mult calciu decît se absoarbe, se observă o decalcifiere a proceselor alveolare, urmate de procese de *parodontită (osteoporoză) osteomalacie*. Nu apar modificări în structura dinților complet formați; nu apar mai multe carii în aceste afecțiuni (DAY).

— *Fosforul* participă ca și calciul în majoritatea reacțiilor metabolice, existînd un raport constant între calciu și fosfor. În sînge, Ca=10 mg% ml, iar P = 5 mg% ml.

Fosforul există în sînge, în celule și în ser sub formă de fosfor organic ionizat, sub formă de esteri sau fosfolipide.

La copil, fosforemia este de 5 mg% ml sînge, iar la adult scade la 3 — 4 mg% ml sînge. Fosforemia crește sub influența hormonului somatotrop și scade în ingestia de hidrocarbonate în exces, sau sub influența hiperglicemiantă a insulinei sau adrenalinei. Deoarece fosforul intră în combinații cu glucoza, omul trebuie să ingere zilnic săruri de calciu și fosfor, deoarece se remaniază permanent oasele; calciul se primenește în fiecare lună, iar fosforul la 10 zile. Reglarea fosforemiei se face pe cale endocrină, parathormonul avînd rolul principal.

Fierul are rol important în formarea hemoglobinei. Deficența în fier produce anemia hipocromă, caracterizată prin glosită atrofică și glosodinie asemănătoare cu cea întîlnită în pelagră.

Magneziul are valoare în calcifierea dinților și oaselor. Carența de magneziu produce tulburări în calcifierea dentinei, în special în apropierea smal-

Scanned with OKEN Scanner

țului, prin degenerarea odontoblastelor. Arcada alveolară se resoarbe fără să fie urmată de apoziție osoasă.

Fluorul este răspîndit în apa de băut și aproape în toate alimentele. Cînd cantitatea de fluor din apa de băut depășește 1,5 mg la litrul de apă, vorbim de hiperfluoroză, caracterizată prin apariția smalțului pătrat. Folosirea apei de băut cu concentrațiile de fluor între 0,650 și 1 mg 0/00 ml apă contribuie la prevenirea cariei dentare (ADLER).

În hiperfluoroză se constată tulburări de calcifiere a smalțului și dentinei. Fluoroapatita care se formează în smalț, în locul hidroxiapatitei, inhibă acțiunea enzimatică a fosfatazei cu rol în calcifiere. Acest smalț defectuos calcificat este permeabil la diverșii coloranți din cavitatea bucală, care vor impregna aceste zone ale smalțului, producînd zone brune, cunoscute sub numele de „smalț pătat". Calcifierea dentinei este și ea tulburată într-un grad mai redus (dentina interglobulară).

Osul alveolar suferă un proces de scleroză (Osteoscleroză) la nivelul apofizelor dorsale ale vertebratelor, unde osul devine astfel casant, pierzîndu-și elasticitatea.

Apa potabilă cu doza protectoare de fluor (1 mg 0/00 ml apă) reduce frecvența cariei cu 40 — 60% (MASLER). Fluorul ar acționa după Miller ca inhibant al fosforilizării hidrocarbonatelor de către bacterii. Alți autori susțin că fluoroapatita formată este mai rezistentă la acțiunea acizilor bucali formați în timpul vieții, acizi ce ar avea rol în formarea cariilor.

Datorită acestei acțiuni preventive, multe țări au introdus fluorizarea apei de băut în centrele orășenești, cu rezultate bune în ceea ce privește prevenirea cariei dentare. Alți autori străini privesc cu neîncredere această metodă, deoarece fluorul poate fi toxic în concentrație mai mare de 2 mg 0/00, iar pe de altă parte, fluorul poate scoate din combinație iodul și produce o hipotiroidie (T E M P E S T I N I).

Sărurile de fluor sînt active numai în stare ionizată, cum sînt în apa de băut. Sărurile de fluor din lapte sînt mai puțin active, iar cele din alimente (pește, ceai, zarzavaturi) sînt și mai puțin active.

2. FACTORII ACCESORII

Factorii accesorii în alimentație se referă la biocatalizatorii enzimatici, în prezența cărora au loc reacțiile metabolice (asimilația și desamilația) și la vitamine și hormoni, ce au rol de a activa sau inhiba aceste enzime, accelerînd sau încetinind reacțiile metabolice.

a. **Enzimele** sînt biocatalizatori specifici fiecărei reacții chimice din organism; ele au o structură proteică, ce dă specificitate combinată uneori cu elemente neproteice, cu greutatea moleculară mică, cunoscute sub numele de coenzime.

Enzimele intervin în mică cantitate în reacțiile chimice, combinîndu-se temporar cu substratul ce intră în reacție, fără ca să se modifice structura lor în timpul sau după reacțiile metabolice.

Scanned with OKEN Scanner

Enzimele activează simultan sau în lanț, vorbindu-se astfel de „arsenalul enzimatic" al căror număr depășește 100.

Orice celulă are grupa sa de enzime, care acționează la nivelul mitocondriilor și care sînt produse chiar de celule . O parte din enzime sînt importate o dată cu alimentele proaspete; avînd o specificitate proteică, ele nu pot fi tolerate de organismele în care sînt transferate, față de care apar anti-enzime. În sînge se găsesc enzime ce sînt transportate dintr-un organ într-altul, putîndu-le astfel decela și izola prin electroforeză. Apariția lor în exces este un semn de suferință (transaminazele din ser indică zone de necroză în organism — ciroză hepatică, infarct).

Unele enzime au început să fie folosite în terapeutică, cum ar fi dextranaza ce hidrolizează dextranul produs de streptococi, considerat unul din elementele cauzale ale cariei dentare.

Este de înțeles că *deficitul* unui grup enzimatic determină și tulburări de creștere sau de structură în elementele aparatului dento-maxilar.

b. **Vitaminele** reprezintă *suportul organic* al coenzimelor care condiționează diferite reacții metabolice de dehidrogenare (vitamina PP, vitamina B_2) sau de transfer (vitamina B_1, B_9 — acidul folic, vitamina B_{12}, vitamina B_6 vitamina H).

Vitaminele participă de asemenea la *reglarea metabolismului sărurilor*, dificiența sau excesul lor determinînd afecțiuni caracteristice buco-maxilo-dentare.

Vitaminele sînt sintetizate de plante, iar omul le importă prin alimentație. Fiind termolabile, vitaminele nu se pot găsi decît în alimentele proaspete, ce nu au suferit prea mult de acțiunea „focului". Concentratele vitaminice trebuie administrate numai în scop terapeutic.

Carențele vitaminice reprezintă de fapt un regim alimentar deficitar. Tratamentul unei carențe vitaminice trebuie să aibă în vedere nu numai administrarea concentratelor vitaminice respective, dar și un regim alimetar complet, cu proteine, grăsimi, hidrocarbonate în anumite proporții. Orice celulă din organism are nevoie de enzime, vitamine, hormoni și săruri, pentru a-și efectua procesele ei metabolice, dar celula cu cel mai intens metabolism, cu cele mai imperioase nevoi în enzime și vitamine este celula nervoasă. Copiii subnutriți își dezvoltă încet activitate intelectuală, au o reactivitate înceată; adulții subnutriți își reduc capacitatea de muncă. Regimurile alimentare carențiale în enzime, acizi aminați și săruri produc suferința celulelor nervoase, în primul rînd, care se repercutează apoi asupra tuturor organelor, la început prin tulburări funcționale și apoi prin tulburări organice definitive. Deficitele vitaminice sînt cunoscute sub numele de avitaminoze sau vitaminoze.

În avitaminoza C, de exemplu, există o hiperexcitabilitate nervoasă. Excitanții normali din timpul masticației, fonației etc. devin nocivi, supramaximali pentru celulele nervoase din calea senzorială sau senzitivă, datorită hiperexcitabilității avitaminozice. Se produc atunci tulburări trofice, reflexe caracterizate prin hiperemie, hipersalivație, modificarea calității salivei etc. Această modificare permite microbismului latent bucal să se dezvolte și să declanșeze reacția inflamatorie a mucoasei bucale, cunoscute



Scanned with OKEN Scanner

sub numele de stomatită scorbutică. Reducerea căilor senzitive ale trigemenului ameliorează temporar leziunile neurotrofice și deci stomatita respectivă. În avitaminozele mai avansate, capacitatea funcțională a celulelor corticale se reduce mult, se reduce atunci și rolul inhibitor al scoarței asupra centrilor subcorticali, care-și dezlănțuie acțiunea lor sub formă de nevroze, cunoscute în formele grave de beriberi, pelagră etc.

În regimurile alimentare carențiale există și carențe vitaminice, care de obicei se asociază. Studiile clinice și experimentale au reușit totuși să desprindă rolul fiecărei vitamine și manifestările buco-maxilo-faciale ale fiecărei avitaminoze.

Vitamina A este liposolubilă și se găsește în unt, ouă, lapte. Provitamina A se află în plantele carotenoide, al căror pigment este liposolubil și poate fi transformată în vitamina A de organismul uman însuși în prezența hormonului tiroidian. Provitamina A se află în morcovi, lăptuci, spanac, tomate. Vitamina A are rol în metabolismul celulelor epiteliale. *Carența vitaminei A* împiedică diferențierea celulară și atunci celulele bazale produc numai un epiteliu simplu, stratificat și keratinizat. Se produce astfel keratinizarea tuturor epiteliilor (mucoasa bucală), conjunctiva, corneea, mucoasa sinusurilor maxilare, mucoasa nazală, traheeală, bronșică, epiteliul uretral, vaginal, pielea și conductele glandelor salivare).

În cavitatea bucală, keratinizarea duce la leucoplazie; la ochi, conjunctivita apare uscată și inflamată (xeroftalmie), bolnavii nu văd bine noaptea (nictalopie). Glandele salivare suferă și ele o keratinizare; cantitatea salivei este redusă (xerostomia), iar calitatea ei este modificată, favorizînd producerea de stomatite și carii. Pielea apare uscată și aspră, datorită keratinizării epiteliului și apar foliculite în zonele irigate, reacția de apărare a pielii fiind redusă. Mucoasa gingivală se keratinizează, favorizînd apariția parodontozei.

Dacă avitaminoza A se produce înainte de 6 ani, apar și hipoplazii și hipocalcifieri dentare de smalț și dentină interglobulară, ca un proces de calcifiere defectuoasă a smalțului. În avitaminoza A, creșterea arcadelor alveolare și erupția dentară sînt întîrziate. *Hipervitaminoza A* nu produce modificări în domeniul buco-maxilo-facial.

Vitamina B are rol în metabolismul celulelor ce constituie părțile moi (limba, mucoasa bucală, gingivală și labială). În grupul vitaminei B trebuie incluse vitaminele B_1 B_2, B_6, PP și acidul pantotenic. Recent s-au mai descoperit din același grup vitamina B_9 (acidul folic), cu rol de transfer, vitamina H (biotina), cu rol în transferul CO_2.

Vitamina B_1 (tiamina) se găsește în semințele de grîu, orez și în drojdia de bere. *Carența vitaminei* B_1 produce *beri-beri*, caracterizată printr-o nevrită periferică, o creștere a sensibilității mucoasei bucale și apariția unor vezicule mici, herpetiforme pe fața inferioară a limbii și pe bolta palatină.

Vitamina B_2 (riboflavina) se găsește în drojdia de bere și în ficatul vertebratelor, unde se află ca rezervă a animalului. *Deficiența vitaminei* B_2 (ariboflavinoza) produce:

— glosite cu aspect de pavaj, cheilita angulară, hiperemia capilarelor corneei, dermatita seboreică a șanțului nazo-labial, aripii nasului, pleoapelor și pavilionului urechii, resorbția crestei alveolare.

Scanned with OKEN Scanner

În primele stadii ale ariboflavinozei se constată dureri ale vîrfului și marginilor limbii, congestia acestor zone și atrofia papilelor filiforme, ceea ce dă limbii un aspect lucios; papilele fungiforme se tumefiază, dînd limbii aspectul de pavaj. Mai tîrziu apar fisuri foarte dureroase, astfel încît mucoasa limbii apare netedă, lucioasă, fisurată și tumefiată, lăsînd să se vadă pe margini amprentele dentare.

Cheilita angulară apare sub forma unor fisuri dureroase la unghiurile comisurii labiale, fisuri care se acoperă cu depozite membranoase albicioase. Mai tîrziu, aceste fisuri se pot întinde la toată buza inferioară. Glosita și cheilita ariboflavinozică trebuie diferențiată de glosita atrofică întîlnită la edentați, la cei cu glosita pelagroasă, unde găsim o mucoasă de culoare roșie aprinsă și netedă. Cheilita ariboflavinozică trebuie diferențiată de „perleche", unde este infecție specifică cu Candida albicans (moniliază). Ariboflavinoza la femeile însărcinate poate favoriza necoalescența mugurilor palatinali, determinînd diviziunea palatină (WARKANY și SCHRAFFENBERGER). Atrofia crestei alveolare și pierderea incisivilor este observată în cazurile grave de ariboflavinoză (Rose).

Vitamina B_6 (piridoxina) se află în drojdia de bere, în orezul decorticat, în semințele de grîu și porumb. *Deficiența vitaminei* B_6 produce edematierea limbii (anemia).

Acidul pantotenic se află în rinichiul animalelor, în tărîțele de orez. Deficiența acestuia produce gingivo-stomatita și atrofia crestei alveolare (parodontoza).

Vitamina PP (acidul nicotinic) se află în ficatul animalelor, ouă, drojdie de bere și în toate cerealele, *Carența vitaminei PP produce pelagra*, caracterizată prin: fotofobie, senzația de usturime la ochi, dureri de cap, insomnie, anorexie și scăderea în greutate. În fazele mai avansate apare: glosodinia (senzația de arsură a limbii), papilele linguale se hipertrofiază, congestionează, dînd mucoasei linguale aspectul roșu aprins. Papilele interdentare se congestionează și ele, progresînd spre o stomatită ulcero-membranoasă. În fazele mai avansate se accentuează simpomele descrise anterior, stomatita ulcero-membranoasă dominînd tabloul buco-dentar. Fuzo-spirilii se dezvoltă cu deosebire sub depozitele membranoase albicioase. Apar în plus în această fază ultimă tulburări gastro-intestinale (anorexie, diaree), pete simetrice cu zone de keratoză pe fața dorsală a mîinilor, gît, față (zonele expuse); iritabilitate nervoasă deosebită, mergînd pînă la demență și chiar sinucidere.

Pelagra constituie o maladie endemică a unor populații rurale. Regimul alimentar carențat în proteine și folosirea mămăligii ca aliment esențial a dus la apariția endemică a acestei boli. Astăzi, pelagra poate fi întîlnită mult mai rar la persoane edentate parțial sau total, la bolnavi cu infecții dentare, parodontale, fracturi de maxilare, tumori de maxilare sau stomatite rebele la tratament, care nu permit o alimentație completă și rațională. La acești bolnavi trebuie corectată dieta cu concentrate vitaminice.

Carențele vitaminei B favorizează producerea parodontopatiilor prin gingivo-stomatite și resorbția crestei alveolare; glosodinia și infecțiile fuzospirilare (stomatite herpetiforme), ca și leziunile mucoasei tractului bucogastro-intestinal sînt frecvent întîlnite.

Scanned with OKEN Scanner

Frecvența cariei este mărită în carența vitaminei B_1, tiamina avînd un rol important în metabolismul hidrocarbonatelor (SARPENAK).

Vitamina C se află în toate plantele vii; în cantitate mai mare se află în lămîi, pere, mere, vegetale verzi, semințe. Se află, de asemenea, și în lapte (4—7 mg în laptele de mamă; 0,7—1,1 mg în laptele de vacă). (Krank). Vitamina C are rol în diferențierea țesutului conjunctiv și în menținerea endoteliului vascular. *Carența în vitamina C* produce leziuni în țesutul osos, dentină, ligamentul alveolo-dentar și în mucoasa gingivală.

Dacă *scorbutul* (avitaminoza C) apare înaintea vîrstei de 6 ani, se poate constata în dinții permanenți, ce se dezvoltă în epoca respectivă, o dentină interglobulară și chiar hipoplazii de smalț. Gingivita scorbutică este caracteristică în avitominoza C; capilarele gingivale se dilată și prezintă chiar mici rupturi cu sufuziuni sanguine. Mucoasa gingivală apare roșie-violacee și tumefiată. Procesul începe la nivelul papilei interdentare și se continuă de-a lungul bureleului gingival din jurul dinților. Acolo unde nu sînt dinți nu sînt iritații gingivale prin tartru dentar sau presiuni anormale, mucoasa gingivală are aspect normal. Igiena bucală defectuoasă, traumatismele și tartrul dentar influențează apariția și evoluția gingivitei scorbutice. Mucoasa gingivală tumefiată este mult mai ușor traumatizată în timpul masticației, ea sîngerează ușor și se desprinde de coletul dentar. La acest nivel se adună resturi alimentare, care fermentează și infecția se supraadaugă, formînd pungi gingivale. În curînd, spațiul periodontal se lărgește, lamina dură se întrerupe (aspect scalariform). Creasta alveolară se resoarbe, ochiurile spongioase se lărgesc, iar hemoragiile completează tabloul gingivo-stomatitei scorbutice.

Terapia cu vitamina C (200 mg zilnic) ameliorează mult acest aspect. Gingivitele sau parodontopatia de altă natură nu beneficiază decît parțial de această terapie cu vitamina C. Incidența cariei nu e modificată de carențele în vitamina C. Plăgile bucale se vindecă greu, deoarece vitamina C are un rol în troficitatea țesutului conjunctiv; de asemenea, calusul osos este întîrziat, de aceea după extracția dentară sau, mai bine, preoperator se administrează 200 mg de vitamină C zilnic, favorizînd mult vindecarea plăgii.

Vitamina D se află în toate derivatele de steroli din lapte, unt, ouă, untură de pește. Provitamina D (ergosterolul) este sintetizată de organism în piele sub influența razelor ultraviolete. *Carența vitaminei D* produce *rahitismul la copii și osteomalacia la adult*, deoarece sărurile calcare nu se depun în țesutul osteoid; vitamina favorizează, pe de altă parte, absorbția calciului la nivelul intestinului, producînd hipercalcemie. Vitamina D este depozitată în cantități reduse în ficatul uman, de aceea un copil trebuie să importe aproximativ 400 unități internaționale de vitamina D zilnic.

Carența vitaminei D produce calcifierea defectuoasă a arcadei alveolare și întîrzierea în consolidarea unui calus osos: necalcifierea dentinei dă acestuia un aspect interglobular; hipocalcifierile de smalț se produc numai dacă avitaminoza D se instalează înainte de 6 ani; tetania paratireoprivă asociată cu hipovitaminoza D agravează evoluția unei hipocalcifieri dentare; erupția este întîrziată, calcifierea rădăcinii dentare fiind defectuoasă; în

Scanned with OKEN Scanner

41527
42528
43145
129200

avitaminoza D se observă și deformarea maxilarelor insuficient calcificate; malocluziile dentare apar ca o consecință a acestor anomalii alveolare.

Între incidența cariei dentare și hipovitaminoza D nu este nici o relație (Y O U M A N S).

Cantități mari de vitamina D pot dăuna organismului, deoarece în *hipervitaminoza D* se depun săruri calcare în rinichi sau cord; se mărește calcemia și se reduce secreția tuturor glandelor tubului digestiv, inclusiv secreția glandelor salivare. Vitamina D se folosește din acest motiv în hipersalivație, în ulcerul gastric cu hipersecreție, precum și în tratamentul preoperator al fistulelor salivare (N I Ț E S CU, F I R U).

Vitamina E se află în ficatul peștilor. Este vitamina antisterilității. *Carența vitaminei E* produce hipoplazii, dacă deficiența apare în cursul dezvoltării dinților.

Substanțele alimentare esențiale sau accesorii sînt importante în combinații diferite, modul de preparare și prezentare a lor variind de-a lungul epocilor, cu obiceiurile populației și gradul lor de cultură. O dată cu descoperirea focului, alimentele nu mai sînt ingerate sub formă crudă, naturală, ci din ce în ce mai mult preparate, rafinamentul în prepararea lor crscînd cu gradul de cultură al fiecărui popor. În epoca noastră, a civilizației industriale, rafinamentul în preparare a ajuns foarte avansat, asfel încît alimentele sînt degradate chimic (conservele,) spoliate de vitamine, iar omul grăbit nu mai depune eforturi prea mari de masticație, alimentele moi fiind preferate. Alimentele dure solicită aparatul dento-maxilar, favorizînd dezvoltarea în perioada de creștere, producînd uzura dentară și autocurățirea prin hipersalivație, care scade incidența cariei. Alimentele dure stimulează activitatea ligamentului alveolo-dentar, maturizînd osul alveolar, favorizează circulația și cornificarea mucoasei gingivale, prevenind asfel parodontopatia.

Alimentele dure au valoare deosebită în dezvoltarea aparatului dento-maxilar și în profilaxia cariei și parodontopatiei.

Hormonii sînt substanțe chimice cu structură variată, care acționează mai mult asupra receptorilor celulari modificînd ritmul de sinteză a enzimelor, accelerînd sau inhibînd acțiunea acestora.

c. **Relația dintre vitamine, enzime și hormoni.** Vitaminele și hormonii pot avea acțiuni sinergice sau antagoniste.

Vitamina D și hormonul paratiroidian produc hipercalcemia pe căi diferite. Hormonul paratiroidian mobilizează calciul din oase, iar vitamina D favorizează absorția lui intestinală, și inhibează eliminarea lui prin urină.

Vitamina B (B_1, B_2, PP) intervine în respirația celulară, acționînd sinergic cu *tiroxina*. Între *vitamina A*, acidul pantotenic și *tiroxina* este antagonism de acțiune.

Depistarea vitaminozelor se face pe baza aspectelor clinice și pe baza examenelor de laborator. Carența de vitamina A este depistată pe baza acuității vizuale și hiperkeratozei cutanate; carența vitaminei D se apreciază pe baza radiografiilor dentare; avitaminoza B_1 se stabilește pe baza prezenței acidului piruvic în urină; avitaminoza PP se stabilește pe baza porfinuriei.

Scanned with OKEN Scanner

Se mai poate folosi și metoda de încărcare pentru depistarea unei carențe vitaminice (vitamina C). Se dă astfel o anumită cantitate de vitamină "per os" sau parenteral și se vede cît se elimină prin urină sau cît este în sînge. Întîrzierea eliminării vitaminei prin urină indică o avitaminoză.

Hormonii, vitaminele, enzimele, acizii aminați, glucidele, acizii grași, sărurile minerale și apa sînt factori cu rol esențial în metabolismul celular și în procesul de continuă remaniere.

Metabolismul este, de fapt, reglat de sistemul nervos central, care dirijează toate sistemele de reechilibrare a funcțiilor organismului în scopul adaptării la mediul înconjurător.

În tulburările de creștere trebuie să ținem seama de planul general de dezvoltare, plan ce ține de specia respectivă, și reprezintă un lanț de cuceriri de-a lungul filogenezei, transmisibil la descendenți. Acesta este planul arhitectural al organismului uman de cercetat. Sistemul neuro-endocrin și vitaminele dirijează și controlează întregul proces de creștere a individului respectiv, adaptîndu-l la condițiile de mediu în care trăiește.

Alimentația reprezentată prin proteine, hidrocarbonate, grăsimi, săruri și apă reprezintă cărămizile și mortarul ce clădesc organismul uman după un anumit plan filogenetic și ontogenetic.

Finisarea edificiului este făcută de factorii funcționali: masticația, deglutiția, fonația și fizionomia. Permanent acești factori dirijați de sistemul nervos central modelează structurile dento-maxilare, în vederea adaptării la mediul înconjurător.

În tulburările de dezvoltare care apar în cursul vieții, medicul va trebui să știe unde este deficiența. Tulburările legate de *planul general de dezvoltare filogenetică* țin de factorul genetic și pot fi mofificate în special prin dietă. Dacă sînt tulburări în secreția hormonilor sau în importul vitaminelor, sărurilor, substanțelor alimentare esențiale, medicul va trebui să recomande o dietă adecvată sau să administreze concentrate de vitamine ori hormoni în scopul de a compensa sau anihila hormonii sau vitaminele în carență sau exces; de asemenea, trebuie să trateze tulburările de nutriție. Aceste medicamente vor fi administrate în faza funcțională a bolii, înainte de a apărea tulburări definitive morfologice. Disfuncția unui organ atrage disfuncția altor organe modificînd activitatea organismului. În acest caz, vor trebui administrate medicamente ce au rolul de a modela reactivitatea organismului sau de a reechilibra funcția tulburată.

Un loc aparte îl ocupă în momentul de față în alimentație *condimentele* și folosirea excesivă de toxice sub formă de medicamente (polipragmazie) sau din obișnuință (morfinomania, cocainomania etc.).

Numărul condimentelor ce se asociază la diferitele alimente pentru a le da gust, culoare, consistență sau a le conserva se ridică la peste 3 000. Fără a avea o valoare nutritivă ele acționează deseori ca toxice ce tulbură metabolismul celulelor provocînd unele boli metabolice.

Folosirea excesivă de alcool, tutun sau barbiturice, devenită astăzi o modă și o „necesitate" pentru cei „obișnuiți", constituie o problemă socială pentru unele țări, datorită efectelor lor nocive asupra metabolismului celular și a comportării lor în societate.

Scanned with OKEN Scanner

CAPITOLUL VIII

ROLUL FACTORILOR FUNCȚIONALI ÎN DEZVOLTAREA APARATULUI DENTO-MAXILAR

Creșterea și dezvoltarea maxilarelor și dinților este asigurată de factorii genetici, neuro-endocrini, în funcție de substanțele alimentare importate de mediul exterior. Importul acestor substanțe este asigurat de un aparat de import al materiei, care a evoluat permanent în cursul filogenezei și ontogenezei, în funcție de condițiile de mediu.

Respirația, masticația și deglutiția sînt funcțiile principale ale acestui aparat de import. La om au apărut în plus funcția de *fonație și funcția fizionomică* sau *mimica*, care au contribuit la structurarea și modelarea elementelor aparatului dento-maxilar. Toate aceste funcții sînt asigurate prin mișcări ritmice ale mandibulei, limbii, buzelor, ale mușchilor mimicii, mișcări ce sînt învățate în cursul ontogenezei și efectuate prin intermediul sistemului nervos.

Funcția tuturor acestor elemente, ce constituie aparatul de import al materiei, stimulează dezvoltarea mușchilor, a maxilarelor și modelează forma lor în vederea adaptării la condițiile de alimentație oferite de mediul extern. Se modelează maxilarele în raport cu tracțiunile exercitate de mușchii de inserție, se modelează sistemul de susținere a dintelui în funcție de presiunile primite de dinți în timpul masticației, se restructurează arhitectonic craniul visceral în raport cu forțele de presiune, tracțiune și forfecare, care se dezvoltă simultan în timpul respirației, masticației, deglutiției, fonației și fizionomiei. Modelarea permanentă a sistemului dento-maxilar în raport cu funcția aparatului de import al materiei reprezintă de fapt modul în care individul respectiv s-a adaptat la condițiile de mediu extern. Cînd condițiile de mediu variază, cu deosebire în raport cu modul de alimentație, sistemul nervos dirijează executarea unor mișcări adecvate în vederea efectuării masticației. Acestea duc după un timp oarecare la modificări anatomice ale maxilarelor. Folosirea furculiței și cuțitului, de exemplu, reduc funcția prehensiunii din procesul masticator. Aceasta a dus la reducerea funcției pterigoidienilor externi, care fac în special mișcări de propulsie ale mandibulei. O primă consecință a fost reducerea propulsiei mandibulei, apariția psalidodonției și a întregului lanț de anomalii dento-maxilare, legate de lipsa de propulsie a mandibulei.

Principiul utilizării activității musculare în vederea tratamentului ortodontic, principiul reeducării funcționale a respirației, masticației, deglutiției, fonației, fizionomiei sînt astăzi utilizate curent în vederea armonizării formelor maxilarelor și în vederea reechilibrării ocluziei dentare.

Scanned with OKEN Scanner

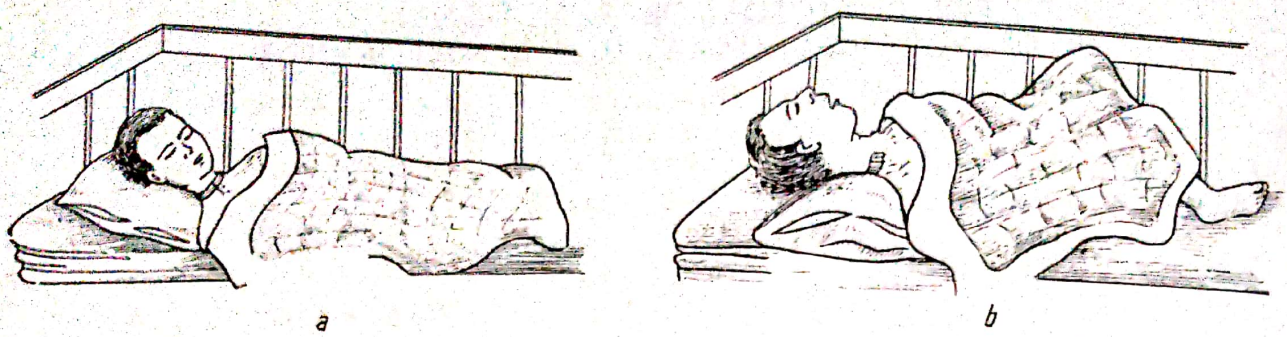

a b

Fig. 61. a. — poziție normală de dormit a unui copil cu respirație nazală
b. — poziție anormală de dormit a unui copil cu respirație bucală

1. **Respirația** se face în mod normal prin inhalarea ritmică a unei coloane de aer prin fosele nazale și prin faringe. În cazuri excepționale, de exemplu al unui efort fizic mai mare, aerul poate fi inhalat și prin gură, pentru ca organismul să importe cantitatea de oxigen suplimentară de care are nevoie.

Cînd fosele nazale și faringele sînt obstruate parțial, respirația nazală nu mai este suficientă pentru nevoile curente de oxigen ale organismului și individul respectiv respiră continuu și în mod obișnuit pe gură. Cele mai frecvente cazuri de respirație bucală se întîlnesc în: vegetațiile adenoide, amigdalite, deviația de sept și obiceiul vicios de a respira pe gură.

Vegetațiile adenoide sînt de obicei sediul unor reacții inflamatorii, care obstruează rinofaringele și împiedică respirația nazală, mai mult la copiii între 2 și 10 ani. În cursul nopții se accentuează staza sanguină în faringe, din cauza decubitusului dorsal, iar formațiile adenoide își măresc volumul și obstruează aproape complet rinofaringele. Copilul atunci va fi obligat să respire pe gură și-și va forma un nou reflex condiționat (fig. 61).

Deviația de sept determină, de asemenea, obstrucția nazală prin congestia și tumefacția mucoasei din apropierea septului nazal deviat.

Respirația bucală va intra în obiceiul copilului chiar dacă se suprimă chirurgical vegetațiile sau dacă se corectează deviația de sept. Cînd coloana de aer nu mai trece obișnuit prin fosele nazale și sinusurile cranio-viscerale, oasele maxilare nu mai sînt stimulate în dezvolarea lor, va apărea asfel o reducere totală a maxilarului superior. Acest lucru s-a dovedit și experimentat pe animale prin obstrucția unui orificiu nazal, hemiatrofia feței producîndu-se întodeauna de partea obstruată. Cînd calea respiratorie este strîmtorată în regiunea rinofaringiană, se va produce o distalizare a mandibulei și a limbii, pentru a permite coloanei de aer ce vine prin cavitatea bucală să se îndrepte spre orofaringe și laringe. Aceasta atrage după sine depărtarea buzelor între ele în timpul repausului, chinga labială nu se mai opune presiunilor exercitate de limbă asupra dinților frontali superiori, care se deplasează vestibular.

În timpul respirației bucale, limba nu mai păstrează contactul cu bolta palatină; în acest fel, bolta și arcadele alveolare superioare nu mai sînt

stimulate în dezvoltarea lor transversală. Apare asfel o strîmtoare a maxilarului, mai mult la nivelul premolarilor. Mușchii buccinatori, marele zigomatic, ridicătorul propriu și comun al buzei superioare și aripii nasului și mușchiul canin își depărtează capetele de inserție prin deschiderea permanentă a gurii și rămîn astfel în hipertonie, deformînd osul prin comprimare externă. Comprimării arcadei alveolare superioare i se asociază prodenția sau înghesuirea frontală superioară. Vestibulizarea incisivilor superiori duce și la apariția inocluziei frontale, întreținută de respirația bucală.

Forma și poziția arcadelor alveolo-dentare este asfel rezultatul unui echilibru între forțele de presiune exercitate de limbă, pe de o parte, și buză și obraji, pe de altă parte. Modificarea acestuie chilibru muscular prin reeducare respiratorie poate reduce comprimarea maxilarelor chiar fără tratament ortodontic. Lărgirea maxilarelor fără echilibrarea forțelor musculare interne și externe nu este menținută în timp, recidivarea anomaliei fiind frecventă.

Dinții frontali inferiori în erupția lor nu mai găsesc un antagonist în dinții superiori mult deviați vestibular. Ei se ridică astfel înspre mucoasa palatinală, accentuînd curba sagitală a ocluziei și blocarea mandibulei (supra-alveolo dentie-frontală).

2. **Masticația.** Incisivii taie alimentele, asigurînd prehensiunea, caninii sfîșie, iar molarii și premolarii macină, triturează alimentele. Din poziția de repaus, mandibula efectuează mișcări în plan vertical (deschiderea și închiderea gurii) și în plan orizontal (propulsie, retropulsie, lateralitate). Cuspizii linguali superiori acționează ca un tocător care fărămițează alimentele în șanțurile intercuspidiene ale dinților inferiori. Limba, buzele și obrajii aduc în permanență alimentele pe dinți.

Pentru efectuarea masticației intră în funcție 4 grupe musculare (fig. 62: 1. *Mușchiul temporal* 2. *Tendonul temporalului* 3. *Arcada zigomatică* 4. *Glanda parotidă* 5. *Mușchiul maseter* 6. *Polul superior al mușchiului pterigoidian extern* 7. *Polul inferior* 8. *Aripa externă a apofizei pterigoide* 9. *Mușchiul pterigoidian intern)* ale căror linii de forță determină în mandibulă sisteme traiectoriale. Funda temporală anterioară coboară pe apofiza coronoidă de-a lungul regiunii retromolare și a liniei oblice externe, întîlnindu-se cu cea din partea opusă la nivelul mentonului. Tracțiunile exercitate de acest mușchi, asociate cu presiunile venite de la nivelul dinților, determină apariția sistemului traiectorial dentar al mandibulei. Funda pterigoidianului extern exercită tracțiuni la nivelul condilului și de-a lungul liniei oblice interne. Tracțiunea exer-

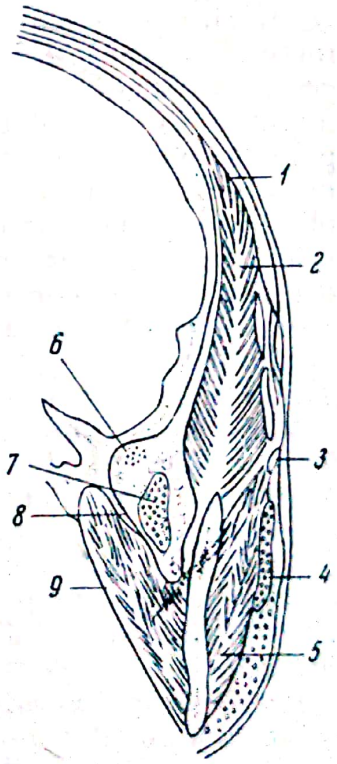

Fig. 62. Secțiune frontală prin hemicraniul drept și musculatura temporo-pterigo-maseteriană.

citată de acest mușchi, asociată cu presiunea exercitată pe dinți, formează sistemul traiectorial dentar pe fața internă a mandibulei. Funda pterigoidianului intern determină o serie de linii de forță, ce merg radiar de la unghi spre incizura sigmoidă și spațiul retromolar, încrucișînd sistemul traiectorial dentar. Unde această încrucișare este mai bine reprezentată, rezistența osului este mai puternică, iar fracturile indirecte sînt excepționale.

Funda temporală posterioară pleacă de la apofiza coronoidă și se dirijează spre gîtul condilului. Aceste fascicule exercită tracțiuni în același plan orizontal ca și pterigoidienii externi. Cînd aceste fascicule sînt puternice, ramura ascendentă se dezvoltă mult sagital, așa cum se remarcă de altfel la omul fosil. Aceste funde musculare determină mișcări de propulsie și revenire care așază mandibula într-o poziție favorabilă, pentru o cît mai bună acțiune a mușchilor masetari și pterigoidieni interni. Tonusul fundelor musculare temporală posterioară și pterigoidiană externă mențin mandibula, aducînd-o în poziția corectă în momentul triturării alimentelor.

Se poate spune deci că aceste 2 funde musculare sînt *„direcționale"*, în timp ce chinga maseterino-pterigoidiană internă constituie un complex muscular de *„forță"*. Fasciculele posterioare ale temporalului care fac revenirea mandibulei balansează activitatea pterigoidianului extern (care face propulsia), iar fasciculele anterioare ale temporalului balansează activitatea fundei maseterino-pterigoidian intern, sub influența impulselor proprioceptive culese la nivelul periodonțiului. Aceste impulse culese de filetele trigemenului merg la neuronii din ganglionul Gasser și coloana lui Rolando din mezencefal pînă la nucleul masticator, care comandă forța de contracție a mușchilor maseter și pterigoidian intern. Hiperfuncția mușchilor pterigoidieni externi poate transforma procesul de triturare în proces de măcinare, prin mișcările de lateralitate pe care le produce. La omul actual, în special la orășean, pterigoidianul extern este mai puțin solicitat, deoarece prehensiunea alimentelor nu se mai face curent. Se produce atunci o distalizare a mandibulei și o psalidodonție consecutivă. Funcția pterigoidianului extern devine astfel cheia dezvoltării normale a mandibulei; acest mușchi trebuie să fie solicitat în timpul copilăriei prin favorizarea prehensiunii alimentelor și astfel asigurăm dezvoltarea ei normală în lungime și lățime.

Mandibula în mișcările ei este ghidată de planurile înclinate ale suprafețelor ocluzale ale dinților, care definitivează fărîmițarea alimentelor. Axul dinților se orientează în toate mișcările de masticație de-a lungul liniei de tracțiune ale grupului maseter pterigoidian intern, linie de-a lungul căreia se produce de altfel și presiunea pe dinți. Dinții acționează ca un tot unitar și dacă lipsește un element asistăm la mezializări sau distalizări ale dinților, datorită mișcărilor de masticație și datorită noilor planuri înclinate ale suprafețelor dentare.

La sfîrșitul perioadei de ridicare a mandibulei se dezvoltă pe suprafața ocluzală a dinților o serie de forțe care se transmit de-a lungul dinților sub forma unor linii curbe cu convexitate mezială (fig. 63). Pe măsură ce ne apropiem de regiunea frontală, pe aceeași măsură forțele sînt mai înclinate mezial și vestibular. Aceste linii de forță sînt intersectate de linia ocluzală (B). Aceste linii de forță (A) formează cu perpendiculara dusă din punctul

de contact al dinților cu planul ocluzal un unghi ce variază între 12 și 15° pentru incisivi și între 4 și 5° pentru dinții posteriori. Forțele de masticație au tendința de a înclina mezial axele dinților. În ocluzia distalizată se accentuează înclinarea mezială a axelor dinților superiori (prodenția), deoarece mișcarea de propulsie a mandibulei este preponderentă numai la sfîrșitul perioadei de ridicare a mandibulei.

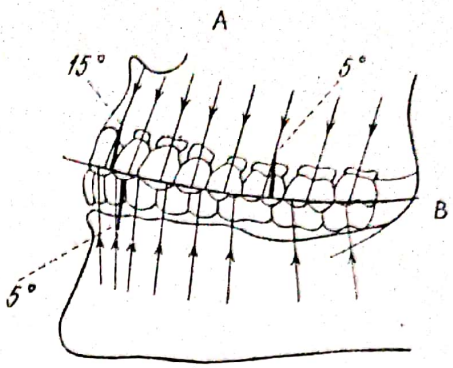

Fig. 63. Direcția de erupție, rapoartele ocluzale, curba ocluzală normală și unghiul variabil pe care îl face axul dinților cu perpendiculara dusă din planul de ocluzie.

Această tendință de mezializare, în special a dinților frontali, determină pe peretele mezial al alveolelor, multiple procese de resorbție și foarte puține zone de apoziție osoasă, în timp ce pe peretele distal al alveolelor apar zone de apoziție osoasă. Mezial sînt forțe de presiune sub formă de microtraumatisme ce dau resorbția osoasă; distal sînt forțe de tracțiune pe ligamentul alveolo-dentar, ce produc apoziție osoasă.

Forțele de masticație ce se dezvoltă pe suprafețele active ale dinților în timpul ridicării mandibulei au rolul de a stabili simetria axului de înclinare a dinților, a menține contactul proximal al dinților, a restructura permanent sistemul traiectorial cranian.

În mod normal, masticația se produce prin coborîrea mandibulei și propulsia ei în primul timp, ridicarea mandibulei în timpul 2 și revenirea ei în vederea triturării în timpul 3.

În acest fel, tendința de mezializare a axului dinților superiori este compensată și frînată de mișcarea de distalizare a mandibulei în timpul masticației. Fibrele anterioare ale temporalului, fasciculele superficiale ale maseterului, pterigoidianului intern și extern au tendința de mezializare a mandibulei în contracția lor. Este necesar deci ca mandibula să fie mai întîi distalizată și apoi ușor mezializată de acești mușchi, pentru ca masticația să fie eficientă. O masticație viguroasă dezvoltă musculatura masticatoare, care are tendința de mezializare a mandibulei, permițînd acesteia să se dezvolte în plan sagital și transversal prin procesul de resorbție și apoziție osoasă. O masticație leneșă duce la hipofuncția masei musculare masticatorii și deci la tulburări în dezvoltarea mandibulei prin lipsa propulsiei ei, tulburări grupate mai ales în disarmoniile alveolare. O masticație leneșă structurează un craniu cu o rezistență slabă prin nedezvoltarea sistemului traiectorial.

În timpul masticației se produc și o serie de forțe în plan transversal. Limba, în mișcările ei de aducere a alimentelor pe suprafața ocluzală a dinților, are tendința de a vestibulariza dinții. Această tendință este contrabalansată lateral de contracția mușchilor buccinator și constrictorul superior al faringelui, ale căror fibre sînt în continuare și interceptate doar de ligamentul pterigo-mandibular. Paralizia buccinatorului (paralizia nervului

facial, determină vestibularizarea premolarilor și molarilor, generînd alte anomalii de poziție ale dinților.

În regiunea anterioară, tendința de vestibularizare a dinților prin mișcările limbii sînt contrabalansate de musculatura buzelor, unde trebuie să reținem ridicătorul buzei superioare, pătratul buzei inferioare, zigomaticii, caninii, pielosul, triunghiularul și orbicularul buzei, care continuă de fapt fibrele buccinatorului, ce se încrucișează la nivelul comisurilor. Deschiderea și închiderea fantei este reglată de acești mușchi, care au tendința de a lingualiza dinții frontali.

Anomalii de poziție ale dinților frontali pot fi deci corectate prin reeducarea grupului muscular lingual și oral, rezultatele fiind cu atît mai bune, cu cît diagnosticul este pus mai precoce.

În concluzie, masticația are un rol deosebit în dezvoltarea mandibulei, în modelarea ei prin propulsia și lateropulsia ei, și în poziționarea dinților. Hipofuncția mușchilor masticatori determină tulburări din grupa disarmoniilor maxilare și alveolare. Masticația mai are rolul de a modela maxilarele, remaniind permanent structura internă a craniului visceral. Hipofuncția mușchilor masticatori favorizează construirea unui craniu visceral redus ca dimensiune și slab în ceea ce privește rezistența lui la factorii traumatici externi.

KANTAROVICZ semnalează modelarea defectuoasă a maxilarelor pe fondul unui rahitism sub acțiunea mușchilor masticatori. Astfel, în sindromul de ocluzie deschisă crește obtuzismul unghiului mandibular prin coborîrea mentonului, datorită cuplului de forțe realizat de mușchii ridicători și coborîtori. Aceste modificări ale mandibulei apar într-un stadiu mai avansat al rahitismului.

3. **Deglutiția** este rezultatul unei serii de reflexe care permit trecerea bolului alimentar din cavitatea bucală în faringe, esofag, pînă în stomac. Deglutiția deci presupune 4 timpi: bucal, faringian, esofagian și cardiac (trecerea bolului prin cardia). Timpii bucal și faringian sînt efectuați de o musculatură striată, inervată de sistemul nervos de relație, o musculatură ce poate fi pusă în funcție prin voință. Timpii esofagian și cardiac sînt efectuați de o musculatură netedă, cu contracție lentă, ce ascultă de sistemul nervos vegetativ. Numai partea superioară a esofagului are cîteva fibre striate, alături de fibrele musculare netede.

Deglutiția este prima funcție a aparatului de import al materiei, care a suferit multe transformări pînă la om. La reptile, tubul digestiv este complet separat de tubul respirator; el începe din cavitatea bucală și se continuă orizontal în direcția corpului. Prada este înghițită în mod lent prin mișcările ondulatorii ale musculaturii circulare a tubului faringian și esofagian; dinții fiind înclinați distal reține prada bine fixată.

Maimuțele inferioare au temporar o poziție bipedă, sprijinindu-se pe pămînt pe dosul mîinilor. Peretele anterior al faringelui suferă o serie de modificări cu această ocazie. Faringele ia o poziție oblică față de cavitatea bucală,

Scanned with OKEN Scanner

iar căile respiratorii intră în relații cu faringele, rămînînd totuși separate de o epiglotă puternică, dezvoltată înapoia vălului palatului. La antropoide, faringele devine și mai oblic, iar epiglota se reduce dimensional.

La om, faringele este vertical, laringele devine un organ cu totul special și coboară în regiunea gîtului, iar epiglota se reduce la un repliu vestigial. Paralel cu această evoluție s-a diferențiat o masă musculară specială pentru susținerea și ridicarea faringelui și laringelui la fiecare înghițitură.

În evoluția ontogenetică deosebim o fază în care faringele nu este complet verticalizat; la copiii sugari există niște șanțuri pe fața posterioară a limbii (valecule), care conduc direct laptele supt spre esofag. În acest fel, copilul la sîn poate înghiți laptele fără a întrerupe respirația și fără a pune în mișcare întregul sistem de închidere-deschidere al supapelor din răspîntia faringiană. O dată cu verticalizarea completă a faringelui și larginelui, după 8—9 luni, respirația este oprită în momentul trecerii bolului alimentar din faringe în esofag.

În stomatologie ne interesează numai timpul bucal al deglutiției, pentru a corecta eventual mișcările porțiunii dorsale a limbii pe arcadele alveolodentare în caz de anomalii. În mod normal, alimentele solide mestecate și însalivate sînt grupate într-un bol alimentar și așezate pe faza dorsală a limbii, care are formă de jgheab. Musculatura mobilizatoare a mandibulei contribuie și ea în această perioadă la mularea bolului alimentar și așezarea lui pe limbă.

Cercetările electromanometrice și radiocinematografice cu amplificatorul de luminiscență au permis studiul deglutiției buco-faringiene și grupele musculare care iau parte.

În *timpul I*, mușchii milohioidieni se contractă ridicînd porțiunea anterioară a limbii spre palat (porțiunea anterioară are o dezvoltare embrionară și inervație diferită de baza limbii). Vîrful limbii e puțin proiectat înainte prin contracția mușchilor geniogloși, iar fața dorsală se deprimă în formă de jgheab. Mușchii limbii mulează apoi fața dorsală pe bolul alimentar și apasă ca un piston pe bolta palatină, exprimînd reflex glandele mucoase din vălul palatului. Secreția mucoidă face mai lunecos bolul, care începe astfel să se deplaseze spre baza limbii, ai cărei mușchi se relaxează, deschizînd calea spre faringe. Pentru ca bolul să nu fie fărîmițat și deplasat lateral, se declanșează *timpul II* al deglutiției în care limba ia forma de jgheab, și este trasă înapoi și în jos de mușchii hiogloși și stilogloși. Bolul alimentar poate aluneca spre faringe, încheind timpul bucal al deglutiției.

În mod normal, vîrful limbii este proiectat la început foarte puțin înainte, pentru ca apoi să preseze dinainte înapoi asupra bolului alimentar, deplasîndu-l înapoi. În aceste cazuri există un echilibru perfect între musculatura buzelor și obrazului și musculatura limbii, poziția normală a axelor dinților fiind rezultatul acestui echilibru. Dacă în timpul bucal vîrful limbii are o mișcare dinapoi înainte, în timp ce corpul limbii apasă pe palat, vîrful limbii apasă asupra grupului frontal dentar, vestibularizîndu-l. Dacă

Scanned with OKEN Scanner

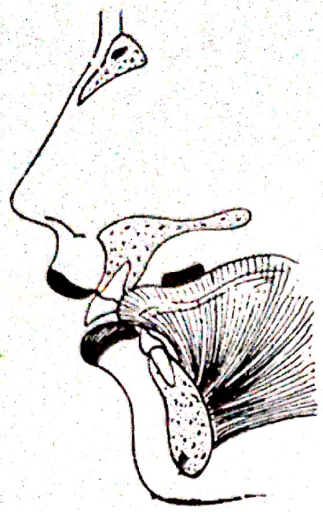

Fig. 64. Interpoziția limbii între dinți în timpul deglutiției.

această proiecție a vîrfului limbii se face înainte de a ridica complet mandibula, limba rămîne între dinți și produce, în plus și o inocluzie frontală (fig. 64).

Întrucît limba se proiectează înainte, ea se subțiază și nu mai apasă asupra dinților laterali, premolari și molari, care rămîn numai sub influența mușchilor jugali. Se produce astfel și o strîmtoare a arcadelor alveolare la nivelul premolarilor și molarilor (endoalveolie superioare), asociate cu o proalveolie sau prodenție.

Deglutiția bucală cu proiectarea vîrfului limbii înainte mai este cunoscută și sub numele de *deglutiție infantilă*, prin analogie cu mișcările pe care le face limba la copil în timpul suptului. De îndată ce alimentația la sîn încetează, este necesară reeducarea deglutiției, cu așezarea vîrfului limbii spre bolta palatină. Numai în acest fel bolta palatină se poate dezvolta normal în lățime, prin stimularea centrelor osteogenetice desmale de la nivelul suturii intermaxilare, numai așa este posibilă bombarea elipsoidală a părților laterale ale arcadelor, permițînd astfel o bună aliniere a premolarilor și molarilor. Contracția mușchilor hiogloși și stilogloși reduc dimensiunea bazei limbii în lățime, astfel încît contracția mușchilor masticatori comprimă arcadele alveolo-dentare în porțiunea posterioară, în special la mandibulă, recurbînd arcada, dîndu-i forma de semielipsă. Deglutiția bucală este dirijată de voință și poate fi deci reeducată.

Timpul II al deglutiției (faringian): bolul alimentar ajunge la nivelul istmului oro-faringian în contact cu zona reflexogenă a lui Vasilief, reprezentată prin mucoasa bazei limbii, a pilierilor posteriori și a peretelui posterior al faringelui. Apare atunci un lanț de reflexe ce nu mai pot fi controlate de voință, reflexe ce conduc bolul alimentar în stomac. În acest timp se lărgește istmul oro-faringian, pentru a face loc de trecere bolului alimentar spre faringe. Se relaxează pentru aceasta mușchii palato-gloși și faringo-palatini, iar pilierii amigdalelor se depărtează ca niște rigole. Hioidul este ridicat și dus înainte, mandibula fiind ridicată complet prin mușchii masticatori. Ridicarea hioidului este realizată de mușchii milchiodieni, geniohiodieni și digastrici. Hioidul trage după el laringele înainte și în sus sub baza limbii, trasă înapoi de cele 2 hățuri laterale (hiogloși și stilogloși). Epiglota atunci presată de baza limbii, închide ca o clapă laringele, pregătind farinxul să conducă bolul alimentar spre esofag. Mușchii vălului palatului se contractă, lueta se apropie de peretele posterior al faringelui, închizînd complet rino-farinxul. Orificiul laringian este închis ca și cel nazal, astfel încît bolul alimentar este purtat spre gura esofagului de o undă peristaltică a constrictorului superior al faringelui, undă ce se produce imediat ce bolul a ajuns în oro-farinx.

În timpul III se produce contracția constrictorului superior al faringelui și astfel bolul alimentar ajunge în esofag. O undă peristaltică a esofagului și cardiei transportă bolul alimentar în stomac.

Scanned with OKEN Scanner

Deglutiția bucală este dirijată de voință. Ea poate fi modificată prin reeducare în vederea unei normale dezvoltări a maxilarelor.

Deglutiția faringiană este reflexă și de îndată ce mușchii faringelui se contractă, apare un alt lanț de reflexe care efectuează deglutiția esofagiană și cardiacă. Impulsele plecate din zona reflexogenă a lui Vasilief sînt transmise prin nervul glosofaringian la nucleul fasciculului solitar și de aici prin celulele coordonale din mezencefal la centrul deglutiției reflexe, situat la nivelul nucleului ambigu (nucleul viscero-motor). Nucleii masticatori (V), hipoglos (XII) și facial (VII) au strînse legături cu centrul bulbar al deglutiției.

În concluzie, deglutiția participă la dezvoltarea și modelarea maxilarelor prin presiunile exercitate de limbă pe bolta palatină și alveole; influențează, de asemenea, erupția și direcția axelor dinților pe arcadele alveolare prin balansarea forțelor de lingualizare ale dinților exercitate de chinga labio-genio-faringiană.

Deglutiția de tip infantil, existentă la sugar, trebuie înlocuită cu deglutiția adultă, caracterizată prin ducerea vîrfului limbii spre bolta palatină. Arcadele alveolo-dentare se pot dezvolta transversal și dinții se pot așeza în poziții armonioase. Persistența deglutiției infantile la adult favorizează interpoziția limbii între dinții frontali, determinînd inocluzia verticală frontală, vestibularizarea și turtirea laterală a arcadelor la nivelul premolarilor și molarilor (endoalveolo-dentie cu proalveolo-dentie superioară).

Dacă deglutiția infantilă se produce în perioada de creștere, erupția dinților se face defectuos. Axul dinților frontali se va înclina mult mezial, accentuînd proalveolia sau prodentia. Dacă deglutiția se produce la adulți, se favorizează declanșarea parodontopatiei. Deglutiția infantilă apare de obicei la copiii cu respirație bucală, la copiii nervoși. Interpoziția limbii se întîlnește, de asemenea, la cei cu mixedem (cretinism, idioție), datorită creșterii volumului limbii.

4. Fonația. Pronunția diverselor vocale sau consoane se face prin mișcări caracteristice ale limbii, buzelor, obrajilor și vălului, care amplifică prin rezonanță și diferențiază articulînd sunetul „fundamental", produs prin vibrarea coardelor vocale inferioare din laringe.

Aerul expirat din pulmon trece prin strîmtoarea laringiană, produsă de contracția mușchilor tiroaritenoizi din coardele vocale, inferioare, care încep să vibreze producînd sunete cu 2 lungimi de undă. Acest sunet fundamental, în 2 octave, este produs prin contracția activă a mușchilor coardelor vocale, sub impulsul nervului recurent. De aici, sunetul este amplificat prin trecerea în diverse cutii de rezonanță, a căror orificii sînt reduse sau mărite prin contracție sau relaxarea mușchilor din jur.

Sunetul trece astfel în vestibul, între coardele inferioare și coardele ventriculare (false coarde vocale). Undele vibratorii își continuă drumul în laringo-farinx, baza limbii și epiglotă, putînd modifica forma și volumul acestei cavități pentru a articula fonemele laringiene (h) sau vocalele de tip „a".

Dacă prima strîmtorare în calea sunetului fundamental este produsă între faringe și luetă cu vălul moale al palatului, se articulează fonemele faringiene (h).

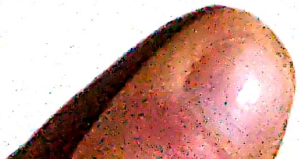

Scanned with OKEN Scanner

Dacă baza limbii este trasă puțin înapoi, se pot pronunța vocalele de tip „U", „iu".

Strîmtorarea în ansamblu a faringelui articulează vocalele de tip „o„.

Prin trecerea sunetului între baza limbii și palatul moale se articulează vocalele de tip „i" și fonemele „ng, nt".

Cînd undele vibratorii trec între fața dorsală a limbii și palatul dur, se produc fonemele linguo-palatale (g, c, k), ci, gi, j, ș).

Sunetul fundamental poate fi întrerupt prin strîmtorarea dintre fața dorsală a limbii și porțiunea anterioară a palatului, articulîndu-se fonemele linguale l, r.

Trecerea undelor între vîrful limbii și dinți modulează fonemele linguodentale (d, t), iar între dinți și buze, fonemele labio-dentale (f,v). În sfîrșit, sunetul fundamental poate fi oprit de închiderea buzelor și deschiderea bruscă a lor, cînd se articulează fonemele bilabiale (b, p). În pronunția tuturor acestor foneme, toate orificiile faringiene sînt închise. Dacă undele sonore trec printr-una din strîmtorile bucale, faringiene sau laringiene, și rămîne deschisă parțial sau total strîmtoarea rinofaringiană, se pot pronunța fonemele nazale (m,n, l) sau toate fonemele se pronunță nazonat (rinolalie) cum este observat în despicăturile palatine.

Un loc aparte îl ocupă pronunția consoanelor „s, z" prin strîmtorarea spațiului dintre vîrful limbii etalate și palatul dur în treimea anterioară. Cînd strîmtorarea este mărită prin lipsa dinților frontali superiori sau prin existența unei anomalii dento-maxilare de genul inocluziilor verticale, fonemele se pronunță șuerat (sigmatism).

În pronunția tuturor acestor foneme participă, alături de mușchii limbii, buzei, luetei, laringelui și faringelui, și mușchii buccinatori, care micșorează volumul cavității bucale, comprimînd undele sonore (compresie).

Întreruperea undelor sonore prin cavitatea bucală este realizată prin presiuni ale limbii pe diverse regiuni ale boltei palatine sau ale porțiunilor palatinale ale dinților frontali superiori, presiuni care se apreciază a fi între 50 g și 200 g/cm². Fonația îndeplinește în acest mod rol de stimulator în dezvoltarea boltei palatine și în vestibularizarea dinților frontali.

Pronunția bilabialelor efectuează mai mult lingualizarea dinților frontali superiori și inferiori.

Pronunția defectuoasă a unor foneme linguo-palatale, linguodentale, labio-dentare sau bilabiale, pentru a imita colegii sau părinții cu vorbire defectuoasă, se poate înscrie ca obicei vicios de fonație, care determină în timp anomalii dento-maxilare.

Majoritatea anomaliilor dento-maxilare se însoțesc de o dicțiune defectuoasă, pentru care părinții vin cu copiii la consultație. În aceste cazuri trebuie mai întîi analizată integritatea elementelor aparatului dento-maxilar, mobilitatea mușchilor limbii, buzelor, luetei și gradul de dezvoltare psihică.

Corectarea anomaliilor dento-maxilare prin reeducare fonetică grăbește procesul de vindecare și menține rezultatul obținut.

Corectarea dicțiunii la copii în perioada de creștere previne producerea unor anomali dento-maxilare, de genul inocluziei verticale, proalveolodentiei și endalveoliei superioare.

Scanned with OKEN Scanner

CAPITOLUL IX

EXAMENUL CLINIC ȘI COMPLIMENTAR ÎN STOMATOLOGIA INFANTILĂ

Orice acțiune terapeutică la un copil cu afecțiune stomatologică trebuie precedată de analiza atentă a tuturor simptomelor pe care le prezintă micuțul pacient, sintetizîndu-se într-un diagnostic anatomo-clinic, topografic și etiologic.

Etapele terapeutice sînt în continuare înregistrate pentru a urmări reactivitatea organismului, manifestate prin ameliorarea sau agravarea simptomelor.

Toate aceste date sînt înregistrate într-o *fișă stomatologică*, care rămîne o oglindă fidelă a evoluției bolii la un copil și o metodă utilă de control a activității unui medic stomatolog pediatru.

Principii generale. În completarea unei fișe stomatologice se ține seama de 3 elemente: aspectul clinic, sediul leziunilor și diagnosticul etiologic.

În aspectul clinic se precizează îmbolnăvirile la copii privind: leziunile dentare (carii, hipoplazii); anomaliile dento-maxilare și leziunile părților moi (mucoasa bucală, parodonțiu).

Sediul leziunilor trebuie de asemenea precizat, pentru a cunoaște cărei porțiuni din regiunea dento-maxilară ne adresăm în terapia noastră.

Diagnosticul etiologic stabilește cauza acestor afecțiuni, pentru a putea institui un tratament cauzal ori de cîte ori este posibil.

Terapia verifică diagnosticul. Medicul stomatolog pediatru are datoria de a urmări dezvoltarea normală a copilului, pînă la adolescență, tratînd bolile accidentale; pe de altă parte, el dirijează dezvoltarea armonioasă a maxilarelor și dinților, în vederea realizării unor bune funcții de masticație, fonație, deglutiție, respirație și mimică. Alimentația, bolile infecto-contagioase suferite, bolile stomatologice se înscriu într-o fișă specială, fișa clinică de stomatologie infantilă, care este formată din trei părți și anume:

partea generală;

examenul clinic propriu-zis și examenele complimentare;

tratamentul efectuat și evoluția afecțiunii la controalele active ale copilului.

1. EXAMINAREA COPILULUI

Un adult se prezintă de obicei singur la medic, fie pentru a i se calma durerea, fie pentru a i se trata afecțiunea de care suferă. Copilul este prea puțin conștient de afecțiunile lui stomatologice, preocupările sale fiind

diferite, în raport cu vîrsta și cu dezvoltarea psihică. Copilul trebuie cîștigat pentru efectuarea tratamentului dentar, pentru a veni la medicul curant cu încredere. Tratamentele efectuate de medic trebuie să fie cît mai puțin dureroase pentru copil. Frica provocată de medicul stomatolog persistă în amintirea bolnavului pînă la adînci bătrînețe.

Examenul clinic la copil trebuie diferențiat deci în raport cu vîrsta și dezvoltarea psihică.

De la naștere pînă la 6 luni, copilul se examinează în brațele mamei într-o cameră încălzită. Foamea, frigul, zgomotul și durerea sînt elemente care-l neliniștesc, manifestîndu-și aceste nemulțumiri prin plîns. Schimbarea poziției capului sau a corpului prin dezbrăcare sau îmbrăcare neliniștesc, de asemenea, copilul. Examenul clinic la această vîrstă trebuie efectuat în poziția obișnuită în brațele mamei, iar dacă este nevoie să i se dea o anumită poziție, este necesar să i se distragă atenția cu jucării, prin mișcări vii sau sunete plăcute.

Între 6 luni și 2 ani și jumătate, dinții de lapte se aliniază pe maxilare, la fiecare 6 luni apărînd alt grup de dinți. Copilul în această fază preferă să se joace singur, de aceea sosirea unei persoane străine îi provoacă teamă, mînie, mai ales dacă are și vreo durere în cavitatea bucală. Medicul stomatolog, în aceste cazuri, poate oferi copilului o jucărie, cît de neînsemnată, să-i arate zgomotele pe care le face prin ciocnirea diverselor obiecte și apoi să treacă la examinarea altor copii veniți în cabinet. În acest fel, copilul venit prima oară la medic capătă încredere în medicul stomatolog și începe „în joacă" să deschidă gura. În prima ședință nu este bine să se facă vreun tratament care produce durere. Tratamentele dentare trebuie să înceapă progresiv și să înceteze de îndată ce a apărut durerea și neliniștea copilului.

În această perioadă, medicul stomatolog veghează asupra modului în care se face masticația, deglutiția și să intervină prin reeducare funcțională și efectuarea lor corectă. Acum este faza în care se deprinde majoritatea obiceiurilor vicioase (sugerea degetului, menținerea capului în hiperextensie sau hiperflexie în timpul somnului etc.). Îndepărtarea acestor obiceiuri este esențială în profilaxia și prevenirea anomaliilor dento-maxilare, de aceea colaborarea cu părinții în această perioadă este absolut necesară.

Între 2 ani și jumătate și 6 ani, copilul devine semiindependent, își caută prieteni de joc cărora vrea să le comunice, prin vorbire mai ales, succesele lui sau ale părinților. Se dezvoltă acum atenția voluntară și amorul propriu. Copilul începe să aibă încredere în oamenii din jur „care nu-i fac rău", nu-i provoacă dureri și îi stimulează amorul propriu. După ce medicul stomatolog și-a căpătat încrederea copilului, poate trece la tratamentul afecțiunilor stomatologice în mod progresiv, fără a-i produce dureri. În această perioadă, se va veghea asupra unei articulări a cuvintelor cît mai corect, se va analiza echilibrul dintre musculatura labio-jugală și linguală în timpul fonației. Mișcările greșite ale limbii sau buzelor în timpul pronunției anumitor cuvinte constituie un viciu de vorbire, care constribuie la dezvoltarea nearmonioasă a maxilarelor și dinților, ce poate duce la instaurarea

unor anomalii dento-maxilare. Tot în această fază se instalează preferințele alimentare cu rol atît de important în profilaxia sau apariția cariei, parodontozei și a anomaliilor dento-maxilare.

În perioada școlară (6—14 ani) copilul își dezvoltă mai mult atenția voluntară, începe să învețe să scrie, să-și recruteze prietenii la jocurile organizate, în sport sau în manifestările culturale. Acum se formează reflexele condiționate în ceea ce privește igiena corporală sau bucală, acum se pot dirija copiii ca să înceapă singuri să se îngrijească de sănătatea lor. Reflexele condiționate se formează repede în perioada școlară, dar tot așa de repede se și șterg, de aceea medicul stomatolog, în colaborare cu părinții și dirigintele, trebuie să vegheze și să controleze cu multă perseverență igiena bucală, alimentația și îngrijirea periodică a dinților.

De obicei, copiii zburdalnici, lăudăroși devin foarte fricoși pe scaunul dentar. Stimularea amorului propriu la aceștia, în fața colegilor de clasă, constituie mijlocul cel mai eficace în cîștigarea lor la tratament. Neglijarea lui în colțul cabinetului și preocuparea de un alt copil „cuminte" are un efect deosebit asupra amorului propriu și-l determină să-și „ia inima în dinți" și să accepte tratamentul dentar. Dacă asemenea copii vin la clinică de mînă cu părinții, este bine să-i izolăm mai întîi de mediul familial, și numai după aceea să se înceapă tratamentul dentar.

În cazuri cu totul excepționale, cînd urgența afecțiunii o cere pentru tratamentul de urgență necesar, trebuie să se efectueze anestezia generală.

După vîrsta de 14 ani, adică după pubertate, copiii devin mai hotărîți, mai energici, încep să se preocupe de înfățișarea lor. În această perioadă, copilul singur solicită de multe ori sprijinul medicului, astfel încît acestuia nu-i rămîne decît să lucreze atent pentru a produce cît mai puține dureri. Uneori, chiar și la această vîrstă, copiii evită să-și facă tratamente dentare, necesitînd consultații și tratamente programate.

Obținerea încrederii copilului rămîne preocuparea centrală a fiecărui medic stomatolog pediatru și pentru a ajunge aici trebuie să cunoască dezvoltarea psihică a copilului în raport cu vîrsta.

2. COMPLETAREA FIȘEI CLINICE DE STOMATOLOGIE INFANTILĂ

a. În **partea generală** a fișei se înscrie:

Localitatea, numele, numărul policlinicii sau școlii în cadrul căreia s-a completat fișa. Pentru păstrarea evidenței fișelor este necesar ca fiecare fișă să aibă un număr de ordine, ce se poate găsi ușor în registrul repertoar; de asemenea trebuie să fie înscris numărul de ordine al modelelor în gips.

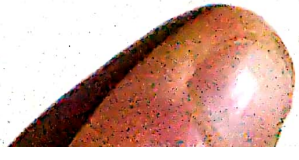

Numele și prenumele bolnavului, vîrsta, data și locul nașterii, precum și adresa din localitate, numărul de telefon sînt absolut necesare pentru a putea urmări evoluția bolii la un copil prin controale dirijate (dispensarizare).

Examenul clinic propriu-zis se face prin completarea datelor privind anamneza, antecedentele personale și familiare (ereditare, istoricul bolii) și prin efectuarea unui examen obiectiv general și local.

b. În cadrul **antecedentelor eredocolaterale** ne interesăm, în primul rînd, de factorii generali, genetici, neuroendocrini și de mediu, care ar fi putut influența dezvoltarea maxilarelor, a dinților și a părților moi.

Unele boli dento-maxilo-faciale au, din punct de vedere genetic, un caracter dominant (prognația inferioară cu progenie), altele au caracter recesiv (malformațiunile congenitale ale feței), altele dirijează cantitatea sau ritmul de creștere al maxilarelor, determinînd caracteristici specifice rasei (protrusia bimaxilară la negri și indieni), supragnațiile sau infragnațiile alveolare, ce determină ocluzia adîncă sau deschisă la familii întregi. Cantitatea de creștere la nivelul centrelor adamantinogene determină forma și dimensiunea dinților.

Precizarea acestor aspecte ereditare, prin completarea arborelui genealogic, este absolut necesară, pentru a putea efectua un tratament compensator în creșterea copilului. Trebuie apoi să fie analizate bolile avute de mamă în timpul gestației (viroze, rubeolă în special); toxicoze ca: alcoolismul, tabagismul, TBC, lues etc.). Trebuie cunoscute avitaminozele, care au o valoare deosebită în dezvoltarea maxilarelor și în determinarea structurii dinților.

c. În **antecedentele personale** trebuie cunoscut felul în care a decurs nașterea (eutocică sau distocică). Nașterea cu aplicare de forceps pe masivul facial determină uneori tulburări metabolice prin ischemia la nivelul mugurilor dentari de lapte, determinînd hipoplazii caracteristice la nivelul treimii gingivale a incisivilor centrali.

În continuare se trec în revistă toți factorii cu valoare în dezvoltarea maxilarelor și dinților: alimentația naturală, artificială sau mixtă, tulburările de dietă sau nutriție avute, în special în primele 10 luni după naștere, eventuale crize de hipocalcemie (contracturi tetaniforme), care au valoare deosebită în determinarea structurii dinților; bolile infecto-contagioase își lasă, de asemenea, amprenta în structura dinților; formele incipiente de rahitism, hepatită, disendocriniile, paraziții intestinali, vegetațiile adenoide, amigdalitele repetate reprezintă alți factori patogeni cu valoare în dezvoltarea maxilarelor și a dinților în primii ani după naștere. Obiceiurile vicioase reprezentate prin respirația orală sau mixtă, interpozițiile între arcade cu sau fără sugere (fig. 65) (deget, porțiuni de mînă, buza superioară sau inferioară, creionul sau alte obiecte), precum și atitudinile posturale

Scanned with OKEN Scanner

Fig. 65. Sugerea policelui și deformația consecutivă a procesului alveolar superior.

Fig. 66. Poziție vicioasă: pumn-bărbie (după IZARD).

vicioase (stă cu pumnul sub menton) (fig. 66) sau atitudinile în timpul somnului (hiperextensia sau hiperflexia capului), deglutiția „de tip infantil", masticația leneșă, fonația defectuoasă în articularea fonemelor dentale sau linguale trebuie să fie înscrise în antecedentele personale datorită valorii deosebite în dezvoltarea direcțională a arcadelor și în modul de implantare a dinților.

d. **Istoricul bolii** trebuie să cuprindă data apariției bolii, manifestată printr-unul din semnele mai importante, tratamentul efectuat și rezultatele terapeutice obținute pînă la data examenului nostru clinic.

3. EXAMENUL CLINIC

Examenul clinic are în vedere dezvoltarea generală a copilului în raport cu vîrsta, cu sexul, cu tipul constituțional. Înălțimea corpului, înălțimea șezînd, greutatea corpului sînt măsurătorile elementare absolut necesare în cunoașterea dezvoltării copilului. Prin completarea acestor date cu mediile acestor valori din țara noastră se apreciază dezvoltarea somatică a copiilor examinați cu termenii de hipersom, normosom sau hiposom. Pentru a putea completa corect o fișă clinică este necesară cunoașterea unor tehnici pe care le prezentăm în acest capitol.

Extremitatea cefalică se examinează în norma frontală (de față) și norma laterală (de profil), norme în care se practică de altfel și fotografia.

a. La **examinarea în norma frontală** (de față) a figurii trebuie să fie analizate simetria feței și proporția dintre cele trei etaje ale figurii.

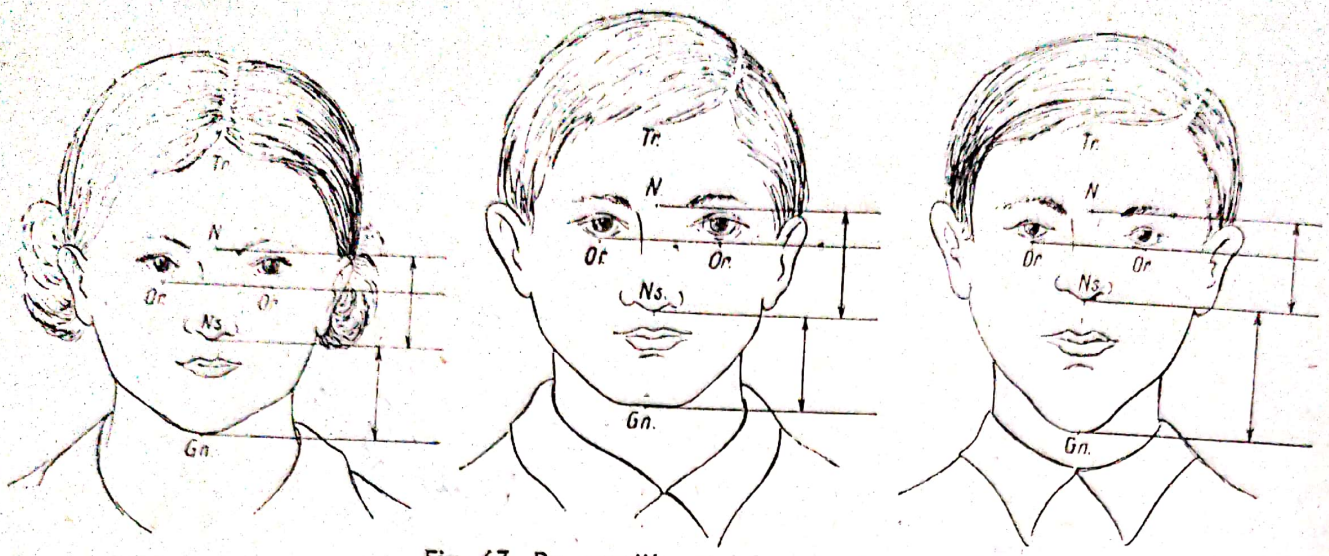

Fig. 67. Proporțiile etajelor feței la copil:
a. — normal; b. — etaj inferior mai mic; c. — etaj inferior mai mare (după IZARD).

La adult, etajul frontal (superior, trichion-nasion + 1 cm — Tr. — N.[1] este egal cu cel nazal (mijlociu, nasion-naso-spinalis + 1 cm N. — Ns.[2], este egal cu cel mandibular (inferior-naso-spinalis-gnation Ns. — Gn.[3]. Cu cît copilul crește, cu atît etajul frontal este mai mic în raport cu celelalte etaje (fig. 67).

b. La **examinarea în norma laterală** (de profil) a figurii analizăm linia de înscriere a profilului de la nasion la pogonion[4], făcînd abstracție de linia nasului; linia de profil poate fi dreaptă (normală), convexă sau concavă (anormale). Examenul fotografic mai detaliat va aduce elemente noi în precizarea diagnosticului anomaliei dento-maxilare.

Se examinează în continuare grosimea buzelor, închiderea fantelor labiale, raportul buzei superioare și inferioare cu marginile incizale ale dinților frontali. Buzele pot fi groase, medii sau subțiri. Porțiunea dermică poate fi înaltă, medie sau scurtă. Fanta labială poate fi închisă virtual sau deschisă, în care caz, în repaus, fața vestibulară a incisivilor superiori este vizibilă în mod dizgrațios.

---

[1] Trichionul (Tr.) este un punct situat la intersecția liniei mediane cu dreapta ce trece la limita dintre pielea glabră și cea acoperită cu păr.

[2] Nasionul (N.) este situat la intersecția liniei mediane cu o linie ce trece prin prima adîncitură de la rădăcina nasului. La 1 cm deasupra la adult se află ophryon, un punct situat la 1 cm deasupra nasionului, la intersecția liniei mediane cu tangenta la arcadele sprîncenoase (marginea superioară a arcadelor orbitare).

[3] Naso-spinalis (Ns.) este un punct situat la intersecția liniei mediane cu o linie transversală ce trece prin pragul narinar.
Gnation (Gn.) este un punct situat la intersecția liniei mediane cu o linie transversală tangentă la marginea inferioară a mandibulei.

[4] Pogonion (pg.) este un punct situat la intersecția liniei mediane cu o dreaptă tangentă la zona cea mai anterioară situată pe menton.

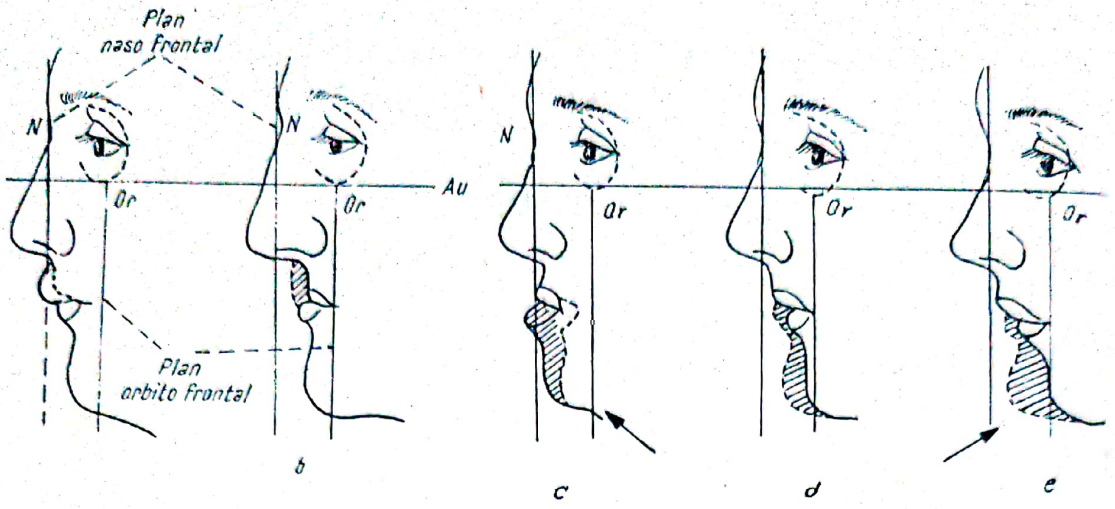

Fig. 68. Procheilie:
a. — procheilie superioară; *b.* — petrocheilie superioară; *c.* — procheilie inferioară; *d.* — retrocheilie inferioară incipientă; *e.* — retrocheilie inferioară gravă (după IZARD).

Raportul dintre buze poate fi normal — tuberculul buzei superioare se află înaintea celui inferior cu 2—3 mm, sau poate fi inversat, buza inferioară depășește anterior pe cea superioară (procheilie inferioară), sau buza superioară depășește cu mai mult de 3 mm buza inferioară (procheilie superioară) (fig. 68).

c. **Articulația temporo-mandibulară** trebuie să fie analizată cu atenție în diferitele anomalii dento-maxilare. Deschiderea gurii poate fi normală, în cazul cînd distanța între marginile incizale ale dinților frontali este cel puțin 3 cm sau poate fi limitată sau complet blocată, cînd această distanță se reduce pînă la cîțiva milimetri.

Excursia mentonului sau a liniei interincisive în mișcarea de deschidere completă a gurii poate fi în arc (situație normală), sau sacadată, în baionetă, exprimînd o disfuncție a articulației temporo-mandibulare; într-o fază mai avansată, la nivelul articulației temporo-mandibulare se pot percepe crepitații sau cracmente, care exprimă existența unei artroze. Mentonul poate face și o mișcare de lateralitate în deschiderea maximă a gurii, exprimînd leziuni ce limitează mișcarea în una din cele două articulații temporo-mandibulare. *Excursia condilului mandibular* în timpul deschiderii gurii trebuie să fie examinată pentru a percepe eventual crepitațiile sau cracmentele articulare în caz de artrite, artroze sau pentru a urmări eventuale limitări în această excursie (anchiloză), sau pentru a depista sensibilitatea dureroasă a acestei zone (disfuncție a articulației temporo-mandibulare).

d. **Ganglionii perimaxilari,** submaxilari și jugulo-carotidieni (retrodigastrici) trebuie palpați sistematic. În leziunile mucoasei bucale sau ai dinților frontali la copii se constată, de obicei, adenite submentoniere; în leziunile inflamatorii ce depășesc apexul dinților întîlnim adenite submaxilare; în leziunile inflamatorii ale mucoasei faringiene sau amigdaliene există adenite retrodigastrice.

4. EXAMENUL FUNCȚIONAL AL EXTREMITĂȚII CEFALICE

a. **Tonusul muscular** și desfășurarea funcțiilor vitale esențiale trebuie, rînd pe rînd, să fie examinate pentru a urmări echilibrul dintre forțele musculaturii labio-jugale și forțele musculaturii linguale, care activează asupra dinților și arcadelor alveolare. De echilibrul acestor forțe depinde modul de așezare a dinților pe arcade și creșterea direcțională a arcadelor alveolare.

Tonusul muscular al buzelor se poate aprecia după ușurința cu care comisurile se lasă depărtate de indexul și policele examinatorului. Accentuarea șanțului labio-mentonier indică o hipertonie a buzei inferioare. Reducerea perimetrului arcadelor alveolare și înghesuirea dinților este frecventă în hipertonia labio-jugală.

Proalveolia și prodenția superioară se asociază cu o hipotonie a buzei superioare. *Forța de contracție a mușchilor ridicători ai mandibulei* este apreciată clinic după procedeul NETTER, în modul următor: copilul este îndemnat să închidă gura în timp ce examinatorul se opune acestei închideri. Dacă reușește totuși să închidă gura, înseamnă că forța de contracție a mușchilor închizători este mare (hipertonia mușchilor ridicături ai mandibulei). Dacă închiderea gurii se poate face numai dacă nu ne opunem, apreciem un tonus normal. Dacă un copil nu poate închide complet gura (copii emaciați, cu paralizii nervoase), avem de-a face cu o hipotonie a acestor mușchi. La fel se analizează *tonusul mușchilor coborîtori ai mandibulei*. Pentru *examinarea mușchilor propulsori* ai mandibulei (pterigoidieni externi) se va așeza copilul în decubit dorsal; se recomandă apoi să se facă mișcări de laterodeviație; dacă reușește să facă această mișcare, chiar dacă ne opunem mișcării, spunem că este o hipertonie a pterigoidianului extern respectiv; dacă reușește numai dacă nu ne opunem, avem un tonus normal; dacă nu reușește de loc această mișcare de lateralitate, vorbim de o hipotonie a pterigoidienilor externi de partea dreaptă sau stîngă.

Pentru a evalua *forța de contracție a fasciculului intern al orbicularului buzelor*, se depărtează cu 2 degete comisura labială a copilului (fig. 69).

Dacă acel copil reușește să închidă fanta labială, cu toată forța pe care o opune examinatorul, este vorba de hipertonie a orbicularului intern. Dacă reușește, cînd nu ne mai opunem decît foarte puțin, avem un tonus normal. Dacă nu reușește să-și închidă fanta labială, vorbim de o hipotonie. Pentru evaluarea *forței de contracție a fasciculului extern al mușchiului orbicular* se recomandă copilului să-și umfle obrajii (fig. 70). Examinatorul apasă încet și progresiv pe aceste zone umflate. Dacă aerul rămîne în cavitatea bucală cu toată presiunea exercitată de examinator, vorbim de o hipertonie a orbicularului extern. Dacă copilul scapă aerul din cavitatea bucală la cea mai mică apăsare, spunem că este un tonus normal. Cînd copilul nu reușește să-și umfle obrajii, avem de-a face cu o hipotonie a fasciculului extern al orbicularului buzelor. Cînd forța de construcție a orbicularilor este prea mare (hipertonie), se reduce perimetrul arcadelor alveolare

Scanned with OKEN Scanner

Fig. 69. Aprecierea tonusului orbicularului buzelor.

Fig. 70. Aprecierea tonusului fasciculului extern al orbicularului buzelor.

și apare înghesuirea dinților frontali și mezializarea axelor lor. În atrofia acestor mușchi (respirația bucală) se observă prodenția sau proalveolia, datorită acțiunii predominante a mușchilor limbii.

Forța de contracție a buccinatorilor este apreciată pensînd obrajii cu degetele (fig. 71). Cerem copilului să-și sugă obrajii. Dacă reușește, spunem că există o hipertonie, dacă reușește cînd nu mai pensăm obrajii, avem un tonus normal. Dacă nu reușește să-și sugă obrajii de loc, avemo hipotonie a buccinatorilor.

Forța mușchilor limbii se apreciază analizînd mișcările limbii. Se recomandă copilului să ridice vîrful limbii spre nas (fig. 72). Dacă reușește cu toată opoziția examinatorului, spunem că este o hipertonie a mușchilor limbii; cînd reușește numai dacă nu ne opunem acestei mișcări, avem un tonus normal; dacă nu poate face mișcarea, avem o hipotonie linguală.

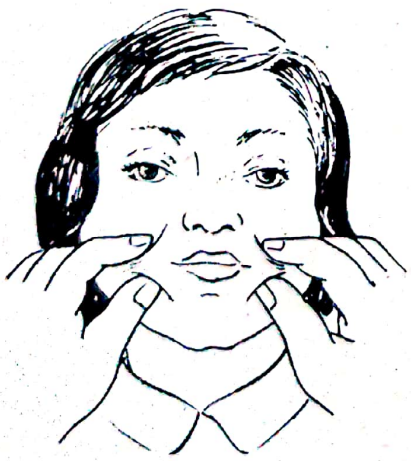

Fig. 71. Aprecierea tonusului buccinatorului.

Fig. 72. Examenul mișcării de ridicare a limbii.

Fig. 73. Examenul mișcării de propulsie a limbii.

Fig. 74. Examenul mișcării de lateralitate a limbii.

Forța de propulsie sau de lateralitate sînt apreciate în același mod, recomandînd copilului să împingă cu limba degetele examinatorului, așezate înaintea buzelor sau lateral (fig. 73 și 74).

b. **Respirația orală** este una din cele mai importante defecțiuni funcționale, cu rol în dezvoltarea cantitativă și direcțională a maxilarelor. Un copil cu respirația orală doarme cu gura deschisă, buzele sînt uscate, fisurate, obosește la efort, de obicei are carii vestibulare la incisivii centrali superiori. La examenul clinic se constată un tonus narinar scăzut. Cu o oglindă se examinează aria de aburire la nivelul narinelor, exprimînd cantitatea de aer expulzat prin nas în timpul respirației. Cînd aceste arii de aburire sînt asimetrice, se presupune o respirație nazală redusă pe narina ce aburește mai puțin oglinda. Un examen O.R.L. la acești copii este absolut necesar, pentru a depista eventualele vegetații adenoide sau amigdalite cronice.

c. **Masticația** trebuie examinată sub raportul timpului folosit de copii pentru a fărîmița alimentele. Masticația grăbită, normală sau leneșă exprimă în același timp forța de contracție a musculaturii de masticație și gradul de autocurățire a dinților.

Se examinează în continuare ce anume mișcări masticatorii sînt limitate sau exagerate și cum se succed mișcările mandibulei în timpul masticației. Dintre acestea, propulsia și revenirea mandibulei sînt cele mai importante. Un bolnav cu retrognație inferioară are o propulsie limitată, în timp ce un bolnav cu prognație mandibulară are o propulsie exagerată.

d. **Cercetarea deglutiției** se face la început exobucal, prin palparea regiunii submentoniere, pentru a urmări contracția milohiodianului. Se analizează, de asemenea, dacă se asociază cu o contracție suplimentară (grimasă) a buzelor și obrajilor. Ea examinează apoi deglutiția endobucală, depărtînd ușor buzele cu două degete. Se analizează mai întîi dacă arcadele dentare vin în contact complet în momentul deglutiției; dacă rămîne un spa-

Scanned with OKEN Scanner

țiu de inocluzie, trebuie urmărită interpoziția limbii în regiunea frontală sau laterală.

e. În **analiza fonației** ne interesează, în special, pronunțarea fonemelor labiale, dentale și siflante, care pun în funcțiune musculatura labială și linguală cu rol atît de important în menținerea orînduirii dinților pe arcadă. Pronunțarea fonemelor labiale (m, p), dentale (d, l, t) sau siflante (s, ș, j, ci, gi, ț) pun în mișcare limba, buzele și obrajii, care exercită presiuni diferite în plan orizontal asupra grupului dinților frontali, producîndu-le devieri. Rinolalia și sigmatismul sînt defecțiunile fonetice cele mai frecvente, ce produc sau agravează diverse anomalii dento-maxilare.

Musculatura mimicii este examinată în timpul discuțiilor cu copilul, pentru a vedea mobilitatea musculaturii feței.

f. **Obiceiurile vicioase.** *Sugerea policelui* sau a dosului mîinii, sau a două degete, determină anomalii dento-maxilare caracteristice. *Sugerea creionului* sau a gumei de cauciuc are același efect nefavorabil, acționînd ca adevărate planuri înclinate. *Sugerea buzei inferioare* și, mai rar, a celei superioare, roaderea unghiilor, mușcarea limbii sau a buzei sînt alte obiceiuri ce determină variate anomalii dento-maxilare, prin modificarea echilibrului muscular linguo-labio-jugal și prin acționarea directă de către obiectul interpus asupra poziției dinților. Toate acestea se depistează direct sau prin intermediul părinților.

Atitudinile vicioase posturale sau în timpul somnului au, de asemenea, valoare în depistarea cauzelor anomaliilor. Cînd copilul își reazemă obrazul pe mînă sau pe antebraț sau cînd doarme cu pumnul în regiunea jugă, se poate produce o deplasare a mandibulei în partea opusă, o lingualizare a dinților laterali. Obiceiul de a dormi cu capul în hiperextensie, cu perna la ceafă, favorizează retragerea mandibulei și instalarea unei retrognații mandibulare, iar cel de a dormi cu capul în hiperflexie, cu perna înaltă, produce dimpotrivă o avansare a mandibulei și instalarea unei prognații inferioare.

5. EXAMENUL ENDOBUCAL

Examenul endobucal se face prin inspecția vestibulului, a boltei palatine, a planșeului bucal și a arcadelor alveolo-dentare.

a. **Examenul dentar.** Leziunile dentare (carii, hipoplazii) și eventualele obturații, coroane sau punți metalice, numărul dinților erupți, precum și poziția anormală a dinților sînt consemnate prin semnele convenționale adoptate de clinica noastră.

Mult discutata terminologie a desemnării dinților a fost recent modificată în cadrul celei de-a 58-a sesiuni a Federației Dentare Internaționale, care a avut loc la București în septembrie 1970.

Orice dinte este desemnat prin 2 cifre arabe, după cum urmează:

— Dinții superiori permanenți din hemiarcada dreaptă sînt desemnați prin cifrele 11 pînă la 18, după cum este vorba de incisivi, canini, premo-

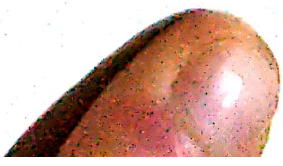

Scanned with OKEN Scanner

lari sau molari. Incisivul central superior drept este consemnat prin cifra 11, iar molarul de minte superior drept prin cifra 18. Dinții permanenți superiori din hemiarcada stîngă sînt desemnați prin cifrele 21 la 28; dinții permanenți inferiori din hemiarcada stîngă sînt consemnate prin cifrele 31 la 38, iar cei inferiori de partea dreaptă prin cifrele 41 la 48.

— Dinții temporari sînt desemnați tot prin cifre arabe, și anume: Dinții temporari superiori din hemiarcada dreaptă sînt consemnați prin cifrele 51 la 55, cei din stînga superior prin cifrele 61 la 65, iar cei inferiori prin cifrele 71 — 75 (stînga) sau 81 — 85 (dreapta).

Prima cifră din acest sistem binar este deci semnificativă, ea desemnînd hemiarcadele superioare sau inferioare, din partea dreaptă sau stîngă; se începe cu cifra 1 la arcada superioară, dreaptă și se continuă în sensul acelor de ceasornic pînă la hemiarcada temporară inferioară de partea dreaptă, desemnată prin cifra 8. A doua cifră de la 1 — 8 pentru dinții permanenți sau de la 1 — 5 pentru temporari respectă vechea terminologie desemnînd incisivii, caninii, premolarii sau molarii. Dinții temporari nu mai sînt desemnați prin cifre romane, ci tot prin cifre arabe. Acest nou sistem simplifică foarte mult desemnarea dinților și dă posibilitatea de a prelucra statistic datele clinice consemnate în fișa stomatologică (KAISER-NIELSEN)

Notarea cu două cifre a dinților:

Dentația permanentă

dreapta superioară	*stînga superioară*
18 17 16 15 14 13 12 11	21 22 23 24 25 26 27 28
48 47 46 45 44 43 42 41	31 32 33 34 35 36 37 38
dreapta inferioară	*stînga inferioară*

Dentația temporară

dreapta superioară	*stînga superioară*
55 54 53 52 51	61 62 63 64 65
85 84 83 82 81	71 72 73 74 75

Planul postlacteal este reprezentat prin poziția fețelor distale ale molarilor 2 de lapte și se cercetează între 2 1/2 pînă la 6 ani. Planurile postlacteale drepte sau în treaptă mezializată sînt considerate normale și presupune că se va realiza o angrenare normală a molarilor de 6 ani (fig.75). Planul postlacteal în treaptă distalizată constituie un semnal de alarmă al retrognațiilor inferioare și al ocluziei distalizate.

Lipsa de uzură a dinților de lapte și, în special, a caninilor de lapte, trebuie să fie consemnată pentru a depista o ocluzie blocată, cauza frecventă a anomaliilor de tipul retrognațiilor inferioare funcționale.

Tuberculii dentari (CARABELLI, BOLK, ZUCKERKANDL) au mai mult o valoare genetică.

Inserția frenului labial, înaltă, medie sau joasă, este consemnată ca una din cauzele diastemei (tabelul nr.3).

b. **Igiena bucală** trebuie să fie menționată pentru a aprecia factorii favorizanți în producerea cariilor și a lua măsuri terapeutice adecvate. Prezența de depozite moi pe dinți, tartrul, halena fetidă sînt semnele

clinice ale unei igiene defectuoase. Colorația dinților badijonați cu soluție iodată sau fuxină (testul cu fuxină sau soluție iodată) sînt alte metode în aprecierea acestei igiene defectuoase.

După acest examen dentar se trece la *aprecierea vîrstei dentare* după numărul și grupul dinților erupți. În general, vîrsta dentară este concordantă cu dezvoltarea somatică generală, care se apreciază după gradul de osificare al oaselor carpiene (radiografia pumnului). Nu întotdeauna însă este concordantă cu vîrsta cronologică. În aceste cazuri întîrzierea în erupția dentară poate constitui un semn al unei hipotiroidii sau a unui nanism hipofizar.

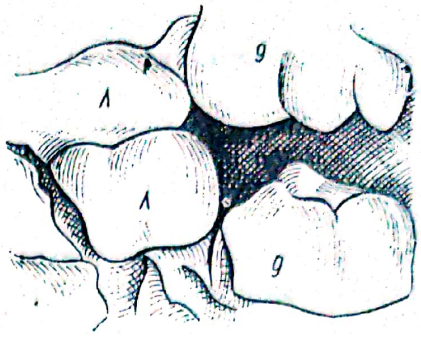

Fig. 75. Plan postlacteal în treaptă mezializată, favorabil pentru realizarea raportului neutral între molarii de 6 ani (după HÄUPL).

Se apreciază apoi *indicele de carie* (CAO) pentru dinții permanenți sau CO, pentru dinții de lapte la maxilarul superior și inferior. La dinții de lapte nu se iau în considerare dinții absenți. Pe baza acestui indice se calculează, în colectivitatea de copii dispensarizați:

$$\textit{Indicele de frecvență al cariei} = \frac{\textit{numărul copiilor cu carii, dinți absenți, obturații (CAO)} -}{\text{numărul copiilor cercetați}} \times 100$$

$$\textit{Indicele de intensitate maladie} = \frac{\textit{numărul dinților cariați, absenți și obturați (CAO)}}{\text{numărul dinților cercetați}}$$

$$\textit{Indicele de intensitate pe copil} = \frac{\textit{numărul dinților cariați, absenți, obturați (CAO)}}{\text{numărul copiilor cercetați}} \times 100$$

Pe baza acestor indici se iau măsurile profilactico-curative în caria dentară și se apreciază valoarea metodelor aplicate în lupta împotriva cariei. Reducerea extracțiilor dentare și a noilor carii apărute după cel puțin 6 luni reprezintă măsuri profilactico-curative eficiente în lupta împotriva cariei dentare. Este necesar, de asemenea, să se aprecieze procentul de carii aproximale în raport cu cele ocluzale și cervicale atît la maxilarul superior cît și la cel inferior.

În continuare va trebui stabilit *diagnosticul clinic, topografic și eventual etiologic*. Exemplu: carii multiple ocluzale la premolarii și molarii superiori prin igiena bucală defectuoasă probabilă. Indicațiile terapeutice vor viza aici nu numai leziunile carioase (obturații, extracții), dar și indicații profilactice privind igiena bucală.

c. **Examenul parodonțiului**. Existența unei reacții inflamatorii reprezentată prin tumefacție și hiperemie, la care se poate adăuga sîngerarea spontană sau provocată a papilei interdentare, a porțiunii marginale sau chiar

a porțiunii adezive (profunde) a parodonțiului, sînt semnele clinice clasice pe baza cărora se poate face diagnosticul clinic, topografic și uneori etiologic al unei parodontopatii. Retracția gingivală este mai rar întîlnită la un copil. Clasificarea internațională admisă astăzi are în vedere:

— *Parodontita marginală superficială* (gingivita marginală), cauzată, în special, de tartrul dentar. Este foarte frecventă la copii și se manifestă clinic prin existența unui lizereu inflamator al papilei interdentare și al porțiunii marginale a mucoasei gingivale. Nu sînt pungi și nici mobilitate dentară; uneori este sîngerare provocată.

— *Parodontita marginală profundă*, întîlnită în diverse boli generale (diabet, discrazii sanguine etc.), este caracterizată prin existența de pungi gingivale pline cu secreție purulentă; dinții se mobilizează și cad rînd pe rînd, iar mucoasa gingivală prezintă o reacție inflamatorie a tuturor părților componente (papila, porțiunea marginală și adezivă); sîngerarea spontană este foarte frecventă.

— *Parodontoze* exprimă un proces degenerativ al mucoasei gingivale și al parodonțiului. Este întîlnită la copiii cu colagenoze grave (gingivoze).

— *Parodontomul sau hiperplazia gingivală* se întîlnește la copiii care fac intoxicații cu epanutin, medicație antiepileptică.

d. Se va examina în continuare **bolta palatină,** unde se va aprecia înălțimea ei (înaltă, medie, joasă) și existența *torusului palatin*. Bolta palatină se formează prin unirea celor două pante palatine spre linia mediană. În mod normal are forma unei bolte din construcțiile romane. Ea poate fi înaltă sau joasă (plată) (cînd pot fi considerate normale); bolta înaltă poate fi ogivală, cînd arcuirea este frîntă pe linia mediană, amintind de bolta din construcțiile gotice. Uneori, bolta ogivală sau romană prezintă șanțuri paramediane (firide paramediane), care se asociază de cele mai multe ori cu palatinizarea premolarilor superiori. O boltă înaltă, ogivală este de obicei un semn de rahitism, de respirație bucală, sau de sugere a degetului.

Torusul palatin este o proeminență osoasă alungită care ocupă porțiunea mediană a boltei palatine; el reprezintă un caracter regional, fiind frecvent întîlnit la tipurile nordice. Existența unui torus palatin mare poate crea greutăți în lărgirea arcadelor alveolare cu mijloacele obișnuite (placa de dilatare).

e) **Forma arcadelor alveolare** exprimă direcția de creștere a lor. Arcada semicirculară apare la copii cu dentație de lapte. Cînd apare dentația permanentă, arcada alveolară are formă parabolică sau semieliptică. La maxilarul superior predomină arcada parabolică, la mandibulă predomină arcada semieliptică. Migrarea diferită a molarilor în cursul erupției, spre vestibul sau lingual, precum și compresia exercitată de mușchii maseteri pe arcade determină forma lor de parabolă sau semielipsă. În mod anormal întîlnim arcade în formă de „V" răsturnat, „omega" sau „U", caracterizate prin compresia lor în dreptul caninilor, premolarilor sau molarilor. Malpoziția unuia sau mai multor dinți poate da și alte forme patologice arcadelor alveolodentare (în M, în trapez etc.).

Dezvoltarea arcadelor alveolo-dentare se examinează în cele trei planuri: sagital, transversal și vertical. Avînd în vedere greutatea de a măsura aceste

Scanned with OKEN Scanner

dimensiuni în gura pacientului, se obișnuiește a se lua modele în gips, pe baza unor amprente pe care se fac studiile necesare. *Modelele în gips* reprezintă în același timp și documente prețioase privind evoluția dezvoltării arcadelor în timpul tratamentului ortodontic. Modelele se așază cu un aparat special (soclator), pentru consemnarea planului medio-sagital și orizontal (ocluzal). Se studiază mai întîi simetria arcadelor pe baza stabilirii liniei mediane a boltei, linie ce unește intersecția celei de-a doua rugi-palatinale cu linia mediană și limita dintre palatul moale și dur în porțiunea mediană. Asimetria apreciază gradul de dezvoltare al celor două hemiarcade.

Modelele se vor studia în cele trei planuri, sagital, transversal, și vertical, analizîndu-se separat arcada alveolo-dentară superioară și cea inferioară (fig. 76).

Se apreciază, pe de o parte, raportele lungimii și lățimii arcadelor în funcție de adîncimea și lățimea feței. Pentru aceasta se utilizează două relații antropologice, și anume:

Raportul Korkhaus apreciază lățimea arcadei alveolare (ekm.-ekm.)[1] la lățimea feței (zy.-zy.)[2]. În general, $\frac{zy. - zy.}{2}$ = ekm.-ekm.

Raportul Dreyfus apreciază lungimea arcadei alveolare (pr.-alv.)[3] la adîncimea feței (au.-n.-au.)[4].

În general $\frac{au.n.au.}{2}$ = pr. alv.

Pe baza acestor măsurători vom putea stabili dimensiunea arcadelor

[1] ektomolare (ekm.) este punctul cel mai extern de pe coletul molarilor de 6 ani la nivelul rădăcinilor mezio-vestibulare;
[2] zygion (zy.) este punctul cel mai extern pe arcada zigomatică;
[3] prostion (pr.) este punctul cel mai anterior al arcadei alveolare de pe linia mediană; alveolon (alv.) este punctul situat la intersecția tangentei dusă la fața posterioară a arcadelor alveolare (la tuberozitate) cu linia mediană;
[4] auriculare (au.) este punctul format prin intersecția marginii inferioare a arcadei zigomatice, cu șanțul situat imediat înaintea tragusului (este cunoscut și sub numele de tragion (t).

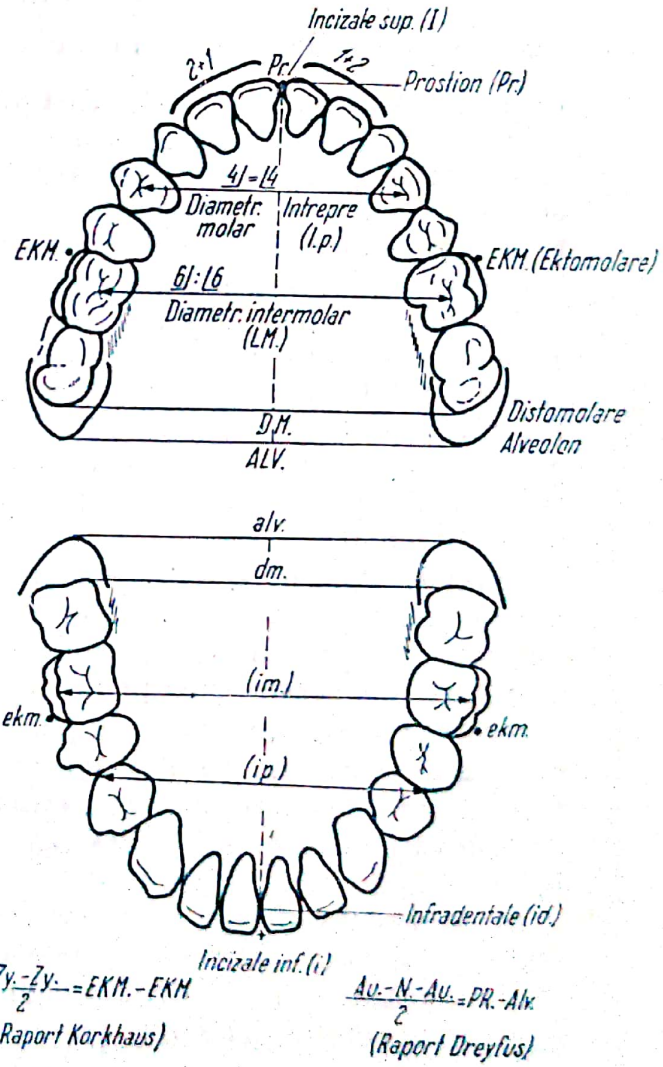

Fig. 76. Diversele dimensiuni ale arcadelor alveolo dentare cu rapoartele KORKHAUS și DREYFUS

alveolare apreciindu-le în arcade alungite, normale sau scurtate, arcade îngustate, normale sau lățite. În ortodonție folosim *relațiile dintre mărimea arcadelor și mărimea dinților*. Pentru aceasta utilizăm indicele de lungime și lărgime al arcadei.

Toate aceste puncte și distanțe se iau cu rigla, compasul antropometric și prosopometrul.

În aprecierea congruenței dento-alveolare, PONT stabilește un indice ce-i poartă numele și care se calculează după formula: $\frac{SI. \times 100}{80} = I.P$, în care S.I este suma incisivilor superiori (diametrul mezio-distal maxim al celor 4 incisivi superiori). I.P. este distanța interpremolară, măsurată cu compasul de la mijlocul suprafeței ocluzale a primilor premolari superiori și al liniei de contact dintre primul și al doilea premolar inferior.

Pentru aprecierea lățimei arcadei dentare la nivelul molarilor se va calcula indicele PONT după formula: $\frac{SI.x100}{64} = I.M$, în care S.I este suma incisivilor superiori, iar IM (distanța intermolară) ce se măsoară cu compasul de la mijlocul suprafețelor ocluzale ale primilor molari superiori și de la vîrful cuspizilor medio-vestibulari ai primilor molari inferiori. În caz de nepotrivire între dimensiunea arcadelor alveolare și dimensiunea dinților apreciem o incongruență dento-alveolară în plan transversal.

Există, de asemenea, o relație strînsă între suma incisivilor superiori și distanța incizale-interpremolare (I.—I.P), exprimată în tabelul KORKHAUS (tabelul nr. 4). Aceste relații sînt valoroase în stabilirea diagnosticului anomaliei dento-alveolare.

Indicele Pont nu are valoare dacă există: macrodenția incisivilor superiori; dacă premolarii sau molarii de 6 ani sînt mezializați prin pierderea precoce a molarilor de lapte sau dacă premolarii sînt deviați vestibular sau lingual, în care cazuri distanța I.P și I.M nu exprimă exact lățimea arcadelor dentare.

Incongruența dintre arcada alveolară și arcada dentară se poate aprecia și antropometric, prin compararea lungimii și lățimii acestor arcade.

Lungimea arcadei dentare se apreciază prin măsurarea distanței inci-

Tabelul 4

(după KORKHAUS)

S.I.	I.P.	I.M.	I—I.P(L)
27	32	41,5	16
27,5	32,5	42,3	16,3
28	33	43	16,5
28,5	33,5	43,8	16,8
29	34	44,5	17
29,5	34,7	45,3	17,3
30	35,5	46	17,5
30,5	36	46,8	17,8
31	36,5	47,5	18
31,5	37	48,5	18,3
32	37,6	49	18,5
32,5	38,2	50	18,8
33	39	51	19
33,5	39,5	51,5	19,3
34	40	52,5	19,5
34,5	40,5	53	19,8
35	41,2	54	20
35,5	42	54,5	20,5
36	42,5	55,5	21

S.I. = suma incisivilor
I.P. = distanța interpremolară
I.M. = distanța intermolară
I.I.P. (L) = distanța incizală interpremolară

zale-disto-molare (I—DM), în care incizale este proiecția punctului celui mai anterior de pe marginea incizală a incisilor centrali pe linia mediană, iar distomolare este punctul situat la intersecția tangentei la fața distală a ultimilor molari cu linia mediană.

— *Lungimea arcadei alveolare* se apreciază prin măsurarea distanței prostion alveolon (pr.-alv.) la arcada superioară sau infradentale-alveolon la arcada inferioară. Infradentale este punctul cel mai anterior de pe arcada alveolară inferioară, situat pe linia mediană imediat sub incisivii centrali inferiori.

În mod normal, arcada alveolară superioară este mai lungă decît cea inferioară cu 3—4 mm.

— *Lățimea arcadei alveolare* se apreciază prin măsurarea distanței ektomolare-ektomolare (ekm. -ekm.), superior și inferior, iar lățimea arcadei dentare se apreciază prin măsurarea distanței intermolare (IM), superior sau inferior. În mod normal, diferența între ele este de 3—4 mm.

Indicele Pont rămîne ca o relație valoroasă în aprecierea congruenței dento-alveolare, în timp ce rapoartele KORKHAUS și DREYFUS exprimă creșterea direcțională a arcadelor alveolare în raport cu dezvoltarea craniului facial.

Toate aceste date trebuie coroborate și cu tipul antropologic, pentru a putea astfel individualiza tratamentul ortodontic.

f. **Ocluzia dentară centrală** reprezintă rapoartele statice dintre dinți în poziția obișnuită de închidere a gurii; ea se stabilește pentru fiecare grup de dinți în parte la molari, premolari, canini, incisivi, în cele trei planuri (sagital, transversal, vertical).

Rapoartele anormale între grupele de dinți în plan sagital (mezio-distal), în plan transversal (vestibulo-lingual) sau în plan vertical (supra-infrapoziție) se pot aprecia și dimensional în milimetri.

În mod *normal*, în plan *sagital cuspidul meziovestibular al molarului I superior vine în raport cu șanțul intercuspidian al molarului I inferior*; cuspidul caninului inferior vine în raport, în ocluzia centrală, cu spațiul dintre incisivul lateral superior și caninul superior. În aceste cazuri sînt rapoarte normale sau naturale. Cînd marginea incizală a incisivilor superiori vine în raport de „cap la cap" cu marginea incizală a celor inferiori, vorbim de ocluzie „cap la cap". Cînd marginea incisivilor superiori depășește anterior marginea incizală a celor inferiori cu 2—3 mm, astfel încît incisivii inferiori vin în contact prin marginea lor incizală cu baza cingulumului incisivilor superiori, vorbim de o ocluzie psalidodontă. Atît ocluzia cap la cap cît și cea psalidodontă sînt considerate normale. În mod *patologic, ocluzia* poate fi *mezializată sau distalizată* la unul din grupele dentare sau la toți dinții. Precizarea sensului mezializat (mai aproape de linia mediană interincisivă) sau distalizat (mai departe de linia mediană interincisivă) se face pe baza referirii la dinții inferiori față de cei superiori, care sînt implantați pe o bază osoasă fixă.

Cînd șanțul intercuspidian al primilor molari inferiori se află distal de cuspidul meziovestibular al primilor molari superiori, avem un raport distalizat la molari; se poate preciza în milimetri această distanță.

Scanned with OKEN Scanner

Cînd cuspidul caninului inferior se află în spațiul dintre caninul superior și primul premolar superior avem un raport distalizat la canini.

Cînd între marginea incizală a incisivilor inferiori și baza cingulumului incisivilor centrali superiori rămîne un spațiu de inocluzie, avem o inocluzie sagitală de x mm.

Cînd toate grupele de dinți prezintă rapoarte distalizate, vorbim de ocluzie distalizată, ce corespunde clasei a II-a după clasificarea lui Angle. În același fel se apreciază și rapoartele mezializate ale molarilor, caninilor și incisivilor în cazul ocluziei mezializate (clasa a III-a după Angle). Incisivii inferiori în aceste cazuri depășesc înainte pe cei superiori și deseori rămîne un spațiu de inocluzie ce se poate, de asemenea, aprecia în milimetri. Remarcăm aici că s-a inversat ocluzia în regiunea frontală; spunem atunci ocluzie inversă frontală sau inocluzie sagitală de x mm.

În mod *normal*, în plan *transversal dinții superiori depășesc în afară pe cei inferiori*. În acest fel, cuspizii vestibulari ai dinților inferiori vin în raport cu șanțurile intercuspidiene ale dinților superiori. În mod *anormal, rapoartele pot fi inversate total sau parțial* fie la nivelul dinților frontali, fie la nivelul dinților laterali. Avem astfel o ocluzie inversă totală, cînd cuspizii dinților inferiori se află în afara celor superiori în ocluzia centrală. În cazul ocluziei inverse frontale (ocluzie încrucișată) numai dinții inferiori frontali depășesc în afară dinții frontali superiori.

Dacă aceste rapoarte inversate se referă numai la dinții laterali, vorbim de o ocluzie inversă laterală. Sînt cazuri în care cuspidul vestibular al unui dinte inferior sau al unui grup de dinți inferiori depășesc înăuntru șanțul intercuspidian al dinților superiori omologi; vorbim atunci de rapoarte lingualizate sau de ocluzie lingualizată, dacă un grup mai mare de dinți este interesat.

În plan *vertical*, în mod *normal, incisivii superiori acoperă 1/3 superioară a feței vestibulare a celor inferiori*. În mod anormal putem întîlni cazuri în care fața vestibulară a incisivilor inferiori este acoperită mai mult de 1/3 din înălțimea coroanei lor. Vorbim atunci de ocluzia adîncă 1/2, 2/3 sau totală, în care 1/2, 2/3 sau toată fața vestibulară a incisivilor inferiori este acoperită de incisivii superiori în ocluzia centrală.

După poziția incisivilor centrali superiori, ocluzia adîncă prezintă alte două forme clinice: *ocluzia adîncă acoperită și în acoperiș*. În ocluzia adîncă acoperită incisivii superiori acoperă pe cei inferiori, ca marginile de la o cutie cu capac. În ocluzia adîncă în acoperiș incisivii superiori acoperă pe cei inferiori ca acoperișul de la o casă. În cazul că ocluzia adîncă se datorește distrugerii zonei de sprijin (molari, premolari) vorbim de o *ocluzie coborîtă sau prăbușită*, ce poate fi și ea în acoperiș sau acoperită. Dacă marginile incisivilor superiori nu vin în contact cu marginile incisivilor inferiori vorbim despre *ocluzia deschisă sau inocluzia verticală*. Ea se poate aprecia în milimetri, măsurînd distanța între marginile incizale ale incisivilor superiori și inferiori.

Scanned with OKEN Scanner

Toate aceste rapoarte între dinți în închiderea completă a gurii constituie un valoros semn în stabilirea diagnosticului unei anomalii dento-maxilare și în același timp un valoros ghid în urmărirea eficienței tratamentului efectuat.

În stabilirea diagnosticului de ocluzie mai trebuie analizate: *curba lui Spee, axul dinților și ocluzia terminală. Curba lui Spee* este reprezentată de proiecția marginilor ocluzale ale dinților inferiori de la canin la molari; ea poate fi mai accentuată în ocluzia blocată sau poate fi ștearsă, în care caz mișcările mandibulei pot fi libere în toate sensurile.

Axul dinților se apreciază în raport cu planul de ocluzie și deci în raport cu baza soclului modelului în gips. În cazul că axul incisivilor superiori depășește 15°, iar axul celor inferiori depășește 5° față de perpendiculara dusă din planul ocluzal la marginea distală a lor, spunem că este prodenția superioară sau inferioară.

Ocluzia terminală este drumul pe care-l urmează mandibula în trecerea de la faza de repaus (inocluzie de repaus) la faza de ridicare completă a mandibulei (ocluzie centrală). Cerem copilului să pronunțe „fe", „ve" și urmărim imediat poziția mandibulei în repaus. Cerem apoi micului pacient să închidă gura și urmărim excursia arcadei dentare inferioare. Ocluzia terminală exprimă de fapt participarea pantelor cuspidiene în modificarea poziției dinților. Astfel, dacă mandibula se mezializează în momentul cînd trece de la inocluzie fiziologică, din repaus, la ocluzie centrală, datorită pantelor caninilor neabrazați, spunem că avem o prognație inferioară funcțională cu ocluzie inversă frontală, datorită unei ocluzii terminale mezializate.

Diagnosticul de ocluzie este necesar după acest examen clinic. El trebuie să se refere la rapoartele anormale ale dinților în cele trei planuri, la topografia acestor rapoarte anormale și la cauza predominantă presupusă. Vom spune deci ocluzie deschisă frontală prin deglutiție infantilă. Acestea reprezintă numai un simptom în cadrul anomaliei și se referă la rapoartele interdentare. Diagnosticul pacientului respectiv cu ocluzie deschisă poate fi, de exemplu, infraalveolie frontală superioară cu infradentie superioară și inocluzie verticală.

6. EXAMENELE COMPLIMENTARE

Examenele complimentare au rolul de a preciza diagnosticul clinic în vederea unei terapii adecvate. Aici trebuie amintite examenele de specialitate O.R.L., neuroendocrin, foniatric, antropologic, fotostatic, radiologic și eventual examenul unui pediatru. În stomatologia infantilă sînt necesare în special examenele fotostatic și radiologic.

a) **Examenul fotostatic** stabilește profilul și simetria feței. Fotografia rămîne și un document în urmărirea eficienței tratamentului. Pentru efectuarea unei fotografii în condiții optime, capul trebuie să fie fixat cu un cefalostat, astfel încît cele două puncte — *auriculare și orbitale* — să fie în același plan orizontal (orizontala de la Frankfurt), plan paralel cu podeaua

Scanned with OKEN Scanner

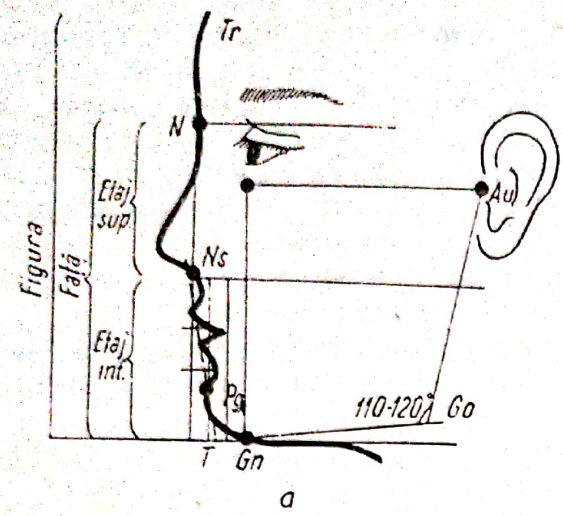

a

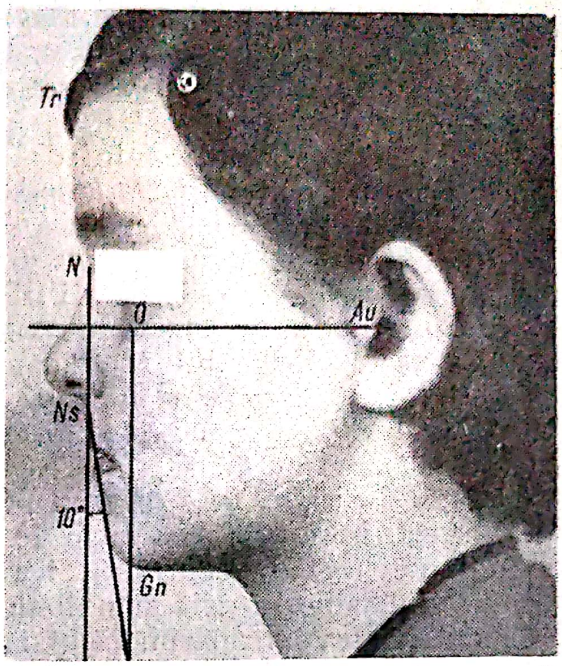

b

Fig. 77. a. Prelucrarea fotografiei de profil a capului. Relațiile Simon, Dreyfus și Schwartz (tangenta gurii). b. Fotografie de profil normal.

pe care este situat scaunul cu cefalostat. Alte tije fixează apoi capul prin punctele nasion, naso-spinalis, pogonion în plan medio-sagital. Cu obiectivul fotografic de 5 cm obișnuit se poate lucra de la distanța de 1 m, fără a avea pretenția unor măsurători de exactitate pe fotografie. Această distanță rămîne aceeași și la fotografiile următoare, pentru a putea face comparația necesară. Sursa de lumină, diafragma, timpul de expunere trebuie, de asemenea, să rămînă constante. Cu arcadele alveolo-dentare în ocluzie centrală, cu buzele relaxate se efectuează fotografia. În general se fac două fotografii: una de față și alta de profil. În antropologie se utilizează și una de semiprofil.

Cum se interpretează o fotografie? Pe *fotografia de față* se apreciază simetria și proporțiile etajelor feței. Linia medio-sagitală, ce trece prin trichion, nasion, nazo-spinalis, stomion*, gnation și ophryon, împarte fața, în două părți egale.

Dacă ducem orizontala prin trichion, ophryon, naso-spinalis și gnation împărțim figura în trei etaje egale: etajul superior (frontal), etajul mediu (nazal), etajul inferior (mandibular). Orizontala ce trece prin stomion și șanțul labio-mentonier subîmparte etajul inferior în alte trei părți egale.

Se duc perpendiculare din aceste puncte (n,ns, pg) pe dreapta ce unește ophryon, nazo-spinalis, gnation și obținem linii orizontale paralele între ele, cînd există o dezvoltare simetrică a feței. Dacă orizontalele diverg, putem spune că există o asimetrie corespunzînd cu mărimea sau micșorarea unui etaj.

Analiza profilului este mult mai importantă în ortopedia dento-maxilo-facială, punînd în evidență anomaliile în plan sagital, deosebit de frecvente la copii (fig. 77).

*stomion (st.) este punctul situat la intersecția liniei mediane cu fanta labială.

SIMON trasează pe o *fotografie de profil* două drepte perpendiculare între ele: orizontala de la Frankfurt și perpendiculara pe această orizontală dusă din punctul orbitale, cunoscută sub numele de planul lui Simon *(planul orbito-frontal)*. În mod normal, la adult, această perpendiculară trece prin canin, prin comisura labială, prin gnation. Conturul bărbiei se află înaintea acestei perpendiculare. Cînd gnationul este deplasat înaintea sau înapoia acestei perpendiculare vorbim de pro- sau retrognație inferioară.

DREYFUS introduce o nouă verticală ce trece prin nasion *(planul nazo-frontal Dreyfus)*. În mod normal, în acest plan sînt situate punctele nazo-spinalis și marginea anterioară a buzei superioare. Suprafața situată între cele două planuri reprezintă *cîmpul facial de profil*. Acest cîmp se împarte în trei zone egale prin paralele la cele două planuri: în 1/3 anterioară a acestui cîmp facial de profil se află buza superioară; în 1/3 medie a acestui cîmp se află pogonionul, iar în 1/3 posterioară se află șanțul labio-mentonier (fig. 78).

SCHWARZ introduce în studiul fotografiei de profil și *tangenta gurii*, care merge de la nazo-spinalis la pogonion. Această dreaptă prelungită înainte intersectează planul nazo-frontal, formînd unghiul T, cu valoare medie de 10°.

În raport cu profilul normal distingem următoarele variante:

1. *prognație bimaxilară* sau
2. *retrognație bimaxilară*, în care profilul feței este situat înaintea sau înapoia profilului mediu cu care este paralel;
3. *prognație mandibulară* sau
4. *retrognație mandibulară*, în care profilul pacientului este modificat în

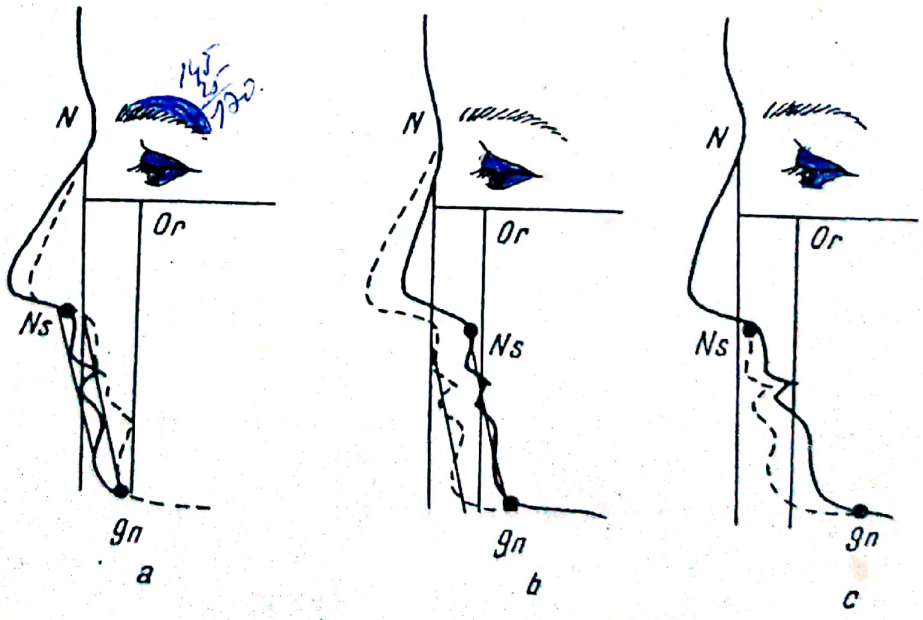

Fig. 78. a. prognație bimaxilară; b. retrognație bimaxilară; c. retrognație inferioară; d. prognație bimaxilară predominent inferioară; e. prognație bimaxilară predominent superioară (d, e: pag. 140)

porțiunea etajului inferior. Tangenta gurii în acest caz face cu planul nazo-frontal un unghi mai mare de 10° (retrognația) sau mai mic, ajungînd chiar negativ (prognație mandibulară);

5. *prognație maxilară* și

6. *retrognație maxilară* — cînd subiectul prezintă un profil deplasat înainte sau înapoi față de profilul mediu în regiunea etajului superior. Punctul nazo-spinalis este deplasat înaintea sau înapoia planului nazo-frontal;

7. *procheilia sau retrocheilia superioară sau inferioară* este, de obicei, semnul unei proalveolii, prodentii sau a unei retroalveolii sau retrodentii.

În aceste cazuri se modifică numai profilul feței fără modificarea punctelor nazo-spinalis sau gnation.

Fotografia reprezintă un examen complimentar necesar în ortopedia dento-maxilo-facială, ea exprimînd cel puțin aspectul fizionomic înainte și după tratament. În interpretarea unei fotografii trebuie să ținem seama că:

— fotografia este mică, reprezentînd 1/4—1/5 din mărimea naturală a figurii pacientului;

— poziția punctului auricular, în vederea stabilirii orizontalei de la Frankfurt, este greu de precizat, necorespunzînd întotdeauna cu punctul porion (punctul osos);

— așezarea incorectă a capului în timpul fotografierii poate da mari erori în precizarea orizontalei de la Frankfurt și deci în interpretarea fotostatică a profilului feței.

b) **Examenul radiologic** a devenit astăzi curent în stomatologie. Nu există afecțiune dentară, parodontală sau osoasă în care să nu fie necesară o radiografie.

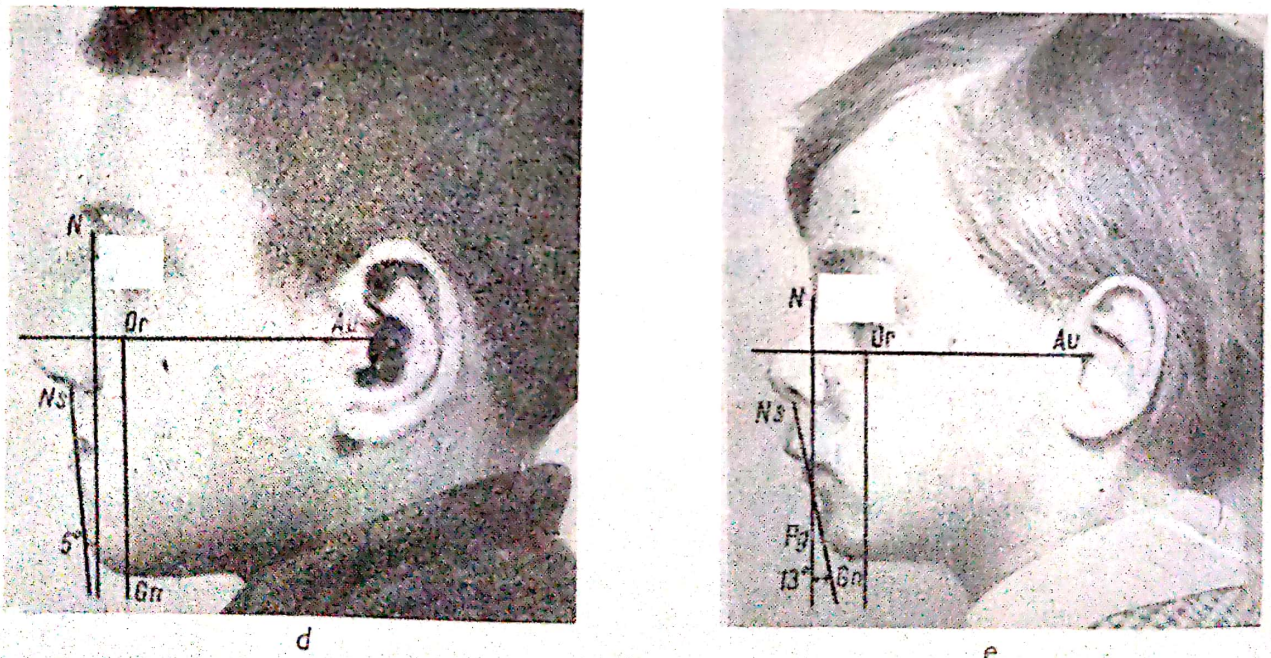

Fig.78.

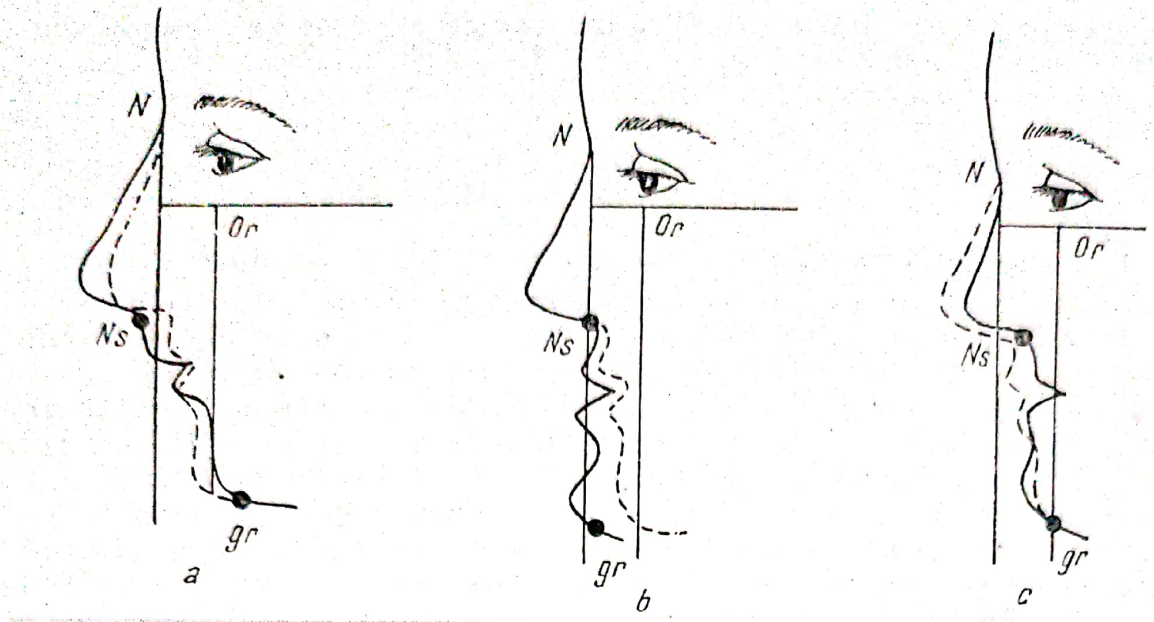

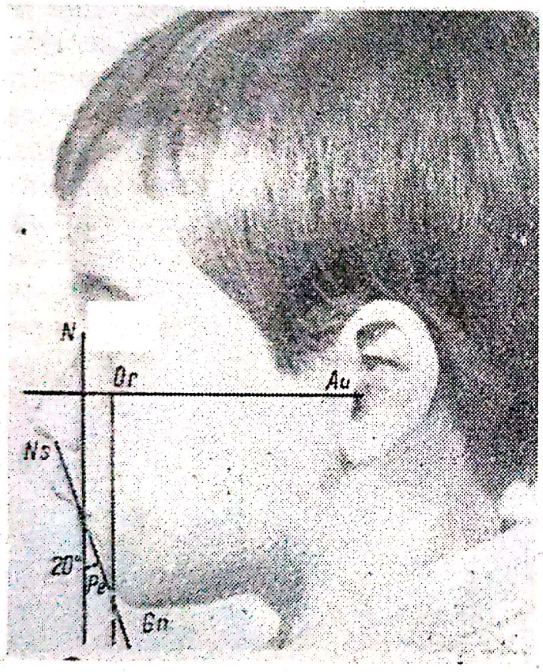

Fig. 79. a. prognație superioară și retrognație inferioară; b. prognație inferioară; c. retrognație superioară; d. prognație superioară cu procheilie și retrognație inferioară.

În stomatologia infantilă se utilizează curent trei examene radiografice: a. radiografiile intraorale; b. radiografiile panoramice; c. teleradiografia.

a. *Radiografiile intraorale* aduc date utile privind precizarea unei anomalii dentare izolate, de număr, structură, volum sau poziție.

Structura osoasă alveolară poate fi analizată în diverse afecțiuni dentare sau parodontale. Procesele de osteoscleroză postraumatică sau post-infecțioasă explică unele întîrzieri sau erupții anormale ale dinților; reducerea spațiului alveolo-dentar cu opacitate crescută precizează o anchiloză alveolo-dentară, cauza atîtor întîrzieri în erupția dinților.

Scanned with OKEN Scanner

O radiografie dentară intraorală poate urmări evoluția unei terapii ortodontice corecte prin recunoașterea zonei de resorbție și de apoziție osoasă, prin aprecierea dimensiunii spațiului alveolo-dentar modificat de aparatele ortodontice. Multiplele elemente pe care le aduce o radiografie dentară intraorală, în precizarea diagnosticului sau în precizarea evoluției unei anomalii dentare izolate exprimă valoarea deosebită a acestui examen în ortodonție.

b. Etalarea pe un singur film a dinților și arcadelor alveolare superioare și inferioare este astăzi realizată prin *radiografia panoramică*, aproape indispensabilă în aprecierea disarmoniilor dento-alveolare primare sau secundare, indispensabilă în stabilirea indicației unei extracții ortodontice. Fie că este efectuată după sistemul Panoramix, cu tubul de raze introdus în cavitatea bucală, fie că arcadele alveolare se rotesc în jurul unui ax între film și focarul razelor X, Autopanorex radiografia panoramică este curentă în ortodonție. Dimensiunea dinților superiori și inferiori în raport cu dimensiunea arcadelor alveolare poate fi astfel obiectiv analizată. Structura alveolară poate fi, de asemenea, apreciată ca și rapoartele cu dinții vecini și antagoniști. Pantele cuspidiene și ocluzia dentară este, de asemenea, obiectiv apreciată în cazul radiografiilor panoramice după sistemul Panoramix sau Autopanorex.

Radiografia panoramică poate stabili un diagnostic precoce de disarmonie dento-alveolară prin precizarea poziției ultimilor molari, în raport cu sutura palato-maxilară sau cu creasta temporală și ramura ascendentă a mandibulei. Germectomiile molarilor de minte sau ai primilor premolari își găsesc o indicație precisă numai în radiografia panoramică, care astfel își justifică valoarea ei nu numai în diagnosticul unei anomalii, dar și în aprecierea evoluției și în stabilirea unei indicații terapeutice adecvate (fig. 80).

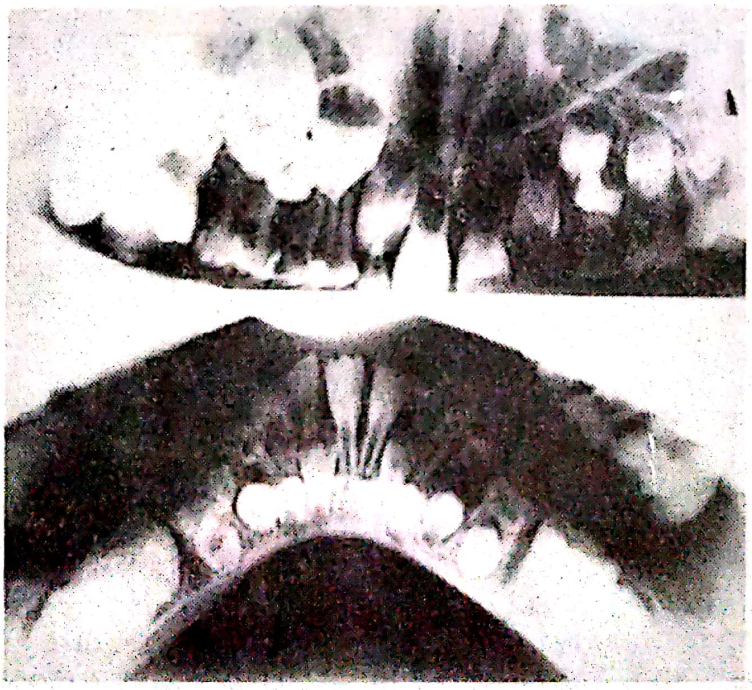

Fig. 80. Radiografie panoramică la un copil de 8 ani.

Scanned with OKEN Scanner

c. *Teleradiografia* constituie astăzi mijlocul cel mai adecvat în precizarea unui diagnostic de anomalie dento-maxilară complexă, este mijlocul cel mai obiectiv în aprecierea evoluției unei anomalii dento-maxilare după o terapie ortodontică, este documentul cel mai apreciat în studiul dezvoltării aparatului dento-maxilar. Teleradiografia ne furnizează în același timp date privind:

— rapoartele dinților între ei și axul lor față de alveole și maxilare;
— rapoartele și structura alveolelor;
— rapoartele maxilarelor între ele și în raport cu baza craniului;
— rapoartele părților moi cu scheletul osos subjacent.

Realizată pentru prima oară de CARREA, în 1922, teleradiografia este utilizată în studiile de dezvoltare ale lui BRODIE și BROADBENT; astăzi, ea constituie unul din mijloacele obiective în precizarea diagnosticului unei anomalii și în aprecierea evoluției unei anomalii.

Efectuarea unei teleradiografii necesită realizarea anumitor condiții, interpretarea ei variază după autori și după clasificarea adoptată în diagnosticul unei anomalii dento-maxilare. În clinica de stomatologie infantilă realizăm teleradiografia așezînd bolnavul (subiect-film) la distanța de 4 m de focarul lămpii Roentgen. Se expune 2 s la 80 mA și 75 kW capul fiind menținut cu un cefalostat adaptat în poziția cunoscută (orbitale și auriculare în plan orizontal, iar n, ns, gn, în plan medio-sagital (RĂDULESCU).

Teleradiografiile obținute satisfac exigențele moderne, masivul facial nefiind deformat pe radiografie. Intensitatea și timpul de expunere nu produce copilului tulburări de iradiație — dacă aceste teleradiografii nu se repetă. Cele trei metode utilizate astăzi în lume pentru interpretarea teleradiografiei au fost aplicate și în clinica noastră. Noi am adoptat însă, ca metodă curentă, *calcularea unghiurilor la orizontala de la Frankfurt*, pentru aprecierea disarmoniilor maxilare, alveolare și dentare de grup; utilizăm ca metodă curentă, de asemenea, aprecierea liniară a cîtorva dimensiuni, pentru a analiza tulburările de creștere cantitative a segmentelor maxilare sau alveolare. Metoda suprapunerii în interpretarea teleradiografiei (DE COSTER, BJORK) este folosită în cercetarea longitudinală a dezvoltării craniului.

Pentru a stabili rapoartele dintre baza craniului cu maxilarele, alveolele și dinții, am adoptat calcularea unor unghiuri față de orizontala de la Frankfurt. Perpendiculara din nasion pe planul nasion selle, utilizată de SCHWARZ, nu ni se pare mai adecvată. Cercetările comparative făcute în clinica noastră pe un lot de 30 copii normali arată că variabilitatea unghiurilor la orizontala Frankfurt sau la perpendiculara din nasion selle este sensibil egală (PILLMANN).

Deși orizontala Frankfurt nu exprimă adevărata orizontală a extremității cefalice, avînd în vedere însă posibilitatea de a fi reperată pe viu, pe fotografie și teleradiografie, și avînd în vedere referințele majorității autorilor, am adoptat totuși această orizontală convențională.

Pentru interpretarea angulară a teleradiografiei noi înscriem pe o hîrtie de calc următoarele puncte și linii în afară de conturul craniului

Scanned with OKEN Scanner

și a părților moi din regiunea profilului feței (fig. 81):

Pe linia mediană consemnăm punctele:

N. — nasion, la nivelul suturii nazo-frontale;

Ns. — spina nazală anterioară este punctul cel mai anterior al maxilarului superior;

A. — punctul subnazale a lui DOWNS este porțiunea cea mai înfundată dintre maxilarul superior și arcada alveolară;

Pr. — prostion este punctul cel mai anterior de pe linia mediană a arcadei alveolare superioare;

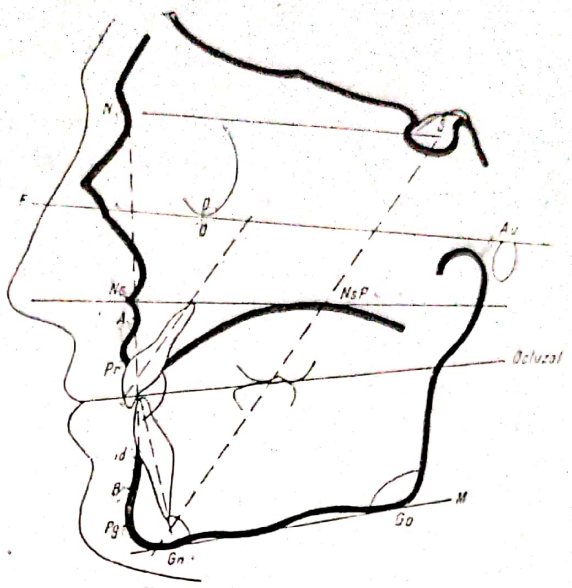

Fig. 81. Stabilirea unghiurilor pe teleradiografie.

I. — incizale superior este punctul cel mai anterior de pe marginea incizală a incisivului central superior. El exprimă gradul de proeminență al arcadei dentare în plan sagital.

i. — incizale inferior exprimă același grad de proeminență al arcadei dentare inferioare;

id. — infradentale este omologul prostionului pe arcada alveolară inferioară; el corespunde punctului cel mai anterior de pe creasta alveolară inferioară;

B. — punctul supramentale a lui Downs exprimă zona cea mai înfundată dintre arcada bazală mandibulară și arcada alveolară inferioară;

Pg. — pogonion, punctul cel mai anterior de pe arcada bazală mandibulară;

Gn. — gnation, punctul cel mai inferior de pe arcada bazală mandibulară în porțiunea ei anterioară; de obicei, acest punct este pe buza posterioară a marginii inferioare a mandibulei.

Paramedian se mai înscriu punctele:

Or. — orbitale este punctul inferior situat pe marginea inferioară a orbitei. Pe teleradiografie este consemnat prin imaginea unei alice de plumb lipită anterior pe această margine, în locul unde se întretaie cu verticala dusă din centrul pupilei;

P. — porion corespunde punctului situat antero-superior pe conductul auditiv extern. El corespunde pe viu cu auriculare (au);

NSP. — spina nazală posterioară corespunde cu punctul situat la limita dintre palatul dur și moale;

kdl. — condilion corespunde pe teleradiografie cu intersecția tangentelor la fața superioară și posterioară a condilului mandibular;

Go. — gonion este punctul situat cel mai posterior și mai inferior de pe unghiul mandibulei. Conturul molarilor de 6 ani și al incisivilor centrali superiori și inferiori se înscriu, de asemenea, pe teleradiografie. O serie din punctele înscrise se unesc pentru a da linii drepte sau oblice ce fac unghiuri de diverse dimensiuni față de orizontala Frankfurt sau planul bazal mandibular.

În vederea stabilirii rapoartelor dintre baza craniului și maxilare, pe de o parte, și alveole și dinți, pe de altă parte, ne-am limitat la următoarele planuri și unghiuri:

— planul nasion-selle (SN);
— planul orizontal de la Frankfurt (F)-(Or. po);
— planul bispinos (ns-nsp);
— planul ocluzal (O) unește cuspidul mezio-vestibular al molarului de 6 ani inferior cu un punct situat la 2 mm sub marginea incizală a incisivului central inferior;
— planul bazal mandibular (M) (go-gn).

Pentru aprecierea orientării axelor maxilarelor, alveolelor și dinților la baza craniului noi am utilizat calcularea următoarelor unghiuri, urmărite și în timpul tratamentului anomaliei.

Pentru aprecierea disarmoniilor maxilarului superior față de baza craniului am utilizat unghiurile:

∢SNA-SNB, care variază în mod normal între 2 și 4°;
∢SNA variază între 85 ± 5°;
∢NAPg variază între 170° ± 10° pe craniu.

Creșterea unghiului SNA-SNB peste 4° poate fi consecința unei prognații superioare sau unei retrognații inferioare.

Calcularea unghiurilor ∢SNA sau ∢NAPg ne poate stabili diagnosticul diferențial în aceste cazuri.

Pentru a aprecia disarmoniile mandibulei față de baza craniului, utilizăm următoarele unghiuri:

∢ Sgn-F variază între 60 ± 5°, dreapta Sgn exprimă de fapt și direcția de creștere a masivului facial. Această dreaptă trece prin molarii de 6 ani inferiori de la 0 la 12 ani, în 1/2 anterioară iar după 12 ani această dreaptă trece prin 1/2 posterioară a molarilor de 6 ani.

∢SNgn variază între 62 ± 5°. O relație asemănătoare poate să o dea unghiul format dintre planul bazal mandibular și perpendiculara dusă din nasion pe N-selle (∢SN-M). Anterior, unghiul variază între 65± 5°.

∢N-Nspg variază între 170 ± 10° și exprimă de fapt profilul facial determinat de maxilare pe craniu.

Modificarea acestor unghiuri exprimă proiecția înainte sau înapoi a mandibulei în raport cu baza craniului (∢SNGN, ∢S gn-F, ∢SN-M), sau în raport cu maxilarul superior (∢N Nspg).

Pentru aprecierea profilului alveolar, în cazul disarmoniilor alveolare, utilizăm unghiurile:

∢pr. A. — F. ce variază între 110 ± 5°;
∢id. B. — M. ce variază între 80 ± 5°.

Scanned with OKEN Scanner

Pentru aprecierea axelor incisivilor centrali în disarmoniile dentare de grup utilizăm unghiurile:

∢I F. variază între 105° și 107° (107° ± 2°);

∢I M. variază între 90° ± 5°;

∢I—i variază între 130° și 150° (140° ± 10°);

I la ⊥ 0 (perpendiculara pe planul ocluzal) variază în jurul lui 15°; i la ⊥ 0 variază în jurul lui 5°.

Aceste unghiuri sînt cel mai ușor de modificat în terapia ortodontică în vederea reechilibrării ocluziei.

Pentru a da o interpretare mai sugestivă acestor valori angulare, am înscris aceste date într-un paralelogram cu limitele normale de variabilitate. Ele se referă diferențiat la disarmoniile maxilare, alveolare sau dentare, ajutînd astfel practicianul să interpreteze bine o teleradiografie (fig. 82).

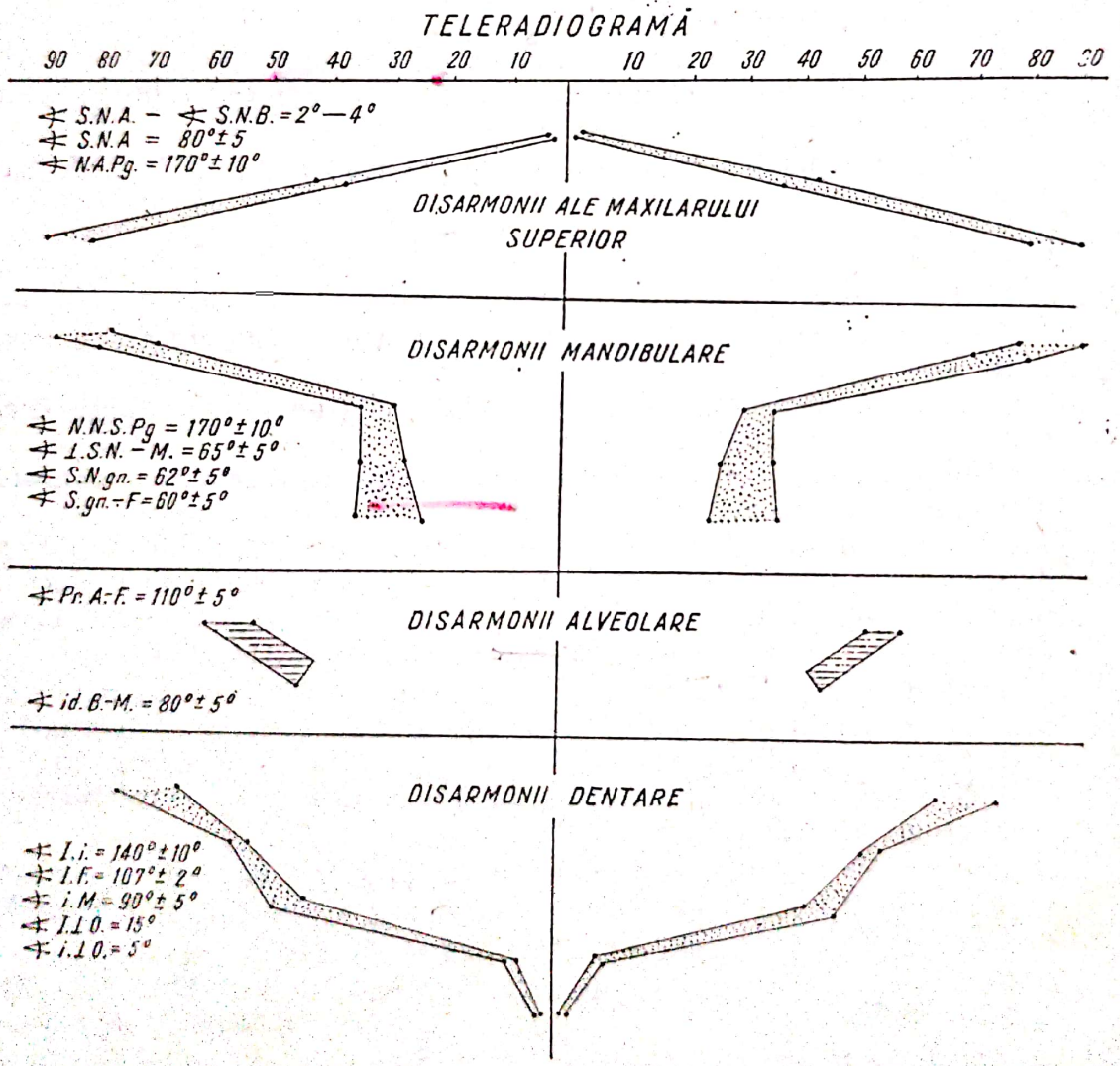

Fig. 82. Teleradiogramă.

Scanned with OKEN Scanner

În cadrul interpretărilor angulare am renunțat la unghiul lui Tweed, care nu ne-a dat întotdeauna relații concordante cu aspectele clinice.

Pentru aprecierea anomaliilor în plan vertical ne conducem mai mult după situarea planului bazal mandibular față de baza craniului MARGOLIS). Dacă planul bazal mandibular este tangent la scuama occipitală sau dacă trece sub osul occipital, considerăm că individul respectiv are o dezvoltare normală. Dacă acest plan bazal mandibular se prelungește în interiorul boltei craniene sau mult dedesubtul scuamei occipitalului, considerăm că este vorba de o infra-sau supragnație sau de o dezvoltare mare sau deficitară a mandibulei: tulburarea în dezvoltarea regiunii angulare a mandibulei este apreciată după valoarea unghiurilor goniac sau condilian, sau de deformarea bazei craniului, prin accentuarea unghiului sfenoidal și situarea prea sus a articulației temporo-mandibulare.

Pentru aprecierea dezvoltării comparative a ramurii ascendente și orizontale a mandibulei utilizăm următoarele valorii liniare sau angulare: Or. go = Or gn (O K Y A Y); go-gn = go.kdl;
∢go variază între 110° și 120°; ∢kdl variază între 127° și 137°.

Relațiile liniare ale mandibulei sînt evidente ori de cîte ori există o modificare. Cînd ∢go se reduce apropiindu-se de 90°, spunem că procesul de resorbție apoziție osoasă predomină în detrimentul creșterii encondrale condiliene. Cînd ∢kdl crește, considerăm că predomină creșterea encondrală condiliană.

7. TRATAMENTUL EFECTUAT

Coroborarea datelor clinice cu cele fotografice, antropologice și radiografice poate duce la stabilirea unui diagnostic precis și poate permite efectuarea unei terapii corespunzătoare.

După completarea datelor din fișă se poate preciza diagnosticul. Acestea trebuie să aibă trei elemente: *diagnosticul clinic, topografic și etiologic*. La fiecare bolnav trebuie să se stabilească:

— diagnosticul leziunilor dentare (carii, hipoplazii);
— diagnosticul parodontopatiilor;
— diagnosticul anomaliei dento-maxilare și a ocluziei.

Pe baza acestui diagnostic complet se poate face prognosticul, evoluția și indicația terapeutică.

Tratamentul efectuat și *evoluția afecțiunii* se va consemna cu regularitate la controalele active ale copilului.

Completarea fișei stomatologice infantile. Pe baza datelor amintite se consemnează diversele simptome subiective și obiective ce reies din examinarea copilului și conduc la stabilirea diagnosticului și la elaborarea planului de tratament. În rubrici speciale se menționează evoluția afecțiunilor și fazele de tratament efectuate pînă la vindecarea completă. Copilul rămîne în acest timp dispensarizat, astfel încît fișele se vor păstra pentru a putea urmări timp îndelungat, pînă la vîrsta de 16 ani, starea lui de sănătate.

Scanned with OKEN Scanner

INSTITUTUL MEDICO-FARMACEUTIC
BUCUREŞTI
Fac. de Stomatologie
Clinica de Stomatologie Infantilă

Completată de: .....

Data .....

FIŞA CLINICĂ Nr.

Fişa de laborator nr. 10.117

Numele DIMISIANU CIREŞICA Sexul ♀

Data naşterii 12. VI. 1943 Adresa Bd. CUZA Nr. 254 BRĂILA

telefon ..... trimis de PĂRINŢI

Antecedente heredocolaterale .....

Antecedente personale: naştere EUTOCICĂ LA TERMEN

alimentaţie NATURALĂ 5 LUNI

boli suferite RUJEOLĂ (2 ANI) ADENECTOMIE (7 ANI)

obiceiuri viciose —

Dezvoltarea generală NORMOSOMĂ

Dezvoltarea facială ..... simetrie S

proporţia etajelor ET. INF. MĂRIT 1½ cm. profilul CONCAV

artic. t-m N – ARC – π ggl SUBMANDIBULARI DR. ŞI STG. PALPABILI NEDUREROŞI

concluzii ETAJ INF. MĂRIT ; PROFIL CONCAV

Examenul funcţional: tonusul muscular HIPERTONIE M. PTERIGOIDIENI EXT.

respiraţie NAZALĂ

deglutiţie NORMALĂ

fonaţie NAZONATĂ

masticaţie GRĂBITĂ, PREFERĂ ALIMENTE DE CONSIST. DURĂ

ocluzia terminală MEZIALIZATĂ

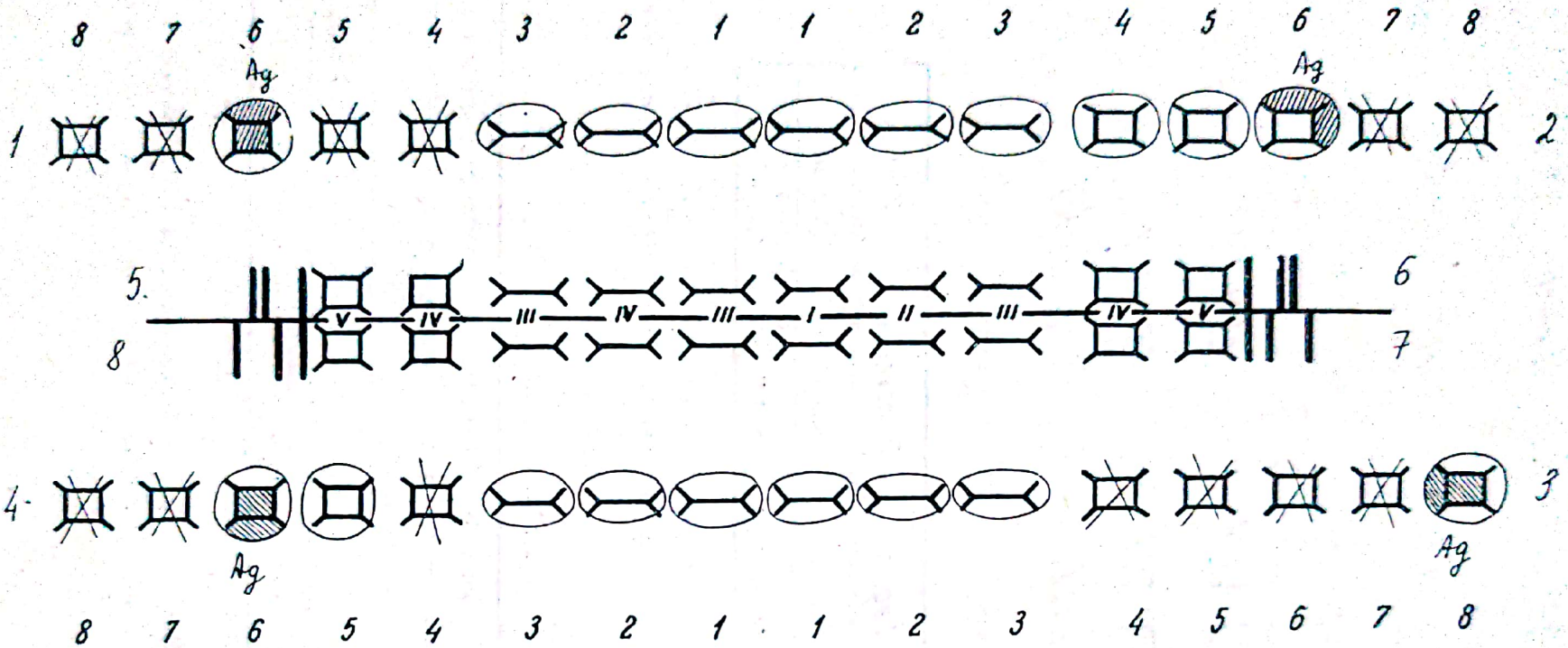

Higiena bucală BUNĂ

Tuberculi dentari ABSENȚI

Virsta dentară CONCORDANTĂ

Parodontiul SĂNĂTOS

$\frac{CAO}{CO} = \frac{17}{}$

Scanned with OKEN Scanner

Bolta palatină Joasă Torsul palatin Fuziform

Dezvoltarea arcadelor

Forma arcadei sup. Parabolă inf. Parabolă

Suma incisivilor (2+(+1+2) 6+9+9,5+5 = 29,5

Indici de lățime 4⌋ ⌊4⁻/ - . - 6⌋ ⌊650/ 46 +4

4⌉ ⌈4⁻/ - . - 6⌉ ⌈6⁻/ - -

Indici de lungime: p-I/rem ..... p-I Mol/2°/ 24 +5

	Sagital	Transversal	Vertical
∩	Alungită	Lățită	Normal
∪	Alungită	Lățită	Supraalveolo-denție F.R.

Concluzii: Arcadele alveololodentare sup. și inf. lățite și alungite cu supraalveolodenție frontală inferioară

Dezvoltarea ocluziei

angrenaj	molari (d)	canini (d)	incisivi (d+s)	canini (s)	molari (s)
sagital		Mezial 5 mm	Invers cu inocl. sag 5 m/m	Mezial 5 mm.	
transversal	Invers	Invers	L Med - Dev Dr. 2 m/m	Invers	Invers
vertical			Supraocluzie negativă 1/2		

Concluzii: Dezechilibru ocluzo-articular prin ocluzie inversă totală, ocluzie adîncă negativă 1/2 cu inocluzie sagitală negativă 5 m/m; ocluzie mezializată.

Examene complementare: Fotografii ; Telerx ; Antropometrie
Hemoleucogramă · 2x : Urina ; Probe hepatice

Diagnostic: Policarii ocluzale prin defect de mineralizare edentație termino - latero - terminală superioară și termino - latero - laterală inferioară
Dizarmonie de maxilar manifestată prin retro-guație superioară și proguație inferioară cantitativă
Dizarmonie alveolară manifestată prin pro - alveolie sup. și inf. exoalveolie sup. și inf. și supra - alveolie frontală inf.
Dizarmonie dentară de grup manifestată prin prodentie superioară :, exodentie sup. și inf. și supradentie fr. inf. Ocluzie inversă totală adică negativă ½ cu inocluzie sagitală negativă 5 mm., ocluzie mezializată.
În etiopatogenie : factor genetic.

Plan de tratament:

1. Echilibrarea ocluziei
2. Protezare

Evoluție: 30 VII. 1969 - Operată osteotomia oblică bilaterală a ramurilor verticale a mandibulei
14. VII. 1969 Se suprimă imobilizarea
Poartă bărbiță cu capelină timp de 20 zile
12. IX. Control - Vindecată
20. X. Examenele de control

Scanned with OKEN Scanner

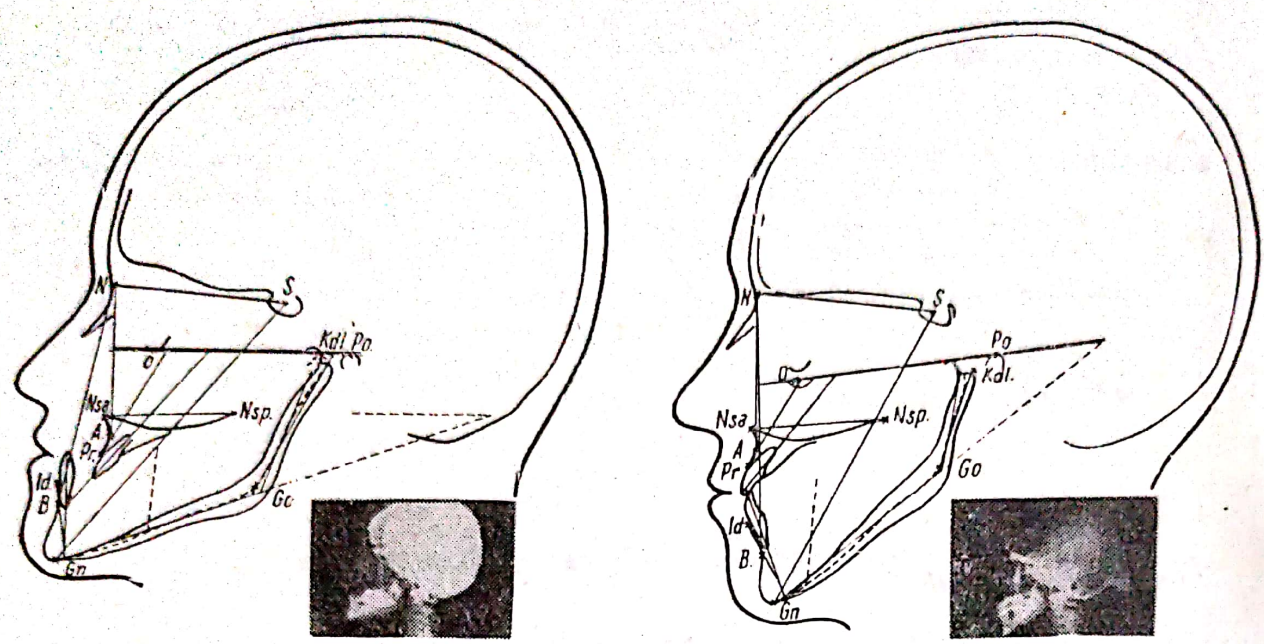
N
S
Kdl
Po
O
Nsa
A
Pr
Nsp.
Id
B
Go
Gn
N
S
Po
Kdl.
O
Nsa
Nsp.
A
Pr
Go
Id
B.
Gn

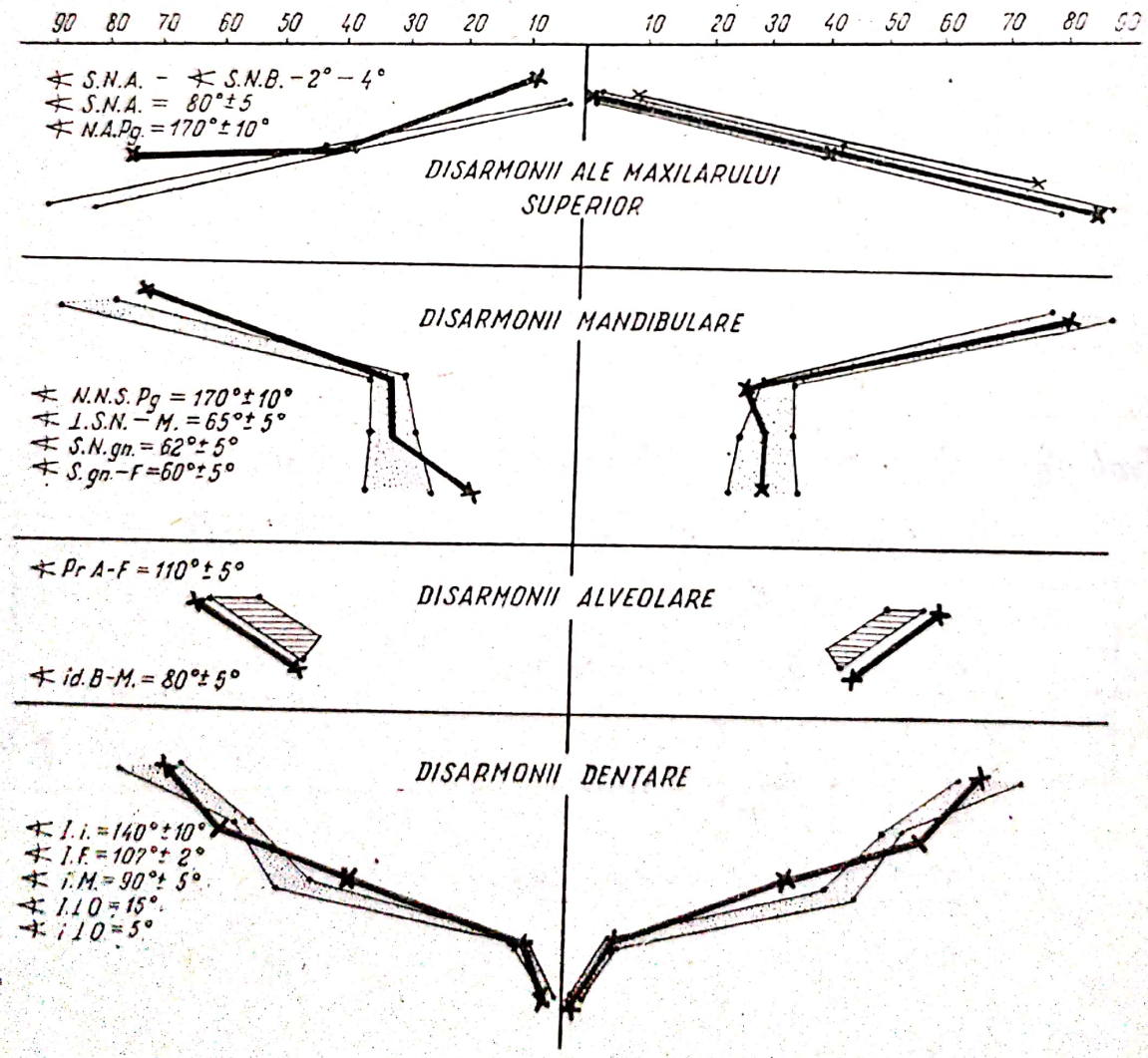
90 80 70 60 50 40 30 20 10
10 20 30 40 50 60 70 80 90
★ S.N.A. - ★ S.N.B. = 2° – 4°
★★ S.N.A. = 80° ± 5
★★ N.A.Pg. = 170° ± 10°
DISARMONII ALE MAXILARULUI SUPERIOR
DISARMONII MANDIBULARE
★ N.N.S. Pg = 170° ± 10°
★★ 1.S.N. – M. = 65° ± 5°
★★★ S.N.gn. = 62° ± 5°
★★★★ S.gn.-F = 60° ± 5°
★ Pr A-F = 110° ± 5°
DISARMONII ALVEOLARE
★ id.B-M. = 80° ± 5°
DISARMONII DENTARE
★ 1.i. = 140° ± 10°
★★ 1.F. = 102° ± 2°
★★★ i.M. = 90° ± 5°
★★★★ 1.1.0 = 15°
★★★★★ i.1.0 = 5°

Diagnosticul anomaliei dento-maxilară

Numele bolnavului DIMISIANU CIREȘICA

Sediul leziunii	Sagital	Transversal	Vertical	Etio-patologie	Obiective terapeutice
maxilar (gnație)	sup. RETRO				
	inf. PRO. CANTIT				1. REECHILIBR.
alveolă (alveolie)	sup. PRO	EXO		FACTOR GENETIC	OCUZIEI
	inf. PRO	EXO	SUPRA FRONTAL		2. PROTEZARE
dinți (grup) (dentie)	sup. PRO	EXO			
	inf.	EXO	SUPRA FRONTAL		
ocluzie (cluzie)	MEZIALIZATĂ INVERSĂ FR. CU INOCLUZIE SAGITALĂ NEG. 5 m/m.	INVERSĂ BILATERALĂ L. MEDIANĂ DEV. LA DR. cu 2 m/m.	ADÎNCĂ NEGATIVĂ 1/2		
dizarmonie dento-alveolară	sup.				
	inf.				
dizarmonii dentare izolate	Număr	Volum formă	Erupție	Structură	

Tratamentul Chirurgical

Osteotomia oblică a ramurei ascendente a mandibulei

Imobilizare prin tracțiune elastică intedentară.

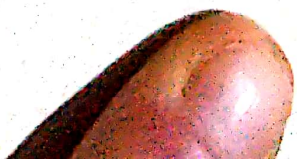

Scanned with OKEN Scanner

I.M.F. București
Fac. de Stomatologie
Clinica de Stomat. Infantilă

EVOLUȚIE TRATAMENT PEDODONȚIE

Nr. fișei 10.117 Numele DIMISIANU CIREȘICA Anul nașterii 1943

Data	Dinte	Diagn.	Tratament	Data	Dinte	Diagn.	Tratament	Data	Dinte	Diagn.	Tratament
12.06 1969	d.7 (47)	Pulpită	Extirpare vitală (anestezie - Spix - Xilină 2%)	20.06 1969	1.5 37	Gangrenă pulpară	Tratament mecanic canal				
14.06 1969	d.7. (47)	" "	Tratament mecanic canale Obturație canale 0.2% + iodof.	24.06 1969	1.5 37	"	Pansament pol. Klumscky				
19.06 1969	d.7. (47)	" "	Obturație definitivă, omalgom	30.06 1969	0.5 37	"	Obturație ciment iodof.				

Examenul clinic și complimentar

Scanned with OKEN Scanner

FOAIE DE TRATAMENT ORTODONȚIC

Anexă la fișa clinică nr. ..... model nr. 10.117

Numele bolnavului DIMISIANU CIRESICA

1. Tratament început la data 23. VI. 1969
2. Contenție aplicată la data 25. VI. 1969
3. Tratament terminat la data 20. X. 1970

	1		2	3
Amprentă	23. VI. 1969	12. IX. 1969		20. X. 1970
Fotografie	23. VI. 1969	12. IX. 1969		20. X. 1970
Radiografie				
Teleradiografia	23. VI. 1969	12. IX. 1969		20. X. 1970
Măsurători	23. VI. 1969	12. IX. 1969		20. X. 1970

Ședințe de tratament

Data 23. VI. 1969. Întocmirea foii de observație Amprente bimaxilare cu algodent. Fotografii de față și de profil Teleradiografie de profil.. Măsurători antropometrice.-

30. VI. 1969. Osteotomia oblică bilaterală a ramurilor verticale a mandibulei

2. VII. 1969. Control. Spălături bucale cu cloramină.-

Data 14. VII. 1969 Control

12. IX. 1969 Control. Amprente bimaxilare cu algodent. Fotografii de față și profil Teleradiografie de profil Măsurători antropometrice.

20. X. 1970. Control. Amprente bimaxilare cu algodent.

CAPITOLUL X

PRINCIPII DE DIAGNOSTIC, TERMINOLOGIE ȘI CLASIFICARE ÎN ANOMALIILE DENTO-MAXILARE

1. EVOLUȚIA CONCEPȚIILOR ÎN DIAGNOSTIC

Pentru a stabili un diagnostic în anomaliile dento-maxilare este necesar ca formele lor clinice să fie orînduite în grupe ce permit o sinteză a semnelor manifestate și consemnate la copilul bolnav.

Specialiști din toate timpurile s-au preocupat de această sintetizare în limita cunoștințelor din acea epocă, abordînd diferite clasificări ale anomaliilor dento-maxilare. În această elaborare fiecare s-a călăuzit de un principiu, pe baza căruia s-a stabilit un diagnostic corespunzător. Între aceștia trebuie amintit Angle, care aduce clasificarea ce-i poartă numele și care se bazează pe rapoartele molarilor I permanenți.

Pe această *clasificare*, cunoscută și sub numele de *ocluzionistă*, se bazează și terapia ce urmărește „îndreptarea dinților" pe arcadă ; pe această clasificare se bazează termenul de „ortodonție", care urmărește să armonizeze rapoartele dinților între ei. Această clasificare a fost progresistă în etapa respectivă și a fost prima bază de clasificare în ortodonție. Mai tîrziu, autorii germani caută să aprecieze diagnosticul de anomalie pe baza grupelor de simptome pe care le prezintă bolnavul. Ei vorbesc astfel de sindromul de ocluzie adîncă, sindromul de compresie de maxilar etc. Această *clasificare* pe sindroame este deosebit de valoroasă, contribuind astăzi la precizarea și mai adecvată a anomaliilor dento-maxilare, fiind folosită astăzi de majoritatea autorilor germani.

Autorii francezi se orientează de la început spre o *clasificare clinică*, vorbind de o prognație sau proalveolie superioară sau inferioară. Și ea reprezintă după noi o fază progresistă în dezvoltarea specialității, aducînd o contribuție principală în precizarea terminologiei și diagnosticului anomaliilor dento-maxilare.

2. PRINCIPII DE STABILIRE A UNUI DIAGNOSTIC

Plecînd de la experiența clinicienilor de medicină generală în care există:

a. un diagnostic anatomo-clinic ;
b. un diagnostic topografic și
c. altul etiologic,

considerăm că diagnosticul în ortodonție trebuie să urmeze aceeași cale.



Scanned with OKEN Scanner

a. **Diagnosticul anatomo-clinic** ne obligă să acceptăm o terminologie care să precizeze sediul și direcția leziunii într-unul din cele 3 elemente componente ale aparatului dento-maxilar, precum și în cele 3 planuri spațiale (sagital, transversal și vertical). În acest sens, terminologia școlii franceze devine cea mai potrivită.

b. **Diagnosticul topografic** este deseori greu de stabilit pe baza unui examen clinic. Examenele complimentare fotostatic, antropologic, teleradiografic pot da indicații mai precise asupra sediului leziunii. De aceea, în formele mai complexe aceste examene devin obligatorii.

c. **Diagnosticul etiologic** este necesar de stabilit pentru a putea întreprinde o terapie adecvată. Anamneza, cercetarea tonusului mușchilor masticatori și labio-genio-linguali precum și studiul funcțiilor aparatului dento-maxilar permit, de cele mai multe ori, stabilirea unui diagnostic etiologic. De multe ori este însă necesar un examen de specialitate complimentar: neuroendocrin, O.R.L., fotocinematografic etc. pentru a-l preciza.

În anomaliile dento-maxilare întîlnim de obicei variați factori ce determină apariția anomaliilor sau favorizează producerea sau agravarea lor în diverse condiții ocazionale. Factorii ereditari, neuroendocrini, metabolici sau funcționali apar de cele mai multe ori evidenți în majoritatea anomaliilor dento-maxilare. Remarcăm, în general, predominența unora din ei, astfel încît am putea să acordăm o importanță mai mare unor *factori predominenți* față de ceilalți *factori ocazionali* sau *favorizanți*. Diagnosticul trebuie să reprezinte sinteza tuturor datelor ce se referă la semnele clinice subiective, obiective sau complimentare și la factorii cauzali.

3. CE ESTE O ANOMALIE DENTO-MAXILARĂ?

Anomaliile dento-maxilare se referă la toate modificările morfologice pe care pot să le îmbrace elementele aparatului dento-maxilar; de aceea, autorii francezi utilizează deseori termenul de *dismorfoze dento-maxilare*, în loc de *anomalii dento-maxilare*. Școala germană utilizează termenul de *disgnație*, pentru a preciza aceste modificări morfologice.

Anomalie înseamnă abatere de la normal; variabilitatea formei și dimensiunii aparatului dento-maxilar este destul de mare, dacă ne referim, de exemplu, la arcadele alveolare ale negrilor (mult dezvoltate) în raport cu cele ale rasei mongole sau albe. Valoarea absolută a acestor dimensiuni nu are deci atît de mare importanță, cît mai ales încadrarea formei și dimensiunii unui element (arcada alveolară în exemplul nostru) față de întregul masiv facial. O proalveolie bimaxilară constituie un element de frumusețe în rasa neagră, în timp ce în rasa albă sau mongolă această proalveolie atrage atenția celorlalți compatrioți și o consideră anomalie dento-maxilară. Valoarea relativă a dimensiunii și formei unei părți din aparatul dento-maxilar trebuie luată în considerație, și această lipsă de armonizare a unei părți din acest aparat

Scanned with OKEN Scanner

poate fi desemnată mai bine prin termenul de disarmonie. Vom avea deci de discutat de o disarmonie dentară, o disarmonie alveolară sau o disarmonie maxilară, după cum sediul leziunii este mai evident pe unul din aceste elemente. În aprecierea unei disarmonii ne referim, pe de o parte, la dimensiunea relativă a dinților, arcadelor alveolare sau a maxilarelor în raport cu dezvoltarea generală. Cînd diametrul mezio-distal al incisivilor superiori depășește 35 mm, considerăm că este vorba de o macrodonție; dacă suma incisivilor superiori este sub 28 mm, avem o microdonție. Aprecierea dimensiunii alveolelor sau maxilarelor se face pe baza unor măsurători, somatograme, unde anumite valori sînt caracteristice fiecărei rase, fiecărei vîrste. Dacă un om are dinți mari (macrodonție chiar) și arcade, alveole mari, considerăm că este o congruență dento-alveolară, că este vorba de un om normal dezvoltat. Dacă la această macrodonție nu corespunde și o dezvoltare armonioasă a arcadelor alveolare, vorbim de o incongruență dento-alveolară, de o disarmonie dento-alveolară. Termenul de anomalie dentomaxilară îl utilizăm mai mult pentru a desemna deformațiile mari ale maxilarelor sau dinților, deformații pe care le întîlnim mai ales în malformațiile congenitale ale feței.

4. GRUPELE DE DISARMONII

Cercetările anatomice și antropologice privind dezvoltarea maxilarelor pe bază de măsurători și teleradiografii arată că există 4 elemente anatomice principale în dezvoltarea maxilarelor:

— Baza craniului, cu dezvoltarea encondrală.

— Baza maxilarelor, cu dezvoltarea encondrală la mandibulă și dezvoltarea desmală la maxilarul superior.

— Arcadele alveolare, cu dezvoltare desmală.

— Arcadele dentare, cu dezvoltare ecto-mezodermică relativ independentă de dezvoltarea oaselor (fig. 83).

Pentru modificarea rapoartelor normale, dintre aceste elemente iau naștere grupele de disarmonii studiate mai jos:

a. **Disarmoniile maxilare** (disgnatii). Reprezintă grupe de anomalii dento-maxilare în care *rapoartele dintre baza craniului și bazele maxilarelor sînt modificate* față de normal. Sediul anatomic al acestor

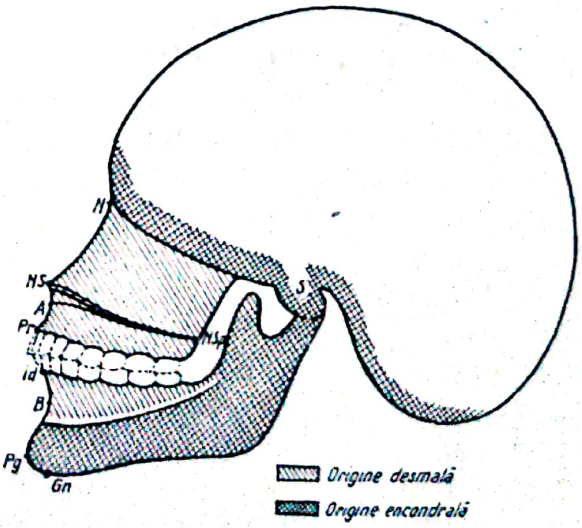

Fig. 83. Elementele componente ale aparatului dento-maxilar.

anomalii îl constituie bazele maxilarelor. Pentru acest motiv, anomaliile respective poartă numele de disgnații. (Termenul de „gnație" provine din limba greacă și înseamnă maxilar).

Sensul modificării dezvoltării maxilarelor este precizat prin prefixele pro-, retro-, endo-, exo-, supra-, infra-, în raport cu cele 3 planuri de orientare: sagital, transversal și vertical. Ocluzia, pe care o considerăm, ca un simptom, este de cele mai multe ori modificată într-unul din cele trei planuri de orientare. Aici, cauzele genetice au o valoare predominentă.

b. **Disarmoniile alveolare** (disalveolii) se referă la *neconcordanța dintre arcadele alveolare* între ele sau la *neconcordanța dintre baza maxilarelor* (baza apicală) și *arcadele alveolare* (baza coronară).

Tulburările în aceste cazuri se referă, ca sediu, la arcada alveolară și anomalia poartă numele de *disalveolie sau disgnație alveolară*. Termenul alveolie vine de la alveolon, care înseamnă alveolă. Sensul anomaliei este precizat prin prefixele cunoscute: pro-, retro-, endo-, exo-, supra-, infra-. Aproape în toate cazurile ocluzia este dezechilibrată. Aceste anomalii se datoresc, în special, tulburărilor funcționale.

c. **Disarmoniile dentare de grup** includ anomaliile dento-maxilare, în care sînt *modificate rapoartele dintre arcadele dentare*. Sediul leziunii este precizat prin termenul „dentie" și se referă la grupe de dinți în anomalie de poziție. Sensul modificării se definește prin aceleași prefixe. Ocluzia este dezechilibrată pe porțiuni limitate.

În etiologia acestor disarmonii, alături de factorii funcționali, un rol de mare importanță îl joacă direcția pantelor cuspidiene, care modifică ocluzia terminală (o mezializează, o distalizează, o lateralizează).

d. **Disarmonia dento-alveolară** reflectă *incongruența dintre dimensiunea arcadelor alveolare și dimensiunea dinților*. Incongruența a fost sesizată de către antropologi, care au dovedit că ea poate constitui o entitate morbidă aparte, în care factorii genetici predomină în etiologie.

e. **Disarmonii dentare izolate.** Celelalte *anomalii de dimensiune, număr sau structură ale dinților*, precum și *anomaliile dentare de poziție izolate* sînt cuprinse în disarmoniile dentare izolate; factori diverși genetici, neuroendocrini și locali, intervin în etiologia acestor anomalii.

Adoptarea acestei clasificări pentru stabilirea unui diagnostic anatomoclinic, topografic, etiologic permite întreprinderea unei terapii profilactice, preventive sau curative complexe în raport cu forma clinică a anomaliei.

Anomalia dento-maxilară apare astfel ca o tulburare în creșterea segmentelor masivului facial cu evoluție filogenetică și ontogenetică proprie. Modificarea ocluziei, adică a rapoartelor statice dintre arcade, malocluzia, apare ca un simptom în cadrul anomaliei, iar terapia nu se poate referi numai la „îndreptarea dinților", ci și la reeducarea funcțională și la modificarea sau compensarea cel puțin a cantității sau direcției de creștere ale acestor segmente.

Scanned with OKEN Scanner

8. TERMINOLOGIA UTILIZATĂ ÎN ORTODONȚIE

Pentru a stabili un diagnostic exact și pentru a institui o terapeutică adecvată în raport cu leziunea unei părți sau mai multor părți din aparatul dento-maxilar, terminologia franceză ni se pare cea mai potrivită. Această terminologie folosește drept criteriu poziția maxilarelor și dinților față de cele trei planuri: *sagital, transversal și vertical.* Termenii folosiți pentru a preciza topografic una din disarmonii sînt formați:

— dintr-un prefix, care precizează sensul deformației;
— dintr-un radical, care definește sediul deformației;
— dintr-un calificativ, care precizează caracterul particular al deformației.

Prefixele definesc sensul deformării înainte sau înapoi, înăuntru sau în afară, în sus sau în jos, după raportul pe care-l au deformațiile în cele trei planuri: sagital, transversal și vertical.

În plan sagital, deformarea maxilarului, a arcadei alveolare sau a grupului de dinți se precizează prin pro- pentru a arăta deplasarea înainte, retro- pentru a indica deplasarea înapoi față de planul nazo-frontal (DREYFUS). Termenii de endo- sau exo- sînt utilizați pentru a preciza deformarea către planul medio-sagital sau în afara lui. În plan vertical sensul deformării se indică prin prefixele supra-, pentru a arăta că anumite puncte de pe maxilar, de pe arcada alveolară sau de pe fețele ocluzale ale dinților sînt situate sub planul orizontal de masticație; infra-, pentru a arăta că aceste puncte sînt situate deasupra planului orizontal de masticație (planul de ocluzie).

Radicalii folosiți, se referă la sediul leziunii. Astfel, pentru buze se folosește termenul de cheilie, pentru maxilare se folosește termenul de gnație, pentru arcada alveolară se folosește termenul de alveolie, pentru grupe de dinți, termenul de denție, proeminența mentonieră se consemnează prin termenul de genie.

Pentru a completa diagnosticul topografic al disarmoniei, se folosesc, după caz, calificativele: totală, parțială, superioară, inferioară, bilaterală, unilaterală, dreaptă, stîngă, simetrică, asimetrică, unimaxilară, bimaxilară, frontală, laterală.

Deplasările dentare izolate la 1—2 dinți pot fi în plan mezio-distal, în plan transversal sau în plan vertical. În plan mezio-distal folosim termenii de mezio-poziții, pentru a indica deplasarea dintelui spre linia intercisivă, sau dist-opoziție, pentru a indica deplasarea dintelui în sens opus.

Termenii vestibulo-poziție și linguo-poziție arată direcția de deplasare a dintelui către vestibul sau către cavitatea bucală propriu-zisă. Depășirea planului de ocluzie de către un dinte se consemnează prin teremenul de suprapoziție. Rămînerea dintelui sub planul ocluzal se consemnează prin infrapoziție. Răsucirea unui dinte în jurul axului lui se consemnează prin rotație.

Scanned with OKEN Scanner

9. CUM NE ORIENTĂM ÎN STABILIREA UNUI DIAGNOSTIC?

Lumea stomatologică folosește astăzi trei clasificări principale în anomaliile dento-maxilare: clasificarea *ocluzionistă* ANGLE (școala americană), clasificarea pe *sindroame* (școala germană), *clasificarea clinică* (școala franceză). Pentru a ne putea orienta în grupul acestor anomalii dento-maxilare, vom descrie pe scurt clasificarea lui ANGLE, clasificarea *funcționalistă* a școlii sovietice (KATZ), clasificarea pe sindroame (școala germană) și clasificarea clinică (școala franceză).

a. **În clasificarea ocluzionistă ANGLE** sînt trei clase de malocluzii: în clasa I arcada mandibulară are raporte normale cu arcada maxilară, astfel încît cuspidul mezio-vestibular al molarului superior de 6 ani articulează cu foseta vestibulară a molarului de 6 ani inferior. În această clasă sînt trei forme cunoscute sub numele de subdiviziuni, forme descrise de fapt de elevii școlii lui ANGLE.

În subdiviziunea I există malocluzii ale unui număr redus de dinți, datorită unor cauze locale.

În această categorie trebuie să fie considerate:

— întîrzierile în resorbția dinților de lapte, care determină malerupția dinților permanenți;

— pierderea prematură a dinților de lapte sau permanenți, care va produce migrarea mezială sau distală a dinților vecini și migrarea verticală a dinților antagoniști;

— macrodenție sau microdenție;

— dinții supranumerari;

— anodonție parțială;

— poziția anormală a unui grup de dinți, care poate determina alte malocluzii, limitate la un număr redus de dinți;

— incluzia unui dinte este o altă cauză locală în producerea unei malpoziții limitate la un grup izolat de dinți.

Tot în această subdiviziune sînt înglobate și:

— diastema produsă de un fren labial anormal;

— prodenția și proalveolia, determinate de obiceiurile vicioase; sugerea degetului, a buzei inferioare etc.;

— inocluzia frontală, produsă de deglutiția infantilă.

În subdiviziunea a II-a este încadrată înghesuirea dinților frontali, a cărei cauză este incongruența dintre mărimea dinților și a maxilarelor.

În subdiviziunea a III-a sînt încadrate protruzia sau retruzia, a căror cauză este, în general, ereditară. În protuzie există o proalveolie și o prodenție, provocate de obiceiurile vicioase (sugerea degetului, deglutiția infantilă, respirația bucală). În retruzia bimaxilară există o retroalveolie și o retrodenție, provocate mai mult de o hipertonie a buzelor, ce apar înfundate și subțiri.

În clasa a II-a ANGLE, molarul inferior de 6 ani este distal situat față de cel superior, cu cel puțin dimensiunea unui cuspid (3—4 mm). În această

clasă există două forme clinice, cunoscute sub numele de subdiviziunea I și a II-a.

— *Subdiviziunea I* este caracterizată prin existența unei proalveolii și prodenții, asociate cu o inocluzie frontală. În subdiviziunea I a clasei a II-a, cauza principală este la nivelul maxilarului superior, care s-a dezvoltat în exces în plan sagital.

— *Subdiviziunea a II-a* a clasei a II-a se caracterizează prin retropulsia mandibulei și prin supraocluzie frontală (ocluzie adîncă acoperită).

Clasa a III-a se caracterizează prin mezializarea mandibulei, molarul inferior de 6 ani fiind mezializat față de cel superior cu cel puțin 3 mm. Și aici sînt două subdiviziuni. În subdiviziunea I există o prognație inferioară, asociată uneori cu proalveolie și prodenție. În etiologie, factorul ereditar și neuro-endocrin predomină, prognația inferioară fiind consecința unei creșteri neproporționate a mandibulei în raport cu maxilarul. Subdiviziunea a II-a se datorește unei nedezvoltări a maxilarului superior. Factorii generali ereditari sau neuro-endocrini (acondroplazia, disostoza cleidocraniană) despicăturile labio-maxilo-palatine) sau cei locali (respirație orală) pot produce această formă clinică.

Această clasificare foarte simplă are dezavantajul că ia drept criteriu poziția molarilor de 6 ani, care sînt și ei variabili și nu reflectă complexitatea factorilor etiologici.

Formele clinice din cadrul acestei clasificări sînt convenționale și greu de reținut.

b. Benett încearcă o **clasificare etiologică** a acestor anomalii dento-maxilare. El include în clasa I anomaliile dento-maxilare produse de cauze locale; în clasa a II-a include anomaliile dentare produse de dezvoltarea anormală a unei părți din maxilar, datorită unei deficiențe de creștere a oaselor; în clasa a III-a, el include anomaliile caracterizate prin rapoarte anormale între arcadele alveolare superioare și inferioare și craniul visceral. Această clasificare permite gruparea mai logică a anomaliilor dento-maxilare, după cauza ce le determină.

c. **Clasificarea funcțională** a lui Katz completează concepția morfologică a lui Angle, introducînd rolul mușchilor masticatori în determinarea morfologiei maxilarelor și a ocluziei, întrevăzînd posibilitatea corectării ocluziei prin reeducarea musculaturii masticatoare.

În clasa I, după Katz, predomină deformațiile arcului anterior primilor molari, predomină deci mișcările de închidere și deschidere a gurii, ocluzia fiind blocată. Mișcările de lateralitate și de propulsie-retropulsie sînt cu totul reduse.

În clasa a II-a se reduce dimensiunea suprafețelor masticatoare, prin distalizarea mandibulei. Anomaliile din această clasă se asociază cu atrofia pterigoidienilor externi, propulsia mandibulei, făcîndu-se dificil.

În clasa a III-a se reduce suprafața funcțională masticatorie prin mezializarea mandibulei. Aici predomină acțiunea pterigoidienilor externi, în detrimentul fasciculelor posterioare din temporal, care fac retropulsia.

Scanned with OKEN Scanner

Această clasificare funcționalistă a lui Katz arată rolul musculaturii masticatoare în determinarea morfologiei maxilarelor și întrevede posibilitatea reducerii unei anomalii prin reeducarea acestor mușchi. Se întrevede acum și stadiul funcțional în evoluția unei anomalii dento-maxilare.

d. **Clasificarea pe sindroame** (școala germană) apreciază diagnosticul de anomalie după modul în care se asociază mai frecvent anumite semne ale anomaliilor dento-maxilare. Se ajunge astfel la clasificarea pe sindroame, care vine în special în sprijinul practicienilor.

— *Sindromul de compresie de maxilar* cu protruzie sau înghesuirea dinților se referă la anomaliile arcadelor alveolo-dentare în plan transversal și sagital.

— *Sindromul progenic* (adevărat, fals, cu ocluzie forțată sau ocluzie inversă frontală) se referă la anomaliile dento-maxilare în plan sagital.

— *Sindromul de ocluzie adîncă și deschisă* se referă la anomaliile dento-maxilare în plan vertical.

— *Sindromul de incongruență* dintre arcada alveolară și arcada dentară se referă de fapt la disarmonia dento-alveolară.

Anomaliile dentare se referă la disarmoniile dentare de grup sau izolate.

KORKHAUS și SCHWARTZ grupează aceste sindroame și în funcție de factorii generali sau locali ce le determină, introducînd *clasificarea genetică sau biogenetică*.

e. **Școala franceză** se orientează de la început spre o clasificare clinică. Pe baza terminologiei franceze adoptate de Federația dentară internațională (F.D.I.), cu sediul în America de Nord, precum și de Societatea de ortopedie dento-facială (Franța), CAUHÉPÉ propune o clasificare a anomaliilor dento-maxilare în trei grupe:

În prima grupă sînt prezentate *anomaliile de bază osoasă*, anomalii în care sînt tulburate rapoartele între baza maxilarelor (baza apicală) și arcada alveolară (baza coronară a alveolelor). Aceste disarmonii sau decalaje de bază se datoresc, în special, factorilor ereditari, iar respirația bucală sau tulburările masticatorii agravează această anomalie. Prognațiile, retrognațiile, endognațiile fac parte din această grupă.

Anomalii prin modificarea raportului între dimensiunea arcadelor și a dinților. Acestea sînt *disarmoniile dento-maxilare*, care se referă de fapt la disarmoniile dento-alveolare.

Anomaliile sistemului dentar, de obicei ereditare, pot fi anomalii dentare de număr, formă, volum, poziție. În cele de poziție factorii locali pot juca un rol important.

Această clasificare este mai completă și permite o terapeutică simplificată în raport cu factorii etiologici. Nu sînt incluse în această clasificare modificările rapoartelor dintre baza craniului și maxilare și modificările rapoartelor dintre arcadele alveolare.

f. **Clasificarea antropologico-clinică** (P. FIRU). Plecînd de la datele majorității anatomiștilor și antropologilor, care consideră aparatul dento-maxilar format din maxilare, alveole și dinți și ținînd cont de planurile convenționale în cele 3 direcții stabilite de majoritatea ortodonților (planul naso-frontal, orbito-frontal, pentru disarmoniile sagitale, planul medio-sagital, pentru disarmoniile transversale și planul ocluzal, pentru disarmoniile în

Scanned with OKEN Scanner

plan vertical), putem grupa disarmoniile dento-maxilare în 5 clase, care reprezintă *diagnosticul clinic*, și anume: disarmonii maxilare, disarmonii alveolare, disarmonii dentare de grup, disarmonii dento-alveolare, disarmonii dentare izolate.

Fiecare disarmonie din acestea poate fi totală — cînd tulburările de creștere sînt în toate cele trei planuri, sau parțială — cînd se referă la 1—2 planuri. La fiecare din această clasă va trebui să avem în vedere direcția în care tulburarea de creștere este predominantă; avem de-a face deci cu o disarmonie alveolară sagitală, transversală sau verticală, sau disarmonie alveolară în plan sagital și transversal, în cazul unei disarmonii parțiale sau disarmonie alveolară totală, în care tulburarea de creștere se referă la toate planurile spațiale.

Pe de altă parte, destul de rar întîlnim o tulburare de creștere localizată numai la maxilar, alveolă sau dinți; de cele mai multe ori sînt asociate. Vom spune deci disarmonie maxilară și dentară superioară în plan sagital, de exemplu, sau disarmonie alveolară și dentară în plan sagital, pentru a preciza nu numai sediul tulburării de creștere, dar și direcția de creștere modificată.

Pentru stabilirea *diagnosticului topografic* va trebui să ne adresăm terminologiei franceze adoptate de F.D.I., în care prefixul indică direcția tulburării de creștere, radicalul indică sediul tulburării de creștere, iar caracterizarea precizează unele particularități ale localizării tulburării de creștere. Deci, vom spune proalveolie cu prodenție superioară, pentru a preciza o disarmonie alveolară și dentară de grup în plan sagital.

Diagnosticul etiologic este greu de apreciat, mijloacele clinice și datele de anamneză nefiind de cele mai multe ori suficiente. Dacă ținem cont de evoluția filogenetică și ontogenetică, atunci putem spune că elementele cele mai vechi apărute în cursul filogenezei sînt și cele mai constante; ele sînt influențate de factorii ereditari, în ceea ce privește cantitatea și direcția de creștere predominentă. Forma și dimensiunea maxilarelor este dependentă, de obicei, de factorii ereditari și neuro-endocrini. Prognația inferioară poate fi astfel familiară, sau poate apărea la un acromegal. Forma și dimensiunea maxilarelor depinde însă și de modul de activitate al suturilor sau al cartilajelor de creștere, care de fapt execută creșterea (forma și dimensiunea) după schema ereditară. Lipsa lor parțială (despicăturile labio-maxilare) sau obliterarea lor precoce, sau distrugerea lor prin procese septice, determină tulburări în creșterea maxilarului, tulburări căpătate în cursul ontogenezei (micrognație inferioară prin distrugerea cartilajelor condiliene, micrognație superioară din lipsa suturii dintre osul incisiv și maxilar (despicătură labio-maxilo-palatinală).

Unii factori funcționali activi în timpul masticației modelează forma și structura maxilarelor, în raport cu presiunile exercitate pe dinți. Alți factori funcționali; respirația nazală, stimulează dezvoltarea în lățimea maxilarelor.

Formele de *disarmonii maxilare*, în care predomină cantitatea de creștere, se datoresc factorilor ereditari sau neuro-endocrini. Direcția de creștere a bazei lor poate fi influențată însă și de factori funcționali.

Scanned with OKEN Scanner

La mandibulă întîlnim disarmonii anatomice, legate de dezvoltarea în exces sau în deficit a arcului bazal (prognații sau retrognații anatomice), sau întîlnim disarmonii mandibulare funcționale în care arcul bazal este normal dezvoltat, dar hiperfuncția sau hipofuncția pterigoidienilor externi pot determina o propulsie sau o retropulsie a mandibulei. Vom vorbi în aceste cazuri de prognația mandibulară funcțională.

Arcadele alveolo-dentare sînt așezate într-un tunel muscular, întrerupt anterior la reptile, completat anterior prin apariția chingii labiale la mamifere și om. Musculatura labio-geniană, situată în afara arcadelor alveolo-dentare, este contrabalansată de musculatura limbii, situată înăuntrul arcadei alveolo-dentare. Din echilibrul acestor funde musculare antagoniste, rezultă direcția de creștere a arcadelor alveolare și poziția dinților față de celelalte elemente ale aparatului dento-maxilar.

Disarmoniile alveolare și dentare de grup sînt determinate, astfel, de factorii funcționali. Dezvoltarea cantitativă a arcadelor alveolare și într-o oarecare măsură forma lor, este determinată de factorii ereditari sau neuro-endocrini. Activitatea centrelor osteogenetice a arcadelor alveolare (periostul și ligamentul alveolo-dentar) urmează schema ereditară, ce poate fi modificată de diverși factori, metabolici, neuro-endocroni, avitaminoze etc. sau de diverși factori toxici, infecțioși, ce distrug aceste centre osteogenetice. Factorii funcționali însă determină direcția de creștere a arcadelor alveolare și sensul de migrare al grupului de dinți frontali sau laterali.

Disarmoniile dento-alveolare au o entitate proprie și se datoresc unei incongruențe dintre dimensiunea arcadelor alveolare și dimensiunea dinților. Frecvența lor crește mai ales la populațiile unde încrucișările sînt mai frecvente și unde procesul de reducere filetică a aparatului dento-maxilar este mai evident.

Disarmoniile dentare izolate se referă la tulburările ce apar în cursul dezvoltării ontogenetice a dinților în faza de mugure, din faza de histodiferențiere, morfogeneză, apoziție și calcificare, precum și din faza de erupție dentară.

Disarmoniile dentare de număr se referă la anodonție și la dinții supranumerari cu rădăcinile supranumerare.

Disarmoniile de formă și volum apar în tulburările de dezvoltare a dinților din faza de morfogeneză.

Disarmoniile de structură apar în tulburările de dezvoltare a dinților din fazele de histodiferențiere, apoziție și calcificare dentară. Ele vor fi prezentate în alt capitol ce se referă la hipoplazii și caria dentară.

Disarmoniile dentare de erupție cuprind ectopia, heterotopia, transpoziția și incluzia dentară și se datoresc unor tulburări în erupția dentară.

Disarmoniile dentare de număr, formă și volum sînt de obicei ereditare. Disarmoniile de structură sînt ereditare uneori și alte ori, cîștigate în cursul

Scanned with OKEN Scanner

unor tulburări metabolice. Disarmoniile de erupție sînt uneori ereditare, dar de cele mai multe ori sînt căpătate datorită tulburărilor de dezvoltare a arcadelor alveolare sau datorită migrărilor dinților rămași, după pierderea precoce a dinților din zona de sprijin.

Diagnosticul etiologic va trebui să fie prezumtiv în cazul în care anamneza indică asemănătoare cazuri în familie. Va trebui să fie precizat printr-un examen complimentar genetic (cariotip) sau un examen neuro-endocrin, dacă acești factori din urmă sînt încriminați. În cazul tulburărilor funcționale decelate clinic va trebui să precizăm uneori și să completăm acest examen cu altele complimentare (foniatric, masticatiogramă etc.).

În cazul celor prezentate observăm că nu întîlnim entități nozologice precise în ceea ce privește diagnosticul anomaliilor dento-maxilare. Dezvoltarea cantitativă sau direcțională diferită a celor 3 elemente ale aparatului dento-maxilar în cele 3 planuri spațiale, sub influența diferită a factorilor ereditari, neuro-endocrini, alimentari sau funcționali, poate duce la apariția unor disarmonii simple ce se referă la un dinte sau la un grup de dinți. În acest caz, și diagnosticul anatomo-clinic este simplu (de exemplu, ectopia dentară, prodenția superioară).

De obicei însă, tulburările de dezvoltare cuprind alveolele cu dinții sau alveolele cu maxilarele, sau raportul dintre masivul facial superior și mandibulă. Aici începe dificultatea și apar discuțiile privitoare la clasificare. Angle și școala anglo-americană adoptă soluția cea mai simplă: rapoartele dinților în plan sagital. Aprecierea diagnosticului după această clasificare este simplă și incompletă; efectuarea tratamentului după acest diagnostic este foarte dificil, angajînd discuții interminabile în tratamentul malocluziei respective.

Aprecierea unui diagnostic anatomo-clinic în cadrul clasificării școlii franceze este mai dificilă, dar are avantajul că tratamentul se referă precis la locul leziunii și se adresează, în cazul disarmoniilor cîștigate, la redresarea dinților sau la armonizarea elementelor aparatului dento-maxilar.

Aprecierea diagnosticului după modul în care diferitele semne clinice se asociază mai frecvent (clasificarea pe sindroame a școlii germane) vine în ajutorul medicilor practicieni, dar nu poate încadra toate formele clinice de anomalii și nu analizează suficient semnele clinice, astfel încît tratamentul se standardizează.

Folosind analiza tulburărilor de creștere și terminologia ei adecvată, după școala franceză, grupînd formele clinice ale anomaliilor dento-maxilare după clasificarea etiologică a școlii germane, folosind metoda antropologică în aprecierea tulburărilor de creștere, putem ajunge la un diagnostic anatomo-clinic, topografic și etiologic complet, ce ne permite să întreprindem o terapie complexă adecvată.

Scanned with OKEN Scanner

7. GRUPAREA TOPOGRAFICĂ A DISARMONIILOR

Utilizînd terminologia şcolii franceze şi metoda antropologică în precizarea leziunilor părţilor aparatului dento-maxilar, putem grupa majoritatea anomaliilor dento-maxilare în cinci grupe, luînd drept criteriu planul în care deformaţia unei părţi din maxilar este predominentă. Vom avea astfel:

A. Disarmonii sagitale
B. Disarmonii transversale.
C. Disarmonii verticale.
D. Disarmonii dento-alveolare.
E. Disarmonii dentare izolate.

Această grupare topografică permite o orientare mai bună a medicului practician în labirintul anomaliilor dento-maxilare şi dă posibilitatea omului de ştiinţă să abordeze în detaliu sediul leziunii fiecărei părţi din aparatul dento-maxilar.

Fără a epuiza numărul total al formelor clinice de anomalii dento-maxilare, care este extrem de mare (asocierea leziunilor părţilor aparatului dento-maxilar fiind imensă), putem totuşi descrie ca forme clinice principale pe cele ce se întîlnesc mai frecvent.

A. **Disarmoniile sagitale,** cunoscute sub numele de sindrom progenic, prezintă 5 forme clinice mai frecvente;

1. *Prognaţia inferioară prin macrognaţie*, cunoscută sub numele de prognaţie mandibulară anatomică sau *progenie adevărată.*

2. *Retrognaţie superioară prin micrognaţie*, cunoscută sub numele de *progenie falsă.*

3. *Prognaţie mandibulară funcţională prin ocluzie terminală mezializată*, cunoscută sub numele de *sindrom progenic prin ocluzie forţată.*

4. *Retrognaţia mandibulară* (funcţională sau anatomică).

5. *Prodenţia inferioară sau retrodenţia superioară cu ocluzie inversă frontală.*

B. **Disarmoniile transversale,** cunoscute sub numele de compresie de maxilar, prezintă 3 forme clinice mai frecvente.

1. *Endoalveolia superioară cu proalveolo-denţie.*
2. *Endoalveolia superioară cu înghesuirea dinţilor.*
3. *Laterognaţia mandibulară.*

C. **Disarmoniile verticale** prezintă două forme clinice mai frecvente:

1. *Sindromul de ocluzie adîncă* prin supraalveolodentie frontală sau infraalveolodentie laterală.

2. *Sindromul de ocluzie deschisă* prin infraalveolodentie frontală sau supraalveolodentie laterală.

D. **Disarmoniile dento-alveolare** prezintă două forme clinice:

1. *Cu înghesuirea dinţilor.*
2. *Cu spaţierea lor* (diastema, trema).

Scanned with OKEN Scanner

E. **Anomaliile dentare** izolate se referă la:
— Număr (anodonții, dinți-rădăcini supranumerare).
— Formă.
— Volum (macro-microdentie).
— Erupție (incluzie, heterotopie, transpoziție, ectopie dentară).

Primele trei grupe de disarmonii în plan transversal, sagital sau vertical, pot cuprinde mult mai multe forme clinice, după modul de asociere a diferitelor leziuni de la nivelul maxilarelor, alveolelor sau dinților. Analiza exactă a acestora se poate face mai ușor, pe baza unui *tablou sinoptic* de analiză a disarmoniei, care cuprinde atît elementul aparatului dento-maxilar cît și planul în care el prezintă modificarea (tab. nr. 5). Aprecierea etiopatogenică a fiecărei modificări survenite ne permite să procedăm la instaurarea unei terapeutici adecvate, ce urmărește rearmonizarea rapoartelor maxilarelor, alveolelor și dinților între ele.

Tabelul 5

Diagnosticul anomaliei dento-maxilare

Numele bolnavului: V. L.

Sediul leziunii	Sagital	Transversal	Vertical	Etiopatogenie	Obiective terapeutice
maxilar sup. (gnatie) inf.	— Retrognație funcțională	— —	— —	Suge deget Resp. orală	
alveolă sup. (alveolie) inf.	Proalveolie	—	Supraalveolie	Resp. orală	Corectare operatorie arcadă sup.
dinți (grup) sup. (dentie) inf.	Prodenție	—	— Supradentie	Resp. orală	Corectare ocluzie
ocluzie (cluzie)	Inocluzie 20 mm Distalizare 8 mm	Angrenaj invers 5,6 / 4,5	Adîncă în acoperiș	Resp. orală	Placă sup. arc vestib.
disarmonie sup. dento-alveolară inf.	—	—	— Înghesuire frontală	Resp. orală	—
Disarmonii dentare izolate	Număr —	Volum formă —	Erupție —	Structură —	—

Tratamentul — Osteotomia arcadei alveolare sup. cu fractură, redresare cu imobilizare
— Contenție-placă sup. cu arc vestibular și plan inclinat retroincizal.

Această grupare a disarmoniilor maxilare, alveolare și dentare în cadrul celor trei planuri, după frecvența lor, poate fi pusă în aplicare atît de practicianul din teren, care urmărește să trateze disarmonia, cît și de omul de știință, care caută să analizeze cauza tulburărilor de creștere în diversele porțiuni ale aparatului dento-maxilar.

Această grupare a disarmoniilor reprezintă de fapt o clasificare eclectică, ce asimilează terminologia franceză cu sindroamele școlii germane, utilizînd metoda antropologică, în ceea ce privește măsurătorile și dezvoltarea filogenetică și ontogenetică a aparatului dento-maxilar.

Această clasificare permite efectuarea unui tratament complet cauzal, aplicarea aparatelor ortodontice, fixe, mobile sau funcționale, găsindu-și astfel o indicație mai precisă. Această clasificare permite, de asemenea, dezvoltarea tratamentului profilactic și preventiv, iar în cadrul celui curativ, tratamentul protetic și chirurgical, care își găsesc indicații mai precise alături de cel ortodontic.

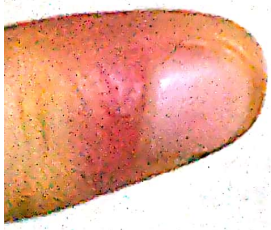

Scanned with OKEN Scanner

CAPITOLUL VI

FORMELE CLINICE ALE ANOMALIILOR DENTO-MAXILARE

Asocierea diferitelor aspecte privind dezvoltarea cantitativă sau direcțională a celor trei elemente ale aparatului dento-maxilar în cele trei planuri poate să ne conducă la un număr foarte mare de forme clinice ale anomaliilor dento-maxilare.

Analiza acestor aspecte izolate, prin denumirea lor internațională, ne permite să grupăm aceste forme clinice în disarmonii totale și parțiale. Cele parțiale pot fi:

A. Disarmonii sagitale.
B. Disarmonii transversale.
C. Disarmonii verticale.

La fiecare din acestea pot fi interesate unul sau toate cele trei elemente ale aparatului dento-maxilar (maxilar, alveolă, dinte).

Disarmoniile totale grupează formele clinice în care tulburările de creștere ale aparatului dento-maxilar sînt evidente în toate cele 3 planuri.

În fiecare din această grupă de anomalii dento-maxilare întîlnim totuși mai frecvent unele forme clinice, pe care le vom descrie mai amănunțit.



Fig. 84. Soleava V.L., 18 ani, cu prog- [illegible] mandibulară [illegible] (genetică) [illegible]

CAPITOLUL XI

FORMELE CLINICE ALE ANOMALIILOR DENTO-MAXILARE

Asocierea diferitelor aspecte privind dezvoltarea cantitativă sau direcțională a celor trei elemente ale aparatului dento-maxilar în cele trei planuri poate să ne conducă la un număr foarte mare de forme clinice ale anomaliilor dento-maxilare.

Analiza acestor aspecte izolate, prin denumirea lor internațională, ne permite să grupăm aceste forme clinice în disarmonii totale și parțiale. Cele parțiale pot fi:

A. Disarmonii sagitale.
B. Disarmonii transversale.
C. Disarmonii verticale.

La fiecare din acestea pot fi interesate unul sau toate cele trei elemente ale aparatului dento-maxilar (maxilar, alveolă, dinte).

Disarmoniile totale grupează formele clinice în care tulburările de creștere ale aparatului dento-maxilar sînt evidente în toate cele 3 planuri.

În fiecare din această grupă de anomalii dento-maxilare întîlnim totuși mai frecvent unele forme clinice, pe care le vom descrie mai amănunțit.

Fig. 84. Bolnava V.L., 18 ani, cu prognație mandibulară familiară (genetică): *a.* — înainte de operație; *b.* — după operație

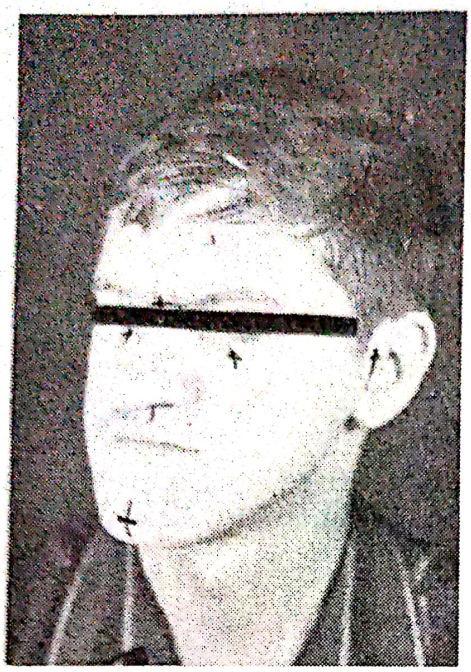

Fig. 85. Bolnavul V.I., 20 ani, cu prognație mandibulară acromegalică.



Fig. 86. Bolnavul V.I., 18 ani, cu prognație mandibulară, profil concav, procheilie și etajul inferior mai mare decît cel mijlociu.

A. **În plan sagital** întîlnim mai frecvent:

I. *Prognația mandibulară* (progenia adevărată, malocluzie cl. a III-a, subdiviziunea I).

II. *Retrognația superioară* (progenia falsă, malocluzia cl. a III-a, subdiviziunea a II-a).

III. *Prognația mandibulară funcțională*, prin ocluzie terminală mezializată (progenia prin conducere forțată, malocluzie cl. a III-a, subdiviziunea I).

IV. *Retrognația mandibulară anatomică sau funcțională de repaus* (malocluzie cl. a II-a, subdiviziunea a II-a).

V. *Prodenția inferioară sau retrodenția superioară* cu ocluzie inversă frontală (sindromul de ocluzie inversă frontală, malocluzie cl. a III-a, subdiviziunea I sau a II-a).

B. **În plan transversal** întîlnim:

I. *Endalveolia superioară cu proalveolo-denție superioară* (sindrom de compresie de maxilar, cu protruzie, malocluzie clasa I subdiviziunea a III-a sau clasa a II-a subdiviziunea I).

II. *Endalveolia superioară cu incongruență dento-alveolară* (compresie de maxilar cu înghesuirea dinților, malocluzie clasa I sau a II-a).

Scanned with OKEN Scanner

III. *Laterognația mandibulară.*

C. **În plan vertical** întîlnim:

I. *Sindromul de ocluzie adîncă.*

II. *Sindromul de ocluzie deschisă*, produsă prin infra- sau supraalveolii frontale sau laterale.

A. DISARMONIILE SAGITALE

1. PROGNAȚIA MANDIBULARĂ

(progenia adevărată, malocluzie cl. a III-a, subdiviziunea I)

Se caracterizează prin dezvoltarea exagerată a corpului mandibulei în plan sagital, precum și prin inversiunea frontală sau totală a ocluziei dentare. Apare în procent de 25% din totalul disarmoniilor sagitale.

1. În **etiologia** acestei forme clinice trebuie amintit:

a) factorul genetic;

b) factorul endocrin;

c) factorul funcțional.

a) *Dezvoltarea exagerată a mandibulei în plan sagital* este întîlnită în familii întregi. Se citează astfel frecvent existența prognației mandibulare la descendenții familiei Habsburgilor din Spania și se consideră că factorul genetic este dominant (fig. 84).

b) *Factorul endocrin* este adeseori prezent. În acromegalia juvenilă sau în acromegalie, corpul mandibulei prezintă o creștere exagerată, determinînd de cele mai multe ori și o inversare a ocluziei (fig. 85, 86, 87).

c) *Factorul funcțional* poate determina o prognație funcțională, care, în timp, favorizează dezvoltarea mandibulei în plan sagital și apariția unei prognații anatomice.

Dormitul cu capul în hiperflexie pe perne multe poate determina o prognație inferioară funcțională și apoi anatomică.

Macroglosia determină nu numai o proalveolie și prodenție inferioară dar produce și o propulsie a mandibulei, necesară lărgirii istmului bucofaringian pentru a favoriza respirația.

Ocluzia terminală mezializată, prin pantele caninilor neuzați sau prin erupția palatinală a dinților frontali superiori, sau erupția exagerată spre vestibul a dinților frontali inferiori determină o prognație funcțională mandibulară, ce poate deveni anatomică.

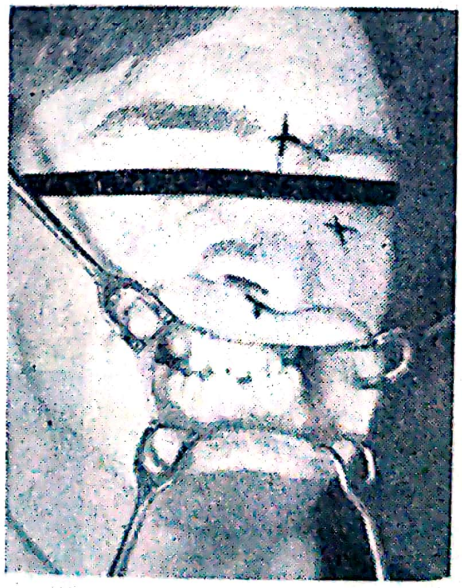

Fig. 87. Bolnavul M.N., 20 ani, cu prognație mandibulară acromegalică cu ocluzie mezializată inversă frontală.

2. ASPECTE CLINICE

a) *Examenul facial*. Clinic, prognația mandibulară se recunoaște prin:

— Proeminența mentonului, a buzei inferioare, care dă bolnavului un aspect brutal voluntar, un profil concav (fig. 86).

— Etajul inferior este de obicei mai mare decît cel mijlociu și superior, dezvoltarea exagerată a mandibulei fiind nu numai în plan sagital, dar și în plan vertical.

— Conturul marginii inferioare a mandibulei are formă de „sanie", unghiul goniac depășește 120°, iar cel condilian depășește 137°, ceea ce dovedește predominența procesului de creștere a ramurii orizontale a mandibulei în defavoarea procesului de resorbție — apoziție a ramuri ascendente a mandibulei.

— Marginea inferioară a mandibulei este oblică, prelungindu-se deasupra scuamei occipitalului. În mod normal, această margine (planul bazal mandibular) este tangentă la scuama occipitală.

— Fanta labială este în treaptă inversă, buza inferioară proeminînd înaintea celei superioare (procheilia inferioară).

b) *Endobucal* se remarcă, de obicei, treme mai ales la dinții inferiori. Arcada alveolo-dentară inferioară este în continuarea arcului bazal mandibular, fără a forma un șanț între ele la nivelul vestibulului.

Ocluzia este mezializată cu raport invers frontal sau total. Inocluzia sagitală sau ocluzia adîncă (inversă) pot fi asociate în diverse forme clinice.

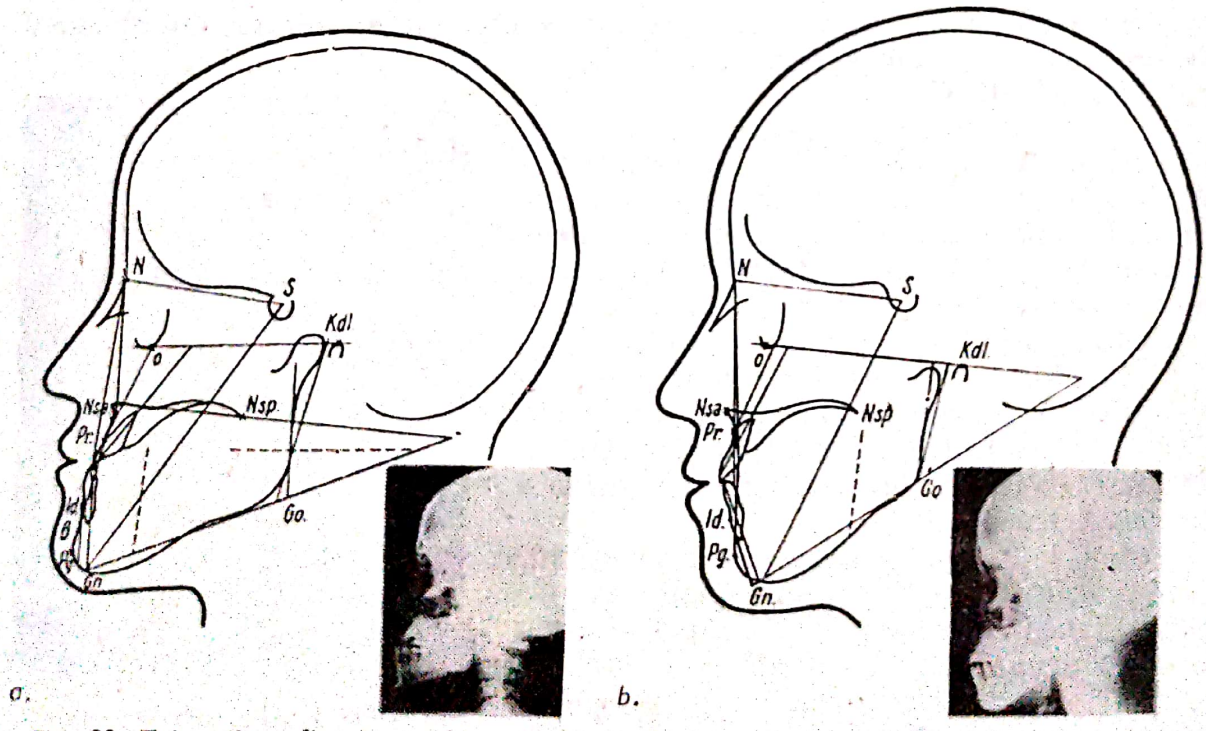

Fig. 88. Teleradiografia de profil a bolnavei T.A., 16 ani, cu prognație mandibulară:
a. — înainte de operație; *b.* — după operație

c) *Examenul antropologic* arată un profil concav cu o deplasare a gnation-ului (gn) înaintea planului orbito-frontal și a pogonion-ului (pg) înaintea planului naso-frontal.

d) *Examenul fotografic* arată aceeași deplasare înainte a punctelor gn. și pg., în timp ce punctele naso-spinalis și prostion sînt normal situate. Tangenta gurii formează cu planul naso-frontal un unghi mai mic de 10° și chiar negativ (fig. 87).

e) *Modelele de gips* arată rapoartele de ocluzie mezializată și inversată frontal sau total (fig. 89).

f) *Teleradiografia* pune în evidență această creștere exagerată și propulsia mandibulei față de baza craniului și baza maxilarului superior. Diferența unghiurilor ∢SNA — ∢SNB este mai mică de 2°. Unghiul sellae-gnation Frankfurt ∢(S.—gn.F.) este mai mic de 65°, prin coborîrea și propulsarea punctului gnation.

Unghiul de profil al feței nasion-A-pogonion ∢ N.A.Pg. este mai mic de 180° (profil concav și unghi de profil deschis înainte).

Unghiul de profil al mandibulei, format de perpendiculară din nasion (N) pe nasion sellae (SN), face un unghi mai mic de 60° cu planul bazal mandibular, din cauza oblicității marginii inferioare mandibulare (∢ SN—M) (fig. 88).

g) *Tulburările funcționale* sînt frecvente. Masticația este deficientă, mai ales dacă se asociază și o inocluzie sagitală. Dislaliile dentale (D.T.) și sigmatismul sînt deseori întîlnite în prognatismul inferior. Aspectul fizionomic este cel mai mult afectat: chiar dacă ocluzia este normală, apare o proeminență a mentonului (menton în galoș) și o dezvoltare exagerată a lui (progenie).

3. *Prognosticul* este în funcție de anomaliile asociate și de vîrsta la care este stabilit diagnosticul. Dacă prognația inferioară se manifestă numai printr-o macro-

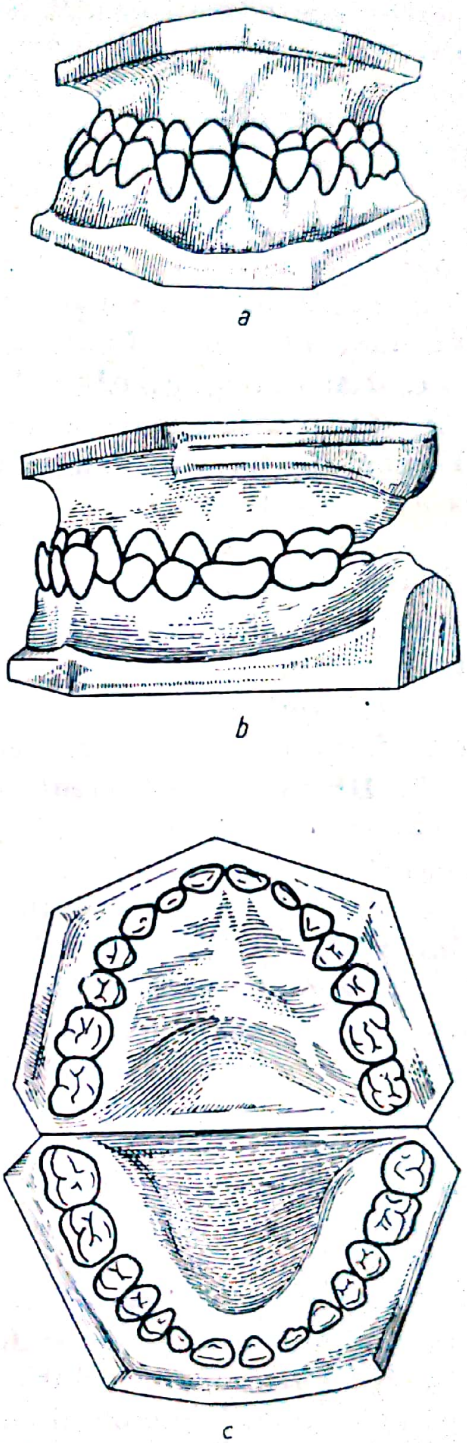

Fig. 89. Bolnavul C.I., cu prognație mandibulară cu ocluzie inversă totală și supraocluzie frontală: Schema modelelor în gips:

a. vedere de față; b. vedere de profil; c. aspectul general al arcadelor.

genie și progenie, ocluzia fiind normală, este interesant numai aspectul fizionomic nu și cel funcțional, ceea ce ușurează tratamentul. Dacă se asociază o ocluzie inversă frontală sau totală cu o macroglosie, apar și deficiențe funcționale, masticatorii și de vorbire, îngreuind tratamentul. Dacă se asociază și o retrognație superioară cu inocluzie sagitală și verticală, prognosticul devine mai sever. Imposibilitatea bolnavului de a executa retropulsia mandibulei, pînă ce incisivii ajung cel puțin în raport cap la cap, indică un prognostic grav.

Prognatismul inferior are un prognostic grav, dacă este depistat la o vîrstă mai înaintată, în general după maturitate.

4. **Diagnosticul pozitiv** se face pe baza semnelor clinice și complimentare, care sînt necesare mai ales pentru stabilirea formei prognatismului inferior. Medicul, pe baza teleradiografiei, poate aprecia dacă prognatismul inferior se datorește:

— alungirii ramurii orizontale a mandibulei, în care de obicei este o ocluzie inversă frontală, deseori adîncă, cu sau fără inocluzie sagitală;

— alungirii ramurii verticale a mandibulei, în care etajul inferior este mult mărit;

— creșterii unghiului goniac ($\measuredangle go > 120°$), în care inocluzia verticală este frecvent asociată cu cea sagitală.

5. **Diagnosticul diferențial** trebuie făcut cu:

— *Retrognatismul superior*, în care se remarcă o înfundare a maxilarului superior, o retropoziție a punctelor naso-spinalis și prostion față de planul naso-frontal. Teleradiografia precizează diagnosticul prin calcularea unghiului $\measuredangle$SNA (sellae-nasion-A), care este sub 80°.

— *Prognația mandibulară funcțională*, prin ocluzia terminală mezializată (ocluzie forțată), se caracterizează prin existența unor pante de conducere și de deplasare a mandibulei în plan sagital, în trecerea de la inocluzia fiziologică la ocluzia centrală (ocluzia terminală mezializată). De obicei, aceste pante de conducere se remarcă prin contactul precoce al dinților în această zonă în momentul cînd bolnavul ridică mandibula. În prognația funcțională bolnavul poate să retropulseze mandibula, astfel încît se realizează chiar o ocluzie psalidodontă.

— *Prodenția inferioară sau retrodenția superioară* se remarcă prin modificarea unghiurilor axelor dinților incisivilor centrali inferiori sau superiori, față de planul ocluziei sau orizontala de la Frankfurt (incisivii superiori) sau planul bazal mandibular (incisivii inferiori).

6. **Tratamentul prognației inferioare:**

a) *Tratamentul profilactiv*. Pînă la 6 ani se pot lua măsuri ca să se îndepărteze atitudinile posturale vicioase (dormitul cu capul în hiperflexie cu perne multe) sau să se îndepărteze ticurile de propulsie ale mandibulei, mai ales la copiii ce au în familie prognații inferioare sau la copii care se dezvoltă

spre tipul dinaric sau nordic. Antrenamentul mușchilor temporari posteriori este necesar în această perioadă.

b) *Tratamentul preventiv*. Apariția unei tendințe de dezvoltare exagerată a mandibulei sau a mentonului sau a unei ocluzii inverse frontale ne obligă să efectuăm un examen endocrin (examenul șeii turcești și a cartilajelor de creștere). În prima fază vom căuta să inhibăm creșterea mandibulei în plan sagital, prin mijloace biomecanice. Se va aplica în consecință o bărbiță în regiunea mentonieră și o capelină parieto-occipitală după ce s-a înălțat ocluzia cu 2 gutiere laterale inferioare. Un elastic va trage mentonul înapoi și în sus, inhibînd dezvoltarea în acest sens a mandibulei. Diverse alte aparate funcționale cu planuri înclinate pot retropulsa mandibula: placă inferioară din acrilat cu plan înclinat retroincizal și arc vestibular (aparat Reichenbach), sau placă superioară din acrilat cu șine, ce culisează în șanțurile corespunzătoare de pe o altă placă inferioară și produc retropulsia mandibulei (aparat MÜLLER, MERLE BERAL).

În scop compensator se poate stimula dezvoltarea arcadei alveolare superioare în plan segital cu aparate mobile (placa de dilatare superioară despicată în Y), sau cel puțin înclinarea axelor incisivilor pentru a obține o psalidodonție cu supraocluzie, pentru a realiza cel puțin o ocluzie corectă. Antrenamentul fasciculelor posterioare ale temporalului prin exerciții de retropulsie a mandibulei, asociate cu exerciții de respirație, este necesar pentru a grăbi vindecarea și a asigura menținerea rezultatului ortodontic. Reeducarea masticației și fonației se face numai dacă există și o tulburare funcțională.

c) *Tratamentul curativ* este mult mai complex. În cazul unei acromegalii juvenile se va începe printr-o terapie endocrină (roentgenterapia hipofizei). Se va proceda apoi la inhibarea factorilor cauzali locali ai prognatismului. În cazul macroglosiei se va proceda la rezecția parțială cuneiformă a vîrfului limbii.

Terapia ortodontică constă în corectarea ocluziei prin retrusia dinților frontali inferiori (aparat Reichanbech) sau prin protrusia zonei frontale superioare (plăci de dilatare în y sau aparate de tip Angle).

Terapia chirurgicală este indicată în formele mai grave în care ortodonția este ineficientă mai ales după maturitate. *Condilectomia bilaterală* (DUFOURMENTEL) este indicată în prognația inferioară cu ocluzie inversă frontală adîncă și inocluzie sagitală între 2 și 5 mm. *Osteotomia transversală a ramurii ascendente a mandibulei* (K O S T E K A) sau *osteotomia verticală a ramurii ascendente* (C A L D W E L L) sînt indicate în prognațiile inferioare, cu dezvoltarea exagerată a ramurii ascendente și inocluzie sagitală de 5—10 mm. *Osteotomia ramurii orizontale a mandibulei* (D I N G M A N, F I R U) este indicată în prognația inferioară cu inocluzie sagitală mai mare de 10 mm și cu inocluzie verticală. O imobilizare a fragmentelor

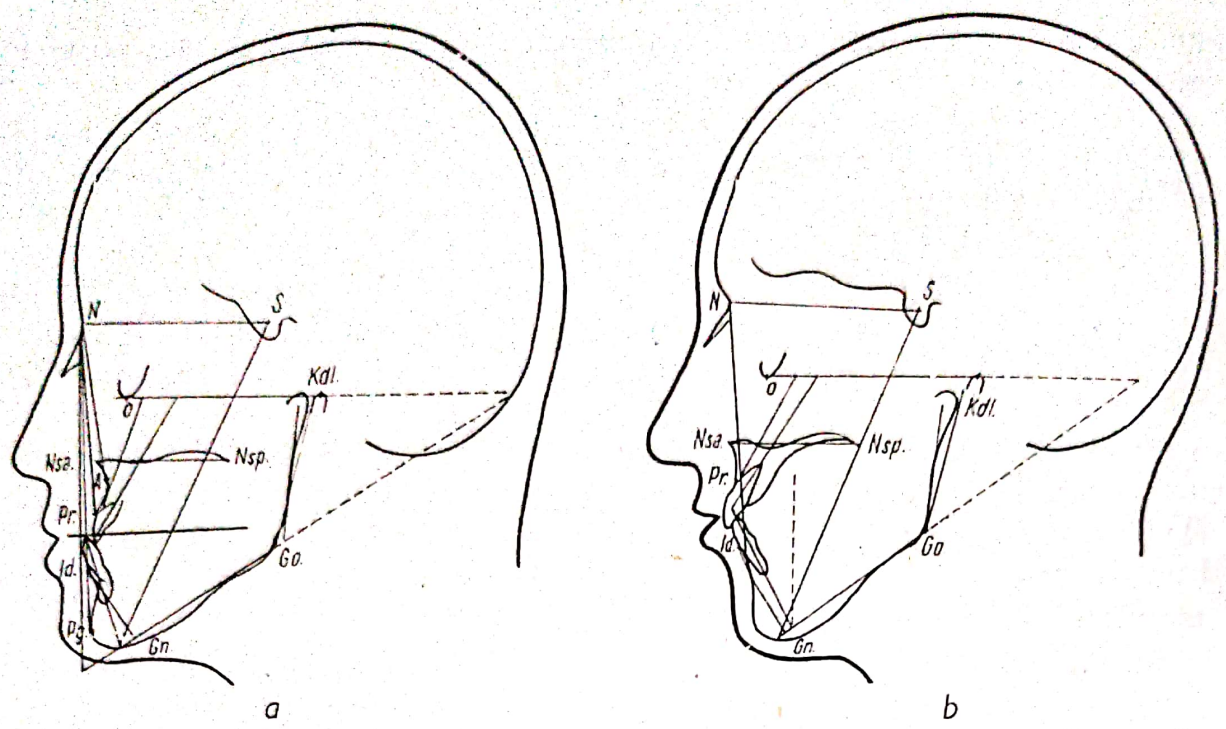

Fig. 90. Bolnavul N.O., 16 ani, cu prognație mandibulară, operat: osteotomie orizontală a ramurei ascendente pe cale endobucală:
a. — înainte de operație; *b.* — după operație.

fracturate timp de 45 de zile este necesară în cazul osteotomiilor pe ramurile ascendente sau orizontală a mandibulei (fig. 90, 91).

Tratamentul chirurgical rezolvă astfel rapoartele mandibulei cu maxilarul superior, urmînd apoi ca printr-o terapie ortodontică adecvată să se restabilească și contactul maximal normal între dinți. În cazul unei prognații inferioare, manifestate numai printr-o macrogenie (progenie), se va proceda la modelarea chirurgicală a mentonului.

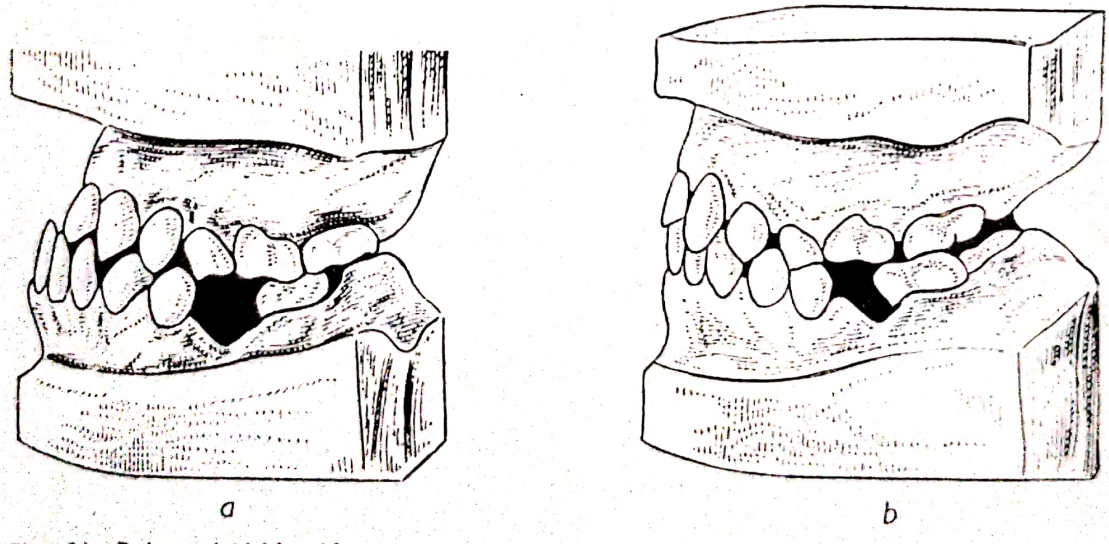

Fig. 91. Bolnavul M.N., 18 ani, cu prognație mandibulară, operat osteotomie verticală a ramurei ascendente a mandibulei:
a. — înainte de operație; *b.* — după operație

Scanned with OKEN Scanner

2. RETROGNAȚIA SUPERIOARĂ
(progenie falsă, malocluzie clasa a III-a, subdiviziunea a II-a)

Este o disarmonie maxilară care se caracterizează prin înfundarea maxilarului superior datorită unei tulburări de creștere cantitativă sau direcțională sagitală.

1. **Etiologia.** Factorii genetic și funcțional pot fi și aici încriminați.

a) *Factorul genetic*. În diviziunile labio-maxilo-palatine întîlnim și o tulburare în creșterea maxilarului și a arcadei alveolare superioare, datorită lipsei suturei dintre osul maxilar și incisiv. Tulburările de creștere ale maxilarului superior și ale alveolei superioare sînt mai evidente dacă se secționează în mod greșit și osul incisiv în timpul plastiei de buză.

Mongolismul și acondroplazia, caracterizate prin tulburări în dezvoltarea encondrală a bazei craniului, se asociază și cu o tulburare de creștere a maxilarului superior în plan sagital (retrognatism superior).

b) *Factorul funcțional*. Hipertonia buzei superioare, obiceiul de a mușca buza superioară, bridele cicatriciale, rămase după diversele intervenții operatorii pe buza superioară, pot determina tulburări în dezvoltarea sagitală a alveolei și chiar a maxilarului. Populația mongolă are o retrognație caracteristică (rasială), datorită portului copilului în spate (F I R U). În respirația bucală, la adenoidieni, apare frecvent o retrognație superioară, lipsa coloanei de aer inspirat prin fosele nazale, sinusuri, nu mai stimulează dezvoltarea bazei maxilarului superior.

2. **Aspecte clinice:**

a) *Examenul facial* este caracteristic. Bolnavul are o față aplatizată, obrajii sînt înfundați, profilul este concav, iar buza superioară este înfundată în raport invers față de cea inferioară (fig. 92).

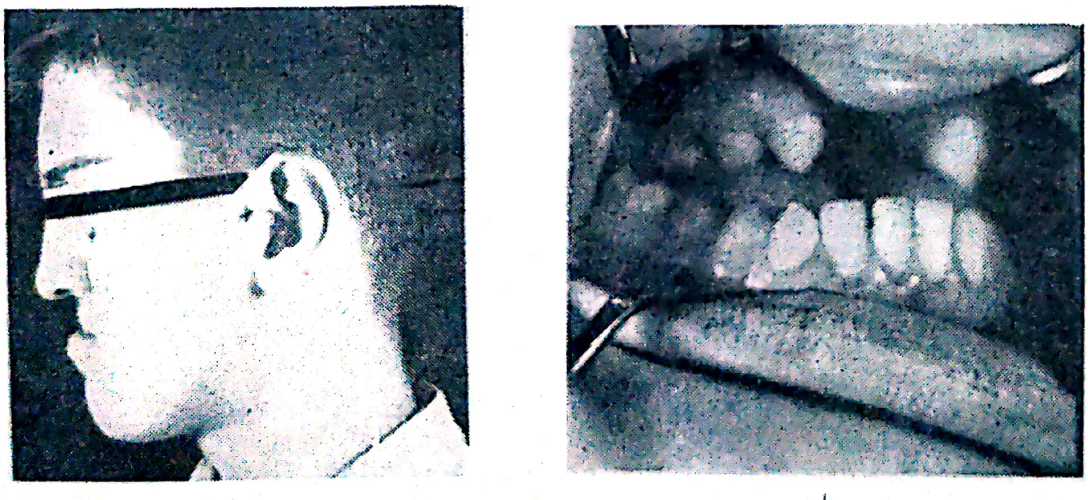

a b

Fig. 92. Bolnavul C.D., 15 ani, cu retrognatism superior:
a. — înainte și *b.* — după osteotomia transversală a bolții palatine și a procesului alveolar fără fracturare.

b) *Examenul endobucal* pune în evidență o arcadă alveolară apicală (baza maxilarului superior) mică în raport cu arcada alveolară coronară, care este normală. Un șanț vestibular le desparte. Cînd este asociată și o retroalveolie superioară, în diviziunile labio-maxilo-palatine, atunci și arcada alveolară coronară este scurtată (în plan sagital), iar șanțul vestibular nu mai este evident.

Ocluzia este mezializată și inversată frontal sau total. Deseori apare și o inocluzie sagitală sau verticală și o incongruență dento-alveolară frontală superioară.

c) *Examenul antropologic* arată o retropoziție a punctului nazo-spinalis (Ns) față de planul nazo-frontal al lui Dreyfuss. Punctele pogonion (pg.) și gnation (gn.) au o poziție normală față de planurile nazo-frontal sau orbito-frontal.

d) *Examenul fotografic* arată un profil concav în porțiunea mijlocie a feței, iar unghiul tangentei gurii (∢T°) este sub 10°, din cauza retragerii punctului nazo-spinalis.

e) *Examenul modelelor de gips* permite studiul arcadei alveolare superioare și ocluziei.

În cazul cînd retrognația se asociază cu retroalveolia, constatăm:

— Arcada alveolară superioară este scurtată; distanța prostion-alveolon este mai mică decît jumătatea distanței auriculare-nasion-auriculare (raportul Dreyfuss).

— Indicele Pont indică, de asemenea , o reducere a distanței incizale-interpremolare (L).

— Ocluzia este mezializată și inversată frontal sau total; deseori se remarcă și o inocluzie sagitală sau verticală.

— Perimetrul arcadei alveolare superioare fiind redus, se constată și o înghesuire a dinților superiori (incongruență dento-alveolară frontală).

f) *Examenul teleradiografic*: unghiul ∢SNA — ∢SNB este mai mic decît 2°; unghiul ∢SNA este mai mic decît 80°; (∢N.A. Pg) este mai mic decît 180° și deschis anterior.

Planul bazal maxilar (arcada alveolară apicală) este scurtat în sens sagital. În mod normal, lungimea acestei baze maxilare reprezintă 2/3 din lungimea ramurii orizontale a mandibulei.

g) *Examenul funcțional*. Masticația este deficitară mai ales dacă există o inocluzie sagitală sau verticală. Dislaliile dentale sînt frecvente. Fizionomia este alterată.

3. **Prognosticul** este rezervat în cazul retrognațiilor din despicăturile labio-maxilo-palatine sau în acondroplazii. Formele în care factorii funcționali au avut un rol predominent în apariția retrognației au un prognostic mai bun, o terapie adecvată la un copil, pînă la maturitate, ameliorînd mult această disarmonie.

4. **Diagnosticul pozitiv** se face pe baza semnelor clinice și pé baza examenelor complimentare.

5. **Diagnosticul diferențial** trebuie făcut cu:

— prognația inferioară;

— prognația funcțională inferioară prin ocluzie terminală mezializată;

Scanned with OKEN Scanner

— prodenția inferioară cu ocluzie inversă;

— retrodenția superioară, în care axul incisivilor superiori formează cu perpendiculara dusă din planul ocluzal la fața distală a lor un unghi mai mic de 15°. De asemenea, pe teleradiografie, unghiul incizale-plan Frankfurt (IF) este mai mic de 107°;

— retroalveolia superioară (arcada alveolară coronară scurtată) se asociază deseori cu retrognație. Diferența se face numai pe baza poziției punctului prostion, ce aparține alveolei și punctului nazo-spinalis, ce aparține bazei maxilarului superior. În mod normal, aceste două puncte sînt situate aproximativ în același plan nazo-frontal. Pe teleradiografie ∢ prostion — AF (Pr-AF) se reduce sub 110° în retroalveolia superioară, iar ∢ SNA scade sub 80°, în retrognația superioară.

6. **Tratamentul retrognației superioare** poate fi profilactic, preventiv sau curativ.

a) *Tratamentul profilactic* se referă mai mult la îndepărtarea factorilor cauzali funcționali. Exercițiile de respirație în vederea combaterii respirației bucale, îndepărtarea ticului de mușcare a buzei superioare sînt metode simple ce favorizează dezvoltarea maxilarului și a arcadei alveolare superioare. Antrenamentul orbicularului buzei superioare, reeducarea fonetică la copiii operați de despicături labio-maxilo-palatine sînt alte metode terapeutice profilactice utilizate. Excizia cicatricelor retractile vestibulare, plastia vestibulului superior cu folosirea de pelote vestibulare permit dezvoltarea normală a arcadei alveolare superioare.

b) *Tratamentul preventiv* se referă la stimularea dezvoltării arcadei alveolare superioare pentru a corija ocluzia. Este total contraindicată extracția vreunui dinte superior, chiar dacă este o înghesuire a lor în regiunea frontală.

Pentru dezvoltarea sagitală a arcadei alveolare superioare se pot utiliza aparate mobile sau fixe, active sau funcționale.

Aparate ortodontice mobile active. Placa de dilatare cu șurub despicată în Y este cea mai indicată în cazurile asociate și cu o retroalveolie superioară. Pe această placă se pot adăuga arcuri secundare care să protrudeze incisivii superiori. Aparatul Reichenbach, reprezentat printr-o placă inferioară cu plan înclinat retroincizal și arc vestibular inferior, poate fi de asemenea utilizat.

Aparate ortodontice fixe active. Gutierele ocluzale cu bară vestibulară (sau pelotă), la care se face tracțiunea incisivilor superiori, sînt indicate mai ales în asocierea cu retrodenția.

Aparate fixe funcționale. Gutiera ocluzală cu plan înclinat fixată pe dinții frontali inferiori, asociată cu tracțiunea cranio-mentonieră, cu ajutorul unei bărbițe și unei capeline, reprezintă un aparat simplu ce poate compensa o retrognație superioară, prin vestibularizarea incisivilor superiori. Gutiera trebuie menținută cel mult 10 zile, după care se suprimă și se continuă tracțiunea cranio-mentonieră cel puțin o lună, pînă se realizează o supraocluzie frontală.

Scanned with OKEN Scanner

a

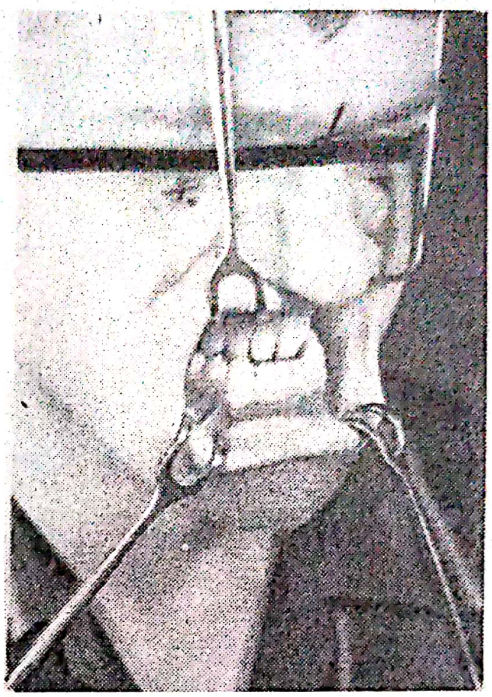

b



c

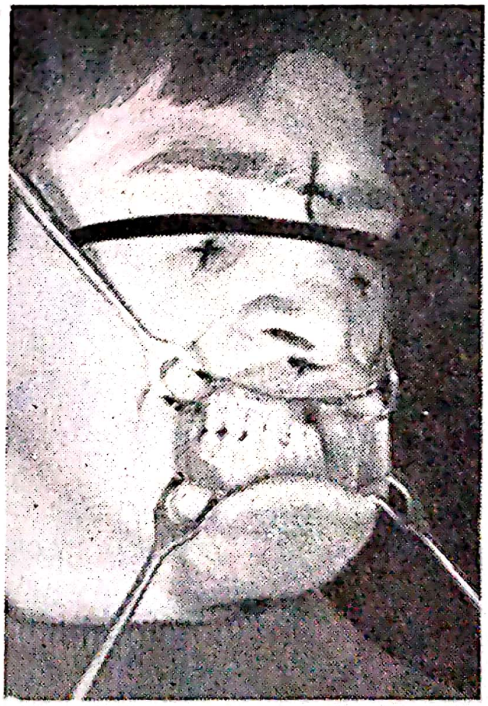

d

Fig. 93. Bolnavul B.V., 16 ani, cu retrognaţie superioară:
a,b. — înainte şi c.d. — după osteotomia transversală a bolţii palatine şi a procesului alveolar cu fracturarea blocului incisiv.

Scanned with OKEN Scanner

c) *Tratamentul curativ* se referă la formele mai grave de retrognație.

Tratamentul ortodontic se face prin aceleași aparate descrise și la tratamentul preventiv, în formele mai grave fiind necesare și asocierea intervențiilor operatorii.

Tratamentul chirurgical se referă la mijloacele de maleabilizare a osului incisiv sau la fracturarea blocului incisiv și reducerea lui în poziție corectă.

Maleabilizarea osului incisiv se face prin tunelizarea cu freze a septului interdentar din jurul incisivilor superiori. După operație, la 7—8 zile, se aplică aparatele mobile sau fixe ce acționează pe acești dinți. În aceste cazuri, resorbția osoasă postoperatorie permite o mai rapidă migrare a dinților incisivi și în acest fel corectarea ocluziei și compensarea retrognației se poate efectua într-un timp mai scurt.

În alte cazuri se poate face osteotomia boltei palatine, fără rezecție, pentru a permite o mai ușoară deplasare înainte a blocului incisiv cu aparate ortodontice adecvate (placă de dilatare în Y sau gutiere ocluzale cu bară vestibulară) (fig. 92 *a*,*b*).

În cazurile mai grave, cu inocluzie sagitală de 6—10 mm, trebuie fracturat blocul incisiv, după vîrsa de 11 ani, prin osteotomia boltei palatine și a fosei canine pînă la apertura nazală, la 0,5 cm deasupra apexului caninului. După fracturarea osului incisiv se reduce fragmentul și se menține și un aparat de imobilizare. După 45 de zile se suprimă aparatul de imobilizare și se continuă cu un aparat ortodontic care să corecteze ocluzia (fig. 93 *a*, *b*, *c*, *d*).

Tratamentul protetic rămîne deseori singurul ce poate compensa o retrognație superioară. O proteză mobilă, cu o pelotă vestibulară cu dinți, completează defectul din regiunea frontală și permite bolnavului să-și reabiliteze funcțiile masticatorii, fonetice și chiar fizionomice. Protezele fixe pot fi și ele indicate în formele în care inocluzia sagitală nu este atît de importantă.

3. PROGNAȚIA MANDIBULARĂ FUNCȚIONALĂ PRIN OCLUZIE TERMINALĂ MEZIALIZATĂ

(progenie prin ocluzie forțată, malocluzie cl. a III-a subdiviziunea I)

Se caracterizează prin propulsia mandibulei în perioada de trecere de la inocluzia fiziologică la ocluzia centrală.

1. **Etiologie.** În apariția acestei forme există neapărat un factor funcțional local; pantele cuspizilor caninilor neabrazați de obicei determină o alunecare înainte a mandibulei în drumul pe care-l parcurge mandibula în închiderea completă a gurii în ocluzie centrală.

2. **Aspecte clinice:**

a) *Examenul facial* pune în evidență un profil ușor concav, un menton proeminent.

b) *La examenul endobucal* se constată o ocluzie inversă frontală; între incisivii inferiori și între canini și molari la dentație de lapte sau între canini și premolari există spații (treme).

c) *Examenul antropologic* arată o poziție mezializată a punctelor pogonion și gnation față de planurile nazo-frontal și orbito-frontal.

d) *Examenul fotografic* indică un unghi al tangentei gurii (∢T°) mai mic decît 10° și chiar negativ.

e) *Modelele în gips* arată o ocluzie inversă frontală asociată cu un raport cap la cap sau mezializat la molari.

f) *Teleradiografia* pune în evidență un unghi ∢S gn F mai mic de 65° prin propulsia mandibulei, fără modificarea planului bazal mandibular.

g) *Examenul funcțional* este cel mai important în stabilirea diagnosticului. Pentru aceasta cerem bolnavului să pronunțe „fe", „ve" și imediat deschidem fanta labială. Constatăm faza de inocluzie fiziologică, faza de repaus a mandibulei. Cerem bolnavului să închidă gura. Constatăm un contact prematur, la canini, dacă sînt neabrazați, sau la nivelul incisivilor centrali. În această etapă, la nivelul dinților laterali, molari și premolari, este încă un spațiu de inocluzie. Cerem bolnavului să închidă mai departe gura. Constatăm că mandibula este propulsată înainte, realizînd, la sfîrșit, în contactul maximal al dinților, o ocluzie inversă frontală. În fazele incipiente, condilii mandibulari nu au o poziție posterioară; mai tîrziu însă, ei se modelează corespunzător, astfel încît vor avea o poziție posterioară în ocluzia centrală, care este inversată frontal și uneori și mezializată la molari.

Spre deosebire de prognația inferioară anatomică, aici, în cea funcțională, retropulsia mandibulei este posibilă cel puțin pînă ce incisivii vin în poziție cap la cap.

Cînd această prognație inferioară funcțională se produce în perioada dentației de lapte, sau chiar mixtă, nu remarcăm modificări morfologice în dimensiunea ramurilor mandibulei. Dacă însă această formă nu este tratată la timp, atunci angrenarea inversă stimulează dezvoltarea sagitală a mandibulei în detrimentul arcadei alveolare superioare. În aceste condiții apar și modificări morfologice în alveolă (proalveolie inferioară), la dinți (prodenție), și chiar în ramura orizontală a mandibulei (prognația inferioară funcțională evoluează spre forma anatomică).

3. **Prognosticul** este favorabil, mai ales dacă prognația este depistată în faza funcțională.

4. **Diagnosticul pozitiv** se face mai ales pe baza examenului funcțional al ocluziei terminale.

5. **Diagnosticul diferențial** se stabilește cu prognația inferioară anatomică, unde lipsa unei ocluzii terminale mezializate, imposibilitatea de a retropulsa mandibula, teleradiografia stabilesc diagnosticul diferențial.

6. **Tratamentul** este simplu și constă în:

Șlefuirea cuspizilor caninilor, dacă aici sînt primele puncte de contact; dacă însă contactul prematur se face la nivelul incisivilor, trebuie aplicate aparate care să retropulseze mandibula și să retrudeze dinții frontali infe-

Scanned with OKEN Scanner

riori pînă la realizarea unei ocluzii psalidodonte. O placă inferioară cu plan înclinat retroincizal și un arc vestibular (placa Reichenbach) este cea mai indicată în aceste cazuri.

4. RETROGNAȚIA MANDIBULARĂ

Este o disarmonie maxilară, caracterizată prin retragerea mandibulei în raport cu masivul facial. Ea poate fi funcțională sau anatomică.

Retrognația mandibulară funcțională de repaus

Se caracterizează printr-o retropulsie a mandibulei, determinată de un dezechilibru dintre mușchii propulsori (pterigoidieni externi) și mușchii retropulsori (fascicolul posterior al temporalului). În prima etapă nu sînt modificări morfologice, dimensionale ale ramurilor mandibulare în raport cu dimensiunea maxilarului superior și a bazei craniului. Retropulsia funcțională a mandibulei se manifestă numai printr-o alunecare posterioară a condilului mandibular, printr-o retragere a mentonului, în raport cu planurile nazo-frontal și orbito-frontal și printr-o ocluzie distalizată, asociată deseori cu o inocluzie sagitală frontală de 2—6 mm.

1. **Etiologia** retrognației mandibulare funcționale se referă la:
— obiceiurile vicioase (sugerea degetului, sprijinirea mentonului pe mînă, dormitorul cu capul în hiperextensie);
— ocluzia terminală distalizată datorită unor pante cuspidiene anormale.

2. **Aspecte clinice.** De obicei, retrognația mandibulară este asociată în endoalveolia cu proalveolia superioară, unde sugerea degetului, respirația bucală și deglutiția infantilă sînt obișnuitele tulburări funcționale. Ea se caracterizează prin existența următoarelor semne:

a) La *examenul facial* se constată un profil convex prin retragerea mentonului și a buzei inferioare. Înălțimea etajului inferior este de obicei mai mică decît înălțimea etajului mijlociu.

b) La *examenul endobucal* apare o ocluzie distalizată și deseori și o inocluzie sagitală frontală și o ocluzie adîncă.

c) *Examenul antropologic* pune în evidență deplasarea înapoi a punctului gnation (gn.) față de planul orbito-frontal al lui Simon, punctul nazo-spinalis fiind normal situat în planul naso-frontal al lui Dreyfuss.

d) *Pe fotografia de profil* a feței bolnavului, unghiul tangentei gurii ($\measuredangle$T°) este mai mare de 10°.

e) *Modelele în gips* pun în evidență rapoartele distalizate ale molarilor și caninilor în ocluzie centrală. În stadiile incipiente nu se constată modificări în ceea ce privește indicele Pont.

f) *Teleradiografia de profil* arată o creștere a unghiului sellae-gnation — Frankfurt (peste 65°). Nu se remarcă modificări în dimensiunea ramurii orizontale și ascendente.

Scanned with OKEN Scanner

g) *Examenul funcțional* permite stabilirea diagnosticului diferențial cu retrognația mandibulară anatomică. În forma funcțională, bolnavul poate să propulseze mandibula, reușind să aducă în contact incisivii inferiori cu cei superiori. În această poziție remarcăm stabilirea unui profil normal al feței, o înălțime normală a etajului inferior și o inocluzie la nivelul zonei de sprijin. Cînd cerem bolnavului să închidă gura complet, remarcăm alunecarea mandibulei pe pantele palatinale ale incisivilor superiori și stabilirea ocluziei distalizate, pe care bolnavul o are în mod obișnuit în repaus.

3. **Prognosticul** retrognației mandibulare funcționale de repaus este bun, dacă afecțiunea este depistată în stadiile incipiente. Netratată, această formă evoluează spre cea anatomică, unde terapia este mai dificilă, mai ales la vîrste mai avansate.

4. **Diagnosticul** pozitiv se face pe baza semnelor funcționale și a lipsei modificărilor dimensionale ale ramurilor mandibulei.

5. **Diagnosticul diferențial** trebuie făcut cu:

— Retrognația mandibulară anatomică, unde sînt certe modificări dimensionale ale ramurilor mandibulei, iar propulsia mandibulei este insuficientă sau imposibilă.

— Retroalveolia inferioară, în care se remarcă un decalaj între arcada alveolară și baza mandibulei (menton), între pogonion (pg) și infradentale (id), rămînînd deseori o distanță de 6—12 mm în plan sagital.

6. **Tratamentul** privește propulsia mandibulei cu mijloace funcționale sau ortodontice.

a) *Mijloacele funcționale* se referă la antrenamentul pterigoidienilor externi. Vom da copilului fructe pe care trebuie să le muște singur, vom face exerciții de propulsie a mandibulei, asociate cu exerciții de respirație. În cazul în care caninii blochează ocluzia și pantele lor distalizează mandibula în ocluzie terminală, vom șlefui caninii.

Profilactic va trebui să avem în vedere suptul natural la sîn sau aplicarea unei pelote din acrilat pe buza superioară a copilului în timpul suptului, de asemenea, va trebui să folosim toate mijloacele de a îndepărta obiceiul de a suge degetul sau de a ține mentonul rezemat de palmă.

b) Între *mijloacele de ortodonție* cele mai utilizate, trebuie avută în vedere placa vestibulară din acrilat, ce este modelată pe fața vestibulară a incisivilor superiori și inferiori în poziție corectată, spre care mandibula va aluneca înainte; se va asocia cu scut posterior eventual, care să împiedice glisarea mandibulei înapoi. Această placă se termină înainte cu un inel, pe care copilul îl ține singur cu mîna. Placa vestibulară solicită copilul să-și propulseze mandibula și astfel stimulează dezvoltarea ei normală și stabilește o ocluzie normală.

Utilizăm placa vestibulară, de obicei, în perioada preșcolară. Între 6 și 12 ani utilizăm aparate ortodontice funcționale, care permit glisarea mandibulei înainte, fie prin intermediul unui plan înclinat montat la un monobloc sau la o placă palatinală, fie prin intermediul unor tije metalice ce culisează în șanțuri amenajate într-o placă linguală inferioară (MÜLLER, MERLE BERAL).

Asocierea mijloacelor funcționale cu cele ortodontice favorizează o vindecare mai rapidă a bolnavilor și împiedică apariția tulburărilor de creștere.

Scanned with OKEN Scanner

Retrognația mandibulară anatomică

Se caracterizează prin retragerea mentonului și a mandibulei, față de masivul cranio-facial, datorită unor tulburări de creștere a ramurilor mandibulei.

1. **În etiologia** acestei forme clinice remarcăm:

a) Cauze genetice. b) Tulburări endocrine. c) Cauze locale. d) Cauze funcționale.

a) *Trisomia 15 sau 17* se manifestă deseori printr-o retrognație mandibulară anatomică, caracterizată printr-un deficit în dezvoltarea ramurilor mandibulare.

Sindromul Turner, caracterizat printr-un cariotip xo, se asociază deseori cu retrognația mandibulară, prin dezvoltarea insuficientă a ramurii ascendente a mandibulei.

b) *Nanismul hipofizar* se manifestă de obicei și printr-o dezvoltare insuficientă a maxilarelor.

c) *Distrugerea cartilajelor de creștere* printr-un proces septic local (artrita temporo-mandibulară) reprezintă cel mai frecvent factor în producerea retrognației mandibulare anatomice. Deseori, anchiloza temporo-mandibulară este sesizată de părinți la început și, treptat, treptat, nedezvoltarea mandibulei devine din ce în ce mai evidentă.

d) *Retrognația mandibulară funcțională*, prin sugerea degetului sau prin ocluzie terminală distalizată, datorită pierderii precoce a dinților din zona de sprijin, poate evolua spre o formă anatomică cu evidente tulburări de creștere.

2. **Aspecte clinice.** a) *Examenul facial* atrage atenția prin profilul disgrațios, prin retragerea mentonului și a buzei inferioare. În cazurile grave vorbim chiar de un profil de pasăre. Marginea inferioară a mandibulei prezintă deseori o ancoșă înaintea unghiului mandibulei, datorită predominenței procesului de resorbție- apoziție osoasă față de cel de creștere (fig.94 *b*).

b) *Examenul endobucal* pune în evidență o ocluzie distalizată, asociată deseori cu o inocluzie frontală, sagitală și cu o înclinare compensatorie vestibulară a incisivilor și a premolarilor. Baza mandibulei devine prea mică față de arcada alveolară, care apare astfel evazată (fig. 94 *c*).

c) *Examenul antropologic* pune în evidență o deplasare a punctului gnation (gn.) mult înapoia planului orbito-frontal (Simon) (fig. 94 *b*).

d) *Fotografia de față* atrage atenția prin reducerea în înălțime a etajului inferior al feței. Nedezvoltarea în plan sagital a mandibulei se asociază și cu nedezvoltarea ei în plan vertical și transversal (fig. 94 *a*).

Fotografia de profil a feței amintește de profilul convex de pasăre. Unghiul tangentei gurii este mai mare decît 10° (fig. 94 *b*).

e) *Examenul modelelor* ne oferă posibilitatea de a constata gradul de distalizare a ocluziei, de înclinare vestibulară a dinților frontali sau laterali în scop compensator. De cele mai multe ori, în formele grave există și o inocluzie frontală sagitală (fig. 94 *c*).

Scanned with OKEN Scanner

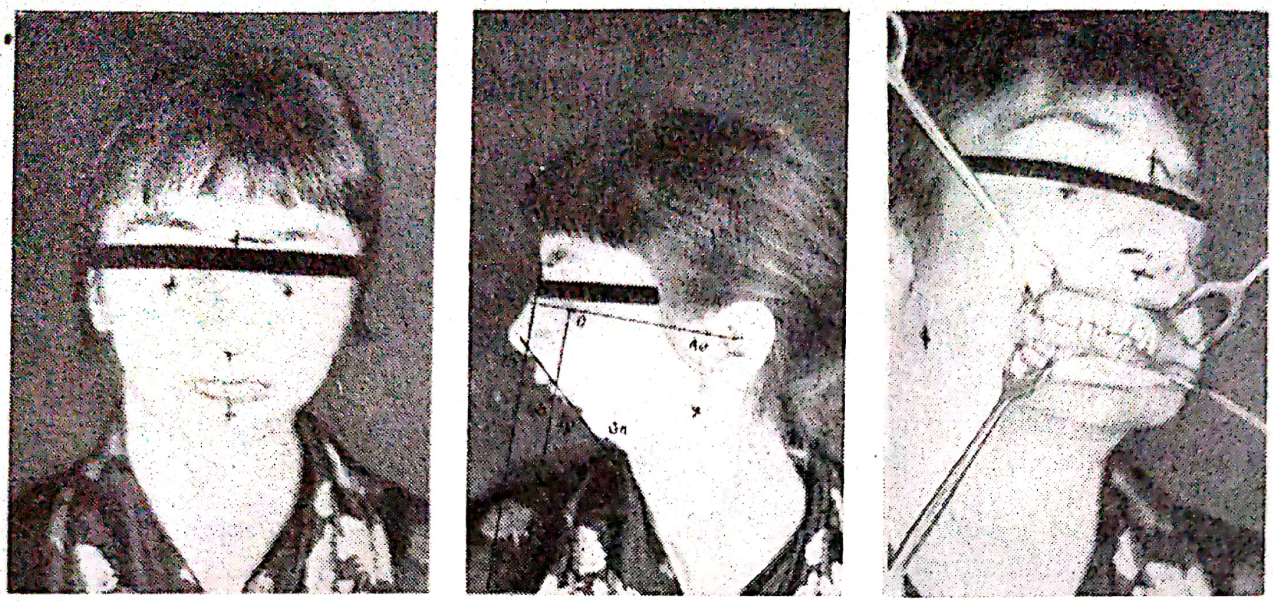

a b c

Fig. 94. Bolnava S.T., 15 ani, cu retrognație mandibulară anatomică:
a. — fotografia de față; *b.* — fotografia de profil; c. — ocluzia dentară.

f) *Teleradiografia de profil* indică un unghi sellae-gnation — Frankfurt (∢S gn — F) mai mare de 65°. Unghiul de profil mandibular, perpendiculara din nasion pe nasion sellae la planul bazal mandibular (∢SN — M) este mai mare de 60°. Unghiul lui Tweed depășește 28°, în cazul cînd ramura ascendentă a mandibulei este scurtată. Proiecția marginii inferioare a mandibulei se face deasupra scuamei occipitale în raport cu gradul de scurtare al ramurii ascendente și de oblicitate al ramurii orizontale. Din această cauză, la examenul facial, pavilionul urechii pare a avea o implantare joasă. Unghiul goniac (∢go.) este de cele mai multe ori sub 110°, iar unghiul condilian (∢ kdl) este sub 130°. Unghiul de profil al feței (nasion, A, pogonion (∢N.A. Pgn) este mai mare de 180° și deschis posterior.

g) *Tulburările funcționale, masticația, fonația, deglutiția* sînt de cele mai multe ori prezente. Masticația este insuficientă, depozitele de tartru arată o lipsă de autocurățire; bolnavul preferă alimente moi, cele de consistență mai dure neputînd să fie triturate suficient. În mișcările de masticație, propulsia mandibulei lipsind, apar modificări ca vastibularizarea dinților frontali superiori, accentuîndu-se astfel inocluzia frontală sagitală.

Deglutiția infantilă este favorizată de reducerea dimensională a mandibulei.

Fonația este deficitară, în special, în pronunția fonemelor labiale, bolnavul neputînd închide suficient fanta labială.

3. **Prognosticul retrognației** mandibulare anatomice este cu atît mai rezervat, cu cît deficitul de dezvoltare este mai mare și deci cu cît procesul de distrugere a cartilajelor de creștere condiliene s-a făcut la o vîrstă mai fragedă. Asocierea altor tulburări de dezvoltare a mandibulei în plan trans-

versal și vertical agravează anomalia. Asocierea unei anchiloze temporo-mandibulare sau a altor tulburări de creștere în arcada alveolară superioară — proalveolia și prodenția superioară, inocluzia frontală sagitală etc. — face ca prognosticul să fie foarte rezervat.

4. *Diagnosticul pozitiv* se face pe baza semnelor faciale: menton retras, profil convex (profil de pasăre), ramură ascendentă scurtată, inserție joasă a pavilionului urechii. Măsurătorile antropologice arată gradul de tulburare în dezvoltarea ramurilor orizontale și ascendente ale mandibulei. Distanțele auriculare-gonion (Au.-go.), gonion-gnation (go. -gn.) sînt mult reduse față de media pe care trebuie să o aibă aceste distanțe la vîrsta respectivă. Teleradiografia consacră tulburările de structură și rapoartele mandibulei cu baza craniului, baza maxilarului. Imposibilitatea propulsiei mandibulei aduce o notă de gravitate acestei forme.

5. **Diagnosticul diferențial** se face cu:

— *retrognația mandibulară funcțională*, unde este numai o glisare înapoi a mandibulei, fără modificări dimensionale ale ramurilor mandibulei;

— *retroalveolia inferioară*, în care numai arcada alveolară este retrasă, mentonul avînd o poziție normală. Între pogonion și infradentale se remarcă o distanță de 6—12 mm. În retroalveolie, arcul mandibular bazal este normal dezvoltat, în timp ce arcul alveolar inferior este scurtat în plan sagital;

— *proalveolia, prodenția, prognația superioară*, în care sînt evidente tulburările de creștere în exces a elementelor ce aparțin maxilarului superior.

6. **Tratamentul** se referă la mijloacele funcționale ortodontice și mai ales chirurgicale.

În retrognațiile mandibulare genetice va trebui să aplicăm de la început o terapie ortodontică asociată cu cea funcțională, care are drept scop propulsia mandibulei și retrusia zonei frontale superioare: placa palatinală cu arc vestibular și plan înclinat retroincizal sau monoblocul sînt aparatele cele mai adecvate. Acest tratament permite o normalizare a ocluziei și împiedică apariția tulburărilor de masticație și fonație.

Retrognațiile mandibulare, asociate cu anchiloza temporo-mandibulară, necesită în prima fază rezecția condilului, pentru a permite mișcări în articulația temporo-mandibulară. În faza a II-a trebuie aplicată o terapie ortodontică și funcțională, care are drept scop propulsia mandibulei, deschiderea și închiderea gurii și eventual o retrusie a dinților superiori, pentru a asigura o ocluzie corectă și un profil facial cît mai adecvat. În acest sens, placa palatinală cu arc vestibular și plan înclinat retroincizal, monoblocul și aparatul Müller pot aduce mari servicii.

În retrognațiile mandibulare trebuie intervenit *chirurgical* pe ramurile ascendente sau orizonzale, după încheierea completă a procesului de creștere (după maturizare).

Osteotomia în treaptă a ramurii ascendente (NICOLSKI) sau a ramurii orizontale (PICHLER), osteotomia în S (WASSMUND) sau verticală (V. POPESCU) a ramurii ascendente cu aplicare de transplant (THOMA) sau fără transplant între fragmentele secționate, reprezintă metode excepționale care se utilizează numai în formele foarte grave. După osteotomie este nece-

Scanned with OKEN Scanner

sară o imobilizare a fragmentelor fracturate și o reducere în poziție corectă cu diferite aparate de imobilizare unimaxilare sau bimaxilare.

Dacă ocluzia este corectată, se pot efectua numai metode de plastie a mentonului cu diverse implante (acrilat) sau transplante cartilaginoase, sau mezializarea bazei mentonului prin osteotomii diverse.

5. PRODENȚIA INFERIOARĂ SAU RETRODENȚIA SUPERIOARĂ CU OCLUZIE INVERSĂ FRONTALĂ

(sindromul de ocluzie inversă frontală, malocluzia cl. a III-a, subdiviziunea I sau a II-a)

Se întîlnește în perioada de erupție a dinților frontali temporari sau permanenți și se caracterizează prin devierea vestibulară sau lingual a axelor incisivilor inferiori sau superiori.

1. În **etiologia** acestei forme, factorii locali reprezintă principala cauză. Incisivii inferiori temporari sau permanenți erup înaintea celor superiori. Este suficient ca această angrenare să se facă cap la cap, pentru ca apoi, datorită unui tip de propulsie a mandibulei, să se realizeze un angrenaj inversat la incisivi. În timpul masticației, forța mușchilor ridicători ai mandibulei poate duce la vestibularizarea incisivilor inferiori și la palatinizarea celor superiori, fețele vestibulare ale acestor dinți acționînd ca adevărate planuri înclinate. Acest angrenaj invers poate fi preluat de incisivii laterali temporari sau permanenți, și apoi și de canini, determinînd și o propulsie evidentă a mandibulei.

În perioada de schimbare a dinților se poate întîmpla ceva asemănător. În cazurile de persistență a incisivilor temporari superiori sau în cazurile în care trece un interval prea mare de la erupția incisivilor inferiori la erupția incisivilor superiori, se realizează de cele mai multe ori un angrenaj invers între incisivii inferiori permanenți și incisivii superiori temporari. Acest angrenaj invers este preluat și de laterali și chiar de canini, realizînd ocluzia inversă frontală.

În toate aceste cazuri, angrenajul invers între incisivii centrali sau ocluzia inversă frontală, în care participă și incisivii laterali, nu determină o propulsie a mandibulei. Numai axul incisivilor este deviat spre vestibul (dinții inferiori) sau spre palat (dinții superiori). În momentul în care angrenajul invers se instalează și la canini, se produce și o propulsie a mandibulei, prodenția inferioară și retrodenția superioară evoluînd spre prognația mandibulară funcțională.

2. **Aspecte clinice**:

a) La *examenul facial* se remarcă cel mult o procheilie inferioară (treapta labială inversată).

b) *Examenul endobucal* pune în evidență angrenajul invers între 2 dinți sau ocluzia inversă frontală.

c) *Examenul antropologic* și

d) *Examenul fotografic* arată că punctul incizal inferior este situat înaintea treimei anterioare a cîmpului de profil facial, iar incizal superior înapoia acestei treimi.

e) *Examenele modelelor în gips* relatează același angrenaj invers sau ocluzie inversă frontală cu spații între dinți sau cu înghesuirea lor (incongruența dento-alveolară). Axul incisivilor inferiori formează în aceste cazuri de vestibularizare un unghi mai mare de 5°, cu perpendiculara dusă din planul ocluzal, iar axul incisivilor superiori palatinizați formează cu perpendiculara dusă din planul ocluzal un unghi mai mic de 15°.

f) *Teleradiografia de profil* arată o creștere a unghiului pe care-l face axul incisivilor inferiori cu planul bazal mandibular ($\measuredangle$IM $> 95°$) și o scădere a unghiului pe care-l face axul incisivilor superiori cu orizontala de la Frankfurt ($\measuredangle$IF $< 107°$). În consecință, unghiul interincisiv are tendința să scadă sub 130° ($\measuredangle$Ii $< 130°$).

g) *Examenul funcțional* trebuie să precizeze dacă este sau nu asociată și propulsia mandibulei.

3. **Prognosticul** prodenției inferioare și al retrodenției superioare, asociate de cele mai multe ori, este favorabil, deoarece o terapie precoce simplă restabilește ocluzia normală și asigură o bună dezvoltare a elementelor aparatului dento-maxilar. Netratarea la timp, natural, duce la evoluția spre prognația mandibulară funcțională și chiar la o prognație mandibulară anatomică.

4. **Diagnosticul pozitiv** se face pe baza rapoartelor de ocluzie a dinților frontali (ocluzie inversă frontală) și pe baza înclinării vestibulare a incisivilor inferiori sau înclinării palatinale a incisivilor superiori, fără a exista și o propulsie a mandibulei în ocluzia terminală.

5. **Diagnosticul diferențial** se face cu:

— prognația funcțională prin ocluzie terminală mezializată, unde există un contact precoce între dinți, de obicei la canini, și unde se remarcă o propulsie mezială a mandibulei în ocluzia terminală;

— retrognația sau retroalveolia superioară, unde retropoziția punctelor nazo-spinalis (ns.) și prostion (pr.) față de planul nazo-frontal este evidentă.

6. **Tratamentul** prodenției inferioare și al retrodenției superioare este profilactic, preventiv și curativ prin mijloace funcționale și ortodontice.

a) *Tratamentul profilactic* se referă la tratamentul corect al cariilor dinților de lapte din regiunea frontală, orice infecție radiculară a lor, chiar rezolvată prin obturație, contribuie la persistența acestor dinți pe arcadă. De asemenea, evitarea traumatismelor în regiunea frontală împiedică producerea de procese de osteoscleroză și deci împiedică persistența dinților frontali superiori de lapte, una din cauzele principale ale angrenajului invers frontal. Orice intervenții operatorii sau plăgi traumatice pe buza superioară se încheie cu cicatrice, care pot determina o retrodenție superioară, ce se asociază cu o ocluzie inversă frontală. Masajul acestor cicatrice pentru asuplisarea lor, aplicarea de pelote din acrilat în vestibulul superior pînă la vindecarea completă a plăgii sînt mijloace profilactice utile în această afecțiune.

Scanned with OKEN Scanner

b) *Tratamentul preventiv* se referă la vestibularizarea incisivilor superiori și lingualizarea celor inferiori, cu mijloace funcționale, cu aparate fixe sau mobile.

— Aplicarea unei spatule, de trei ori pe zi, timp de cîte 15 min, reprezintă un mijloc funcțional eficace, dacă este bine condus și dacă se aplică mai ales la dinții în erupție.

— Utilizarea unor inele ortodontice de cupru (Schlessinger, Phleps) pe 1—2 dinți superiori inele mai înalte decît incisivii superiori și turtite vestibulo-palatinal la extremitatea ocluzală a lor constituie adevărate planuri înclinate, care produc vestibularizarea incisivilor superiori și lingualizarea celor inferiori. Asocierea unei bărbițe cu tracțiune occipito-mentonieră grăbește obținerea rezultatului. După 10 zile se suprimă aceste inele, realizîndu-se în această perioadă de timp o ocluzie psalidodontă, cu acoperire frontală. Este necesar totuși după aceea să se mențină 1—2 luni bărbița cu tracțiune occipito-mentonieră, pentru a se menține rezultatul.

— Gutiera cu plan înclinat, cimentată pe dinții inferiori, asociată cu o bărbiță, reprezintă un alt mijloc funcțional, ce produce o prodenție superioară suficientă pentru a normaliza ocluzia. În laborator sau chiar în cabinet se poate confecționa, din acrilat autopolimerizabil, o gutieră ocluzală pe dinții frontali inferiori, care oferă un plan înclinat incisivilor superiori. Tracțiunea elastică cranio-mentonieră, realizată prin intermediul unei bărbițe și a unei capeline occipito-frontale, determină o vestibularizare a dinților frontali superiori. Gutiera nu trebuie menținută mai mult de 10 zile, deoarece dinții laterali ar suferi o egresiune, iar ocluzia s-ar înălța. Dacă scoatem gutiera ocluzală după 20 de zile, putem avea surpriza apariției unei inocluzii verticale și prodenția superioară nu mai este astfel menținută, ocluzia inversă frontală recidivînd.

c) *Tratamentul curativ*. În formele mai avansate de prodenție inferioară sau retrodenție superioară, unde este certă o hipertonie a buzei superioare sau unde există bride cicatriceale în vestibulul superior, trebuie aplicate aparate ortodontice fixe sau mobile mai complexe. Aici trebuie să avem în vedere existența unei incongruențe dento-alveolare la arcada inferioară, unde se impune o lingualizare a dinților inferiori pentru a corecta ocluzia.

În cazul că există o incongruență dento-alveolară, procedăm la lărgirea arcadei inferioară cu o placă inferioară de dilatare cu șurub sau cu arc Coffin, sau extragem unul din incisivii inferiori, înălțăm ocluzia și apoi lingualizăm dinții inferiori și vestibularizăm pe cei superiori. Aceste obiective se realizează prin aparate mobile de tip Reichenbach (placă linguală inferioară cu arc vestibular și plan înclinat retroincizal), prin plăci palatinale superioare, ancorate prin gutiere ocluzale, la care se atașează o bară vestibulară; se face astfel tracțiunea incisivilor superiori în vederea vestibularizării lor. Și aici după obținerea unei ocluzii normale trebuie păstrată o bărbiță cu tracțiune cranio-mentonieră încă 1—2 luni, pentru a menține rezultatul.

Numai în cazurile în care vestibularizarea dinților superiori nu se poate face cu ajutorul acestor aparate ortodontice, se va proceda la tunelizarea septurilor interdentare prin frezarea osului. Această intervenție operatorie

Scanned with OKEN Scanner

simplă maleabilizează țesutul osos și permite o vestibularizare mai rapidă a dinților superiori.

Disarmoniile în plan sagital pot îmbrăca forme și mai variate în raport cu tulburările ce apar în acest sens în cele 3 elemente ale aparatului dento-maxilar: maxilar, alveolă, dinte și în raport cu gradul de tulburare în dezvoltarea maxilarului superior sau inferior.

Analiza fiecărui element în parte, stabilirea cauzei și a obiectivului terapeutic în faza cît mai precoce a bolii asigură rezultate funcționale și fizionomice cît mai bune.

B. DISARMONIILE ÎN PLAN TRANSVERSAL

Se caracterizează prin tulburări de dezvoltare simetrice sau asimetrice ale maxilarului, alveolei sau dinților superiori sau inferiori în raport cu planul medio-sagital (plan de reper). Aceste tulburări se manifestă prin reducerea sau creșterea dimensiunilor transversale dintre dinții laterali sau dintre punctele cele mai depărtate ale maxilarelor (zygion-zygion/zy-zy/pentru maxilar, gonion-gonion/go-go/pentru mandibulă).

Numărul formelor clinice întîlnite în aceste disarmonii transversale este foarte mare. În mod mai frecvent întîlnim totuși:

1. Endoalveolia cu proalveolo denție superioară (sindromul de compresie de maxilar cu protrusie, malocluzie cl. a II-a, subdiviziunea I, sau malocluzia cl. I, subdiviziunea a III-a).
2. Endoalveolia superioară cu incongruență dentoalveolară (sindromul de compresie de maxilar cu înghesuirea dinților sau malocluzia cl. I sau a II-a).
3. Laterognația mandibulară.

1. ENDOALVEOLIA CU PROALVEOLODENȚIE SUPERIOARĂ *(sindromul de compresie de maxilar cu protruzie, malocluzie cl. a II-a, subdiviziunea I, sau malocluzia cl. I, subdiviziunea a III-a)*

Se caracterizează prin existența unei arcade alveolare înguste în plan transversal și prin alungirea ei în plan sagital. Ea poate exista numai la maxilarul superior sau inferior și la maxilarul superior și la mandibulă în același timp. Școala germană numește această formă clinică compresie de maxilar, considerînd alveola ca o apofiză a maxilarului superior. Școala americană (ANGLE) poate cuprinde această formă clinică în malocluzie de clasa I sau a II-a, după rapoartele de ocluzie existente la molarii de 6 ani.

1. În **etiologia** acestei forme clinice deosebim:

a) factori genetici;

b) tulburări generale de creștere;

Scanned with OKEN Scanner

c) tulburări locale de creștere;
d) factori funcționali.

a) *Factorii genetici.* Negrii prezintă o proalveolie și prodenție bimaxilară, ca o caracteristică rasială. Tipul nordic din cadrul rasei albe prezintă o predominență de creștere sagitală a maxilarului și alveolei superioare, de aceea la aceste tipuri regionale întîlnim și cele mai frecvente endoalveolii cu proalveolodenții superioare.

b) *În cadrul tulburărilor generale de creștere,* remarcăm rahitismul, unde oasele sînt mai maleabile și mai ușor de deformat de diverse tulburări locale de creștere.

c) *Cicatricele pe bolta palatină* (după operațiile despicăturilor palatine, plăgi etc.), obliterarea prematură a suturii medio palatinale, împiedică dezvoltarea transversală a arcadei alveolare superioare, determinînd endoalveolia.

d) *Respirația bucală,* deglutiția infantină și mai ales sugerea policelui determinînd cele mai frecvente endoalveolii cu proalveolodenție superioară.

Toate aceste tulburări funcționale sau obiceiuri vicioase modifică echilibrul muscular labio-genio-lingual, determinînd tulburări direcționale de creștere a arcadei alveolare în sensul strîmtării și alungirii ei.

2. **Aspecte clinice:**

a) *Examen facial.* Acești bolnavi au un facies adeonoidian, cu obrajii scobiți, cu nasul pensat, cu umerii obrajilor șterși, ochii proeminenți, iar fața apare aplatizată. Buza superioară este scurtată, hipotonă, iar cea inferioară se insinuează deseori înapoia dinților frontali superiori. Fanta labială este întredeschisă, lăsînd să proemine dinții superiori vestibularizați, acoperiți cu depozite moi uscate, unde se dezvoltă ulterior carii dentare.

b) *Examenul endobucal.* Se constată o arcadă îngustată fie la nivelul caninilor (arcada în V), fie la nivelul premolarilor (cel mai frecvent arcadă în „omega" sau în formă de liră), sau la nivelul molarilor, mai rar (arcadă în formă de U). În regiunea frontală arcada alveolară proemină, accentuînd șanțul vestibular ce există între baza maxilarului superior (baza apicală) și baza coronară a alveolei. Dinții frontali proemină și ei, axul lor fiind înclinat mult spre vestibul. Între dinți apar de obicei spații interdentare (treme și diasteme) (fig. 95, *a*).

Bolta palatină este adîncă, ogivală de cele mai multe ori; la palpare remarcăm deseori o proeminență osoasă mediană—torusul maxilar—ce delimitează de o parte și de alta cîte o firidă paramediană. Ocluzia este frecvent distalizată, datorită unei retrognații mandibulare funcționale de repaus asociată. Sugerea degetului stimulează creșterea arcadei alveolare superioare în plan sagital prin tracțiunea pe care o exercită, pe sutura incisivo-canină, dar produce și împingerea mandibulei înapoi, determinînd glisarea ei posterioară (retrognația), iar inocluzia sagitală este o consecință a acestor rapoarte distalizate.

Scanned with OKEN Scanner



a

b

Scanned with OKEN Scanner

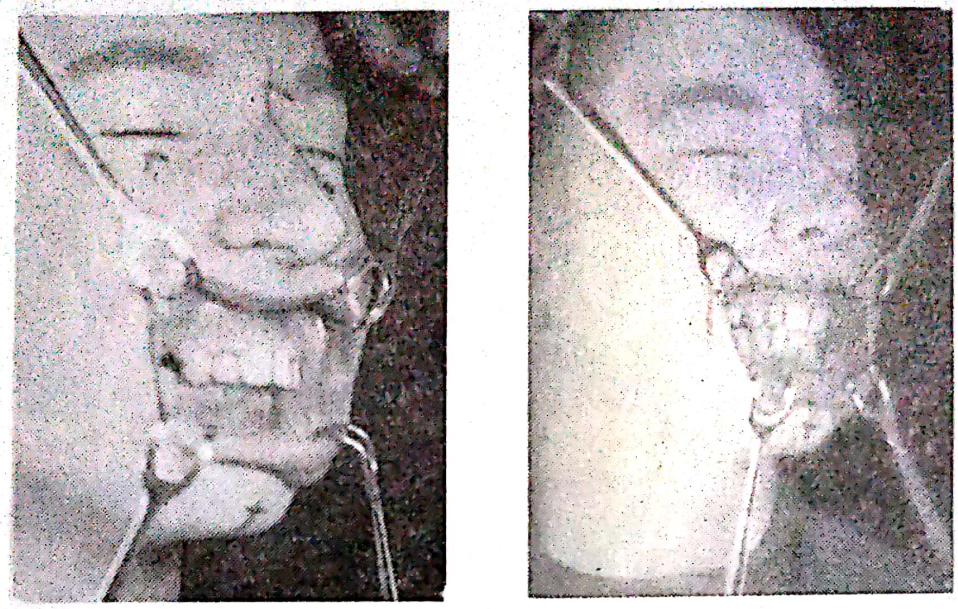

b'

c

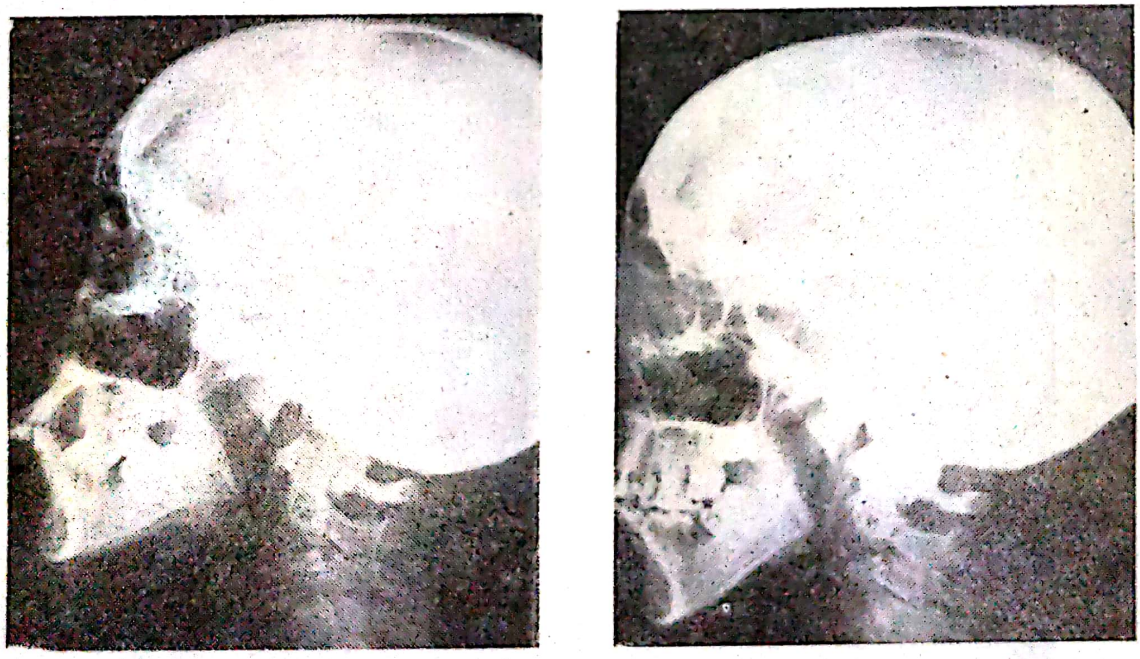

Fig. 95. Bolnava S.F., cu endoalveolodentie, proalveolodentie superioară și retrognație mandibulară funcțională:

a, — modele în gips înainte și după operație; *b*. — fotografia de față, profil și ocluzie înainte și *(b')*. după operație; *c*. Teleradiografie de profil înainte și după operație

Scanned with OKEN Scanner

c) *Examenul antropologic* poate aprecia relația de dezvoltare transversală a arcadelor alveolare față de maxilarul superior, calculînd raportul Korkhaus: ekm.ekm. $= \frac{zy,\delta - zy.}{2}$. În cazul endoalveoliei, distanța ektomolare-ektomolare este mai mică decît 1/2 din distanța bizigomatică. Raportul Dreyfuss pr. alv. $= \frac{au. - n. - au.}{2}$ apreciază relația de dezvoltare sagitală a arcadei alveolare superioare. În cazul endoalveoliei cu proalveolie distanța pr. alv. este mai mare decît jumătatea distanței auriculare-nazion-auriculare.

d) *Examenul fotografic* apreciază mai mult gradul de proalveolo-denție, asociat cu endoalveolia superioară sau inferioară. În acest sens, în cadrul proalveoliei și prodenției superioare sau inferioare, punctele prostion (pr) incizale sup. (I) sau incizale inf. (i) și infradentale (id) sînt situate înaintea planului nazo-frontal (fig. 195, *b*).

e) *Examenul modelelor în gips* consacră forma arcadelor alveolo-dentare, forma boltei palatine și permite aprecierea dimensiunii arcadelor alveolare în raport cu dimensiunea dinților. Forma în V, în liră sau în U a arcadelor alveolare presupune existența unei endoalveolii. Prezența unei bolte adînci ogivale cu firide paramediane indică tulburări de creștere verticale ale arcadelor alveolare.

Indicele Pont apreciază gradul de îngustare al arcadelor alveolare în raport cu suma incisivilor superiori.

Cînd distanța interpremolară (IP) este mai mică cu 4—6 mm decît $\frac{SI \times 100}{80}$ avem o endoalveolie ușoară; cînd această distanță este mai mică cu peste 6—10 mm este vorba de o endoalveolie gravă; cînd distanța I-P este mai mică cu peste 10 mm, există o endoalveolie foarte gravă. De asemenea, putem vorbi despre distanța intermolare (IM), care poate fi mai mică cu 4—6 mm, sau peste 10 mm față de $\frac{SI \times 100}{64}$, sau față de raportul IP + $\frac{IP}{4}$.

Indicele Pont este valabil pentru populația alpină, mediteranidă sau osteuropidă; el este modificat de Korkhaus pentru populația nordică (tabelul 4).

Gradul de alungire al arcadei alveolare superioare (proalveolia, prodenția superioară) se apreciază pe baza măsurării distanței incizale-interpremolare (L), care reprezintă aproximativ jumătate din distanța interpremolară. În endoalveolia superioară cu proalveolie-prodenție, această distanță este mărită de la 2—10 mm.

Rapoartele de ocluzie sînt analizate, de asemenea, pe modele; în endoalveolie cu proalveolo-denție există de obicei o ocluzie distalizată și o inocluzie sagitală, datorită asocierii frecvente a retrognației mandibulare funcționale de repaus. De asemenea, frecvent, există o supraalveolo-denție inferioară ce accentuează curba lui Spee.

f) *Examenul teleradiografic* apreciază gradul de proalveolo-denție, prin calcularea unghiurilor ∢ pr A—F >115° (proalveolie sup.) ∢ id. B—M >85°

Scanned with OKEN Scanner

(proalveolie inf.); unghiul IF este mai mare de 107° (prodenție sup.) sau unghiul IM este mai mare decît 95° (prodenție inferioară). Devierea axului incisivilor superiori sau inferiori se mai poate aprecia și prin calcularea unghiurilor pe care aceste axe le fac cu perpendicularele duse din planul ocluzal. În acest sens, în prodenția superioară asociată, axul incisivului superior face cu perpendiculara din planul ocluzal la fața lui distală un unghi de peste 15°. În prodenția inferioară axul incisivului inferior face cu perpendiculara dusă din planul ocluzal la fața distală a lui un unghi mai mare de 5°.

Arcada dentară apreciată prin distanța incizale-distomolare, I — DM este mai mare decît baza apicală alveolară (Nsa-Nsp — distanța naso-spinalis anterior și posterior, fig. 95, *c*).

g) *Examenul funcțional* poate aprecia:

— reducerea eficienței masticatorii în funcție de inocluzia sagitală frontală. În aceste forme, al doilea timp în mișcarea de masticație, propulsia mandibulei, este redus sau lipsește complet, reducînd și mai mult eficiența masticatorie. Propulsia mandibulei apare după ridicarea mandibulei, ca timp 3 al masticației, ceea ce duce la devierea mai mezială a axului dinților frontali;

— deglutiția este, de obicei, de tip infantil, accentuînd proalveolia superioară;

— fonația este deseori defectuoasă, pronunția fonemelor linguale (l, r) este dificilă, vîrful limbii ajungînd greu la capătul alveolei sau al dinților frontali superiori mult propulsați;

— respirația bucală este, de obicei, prezentă, dimensiunea foselor nazale fiind redusă, musculatura de dilatare a narinelor fiind atrofiată sau hipotonă; respirația bucală poate apărea însă și ca un obicei vicios fără o bază anatomică;

— aspectul fizionomic dizgrațios, uneori prin proalveolodenție, încheie aceste tulburări funcționale.

3. **Prognosticul** este în funcție de gradul de îngustare și alungire al arcadelor, de gradul de dezechilibrare al ocluziei, de discordanța dintre baza apicală și baza coronară a alveolelor și de gradul de tulburări funcționale. Prognosticul devine mai sever dacă depistarea endoalveoliei cu prodenție se face după maturizare, cînd procesul de creștere este practic încheiat.

4. **Diagnosticul anatomo-clinic pozitiv** se face pe baza semnelor clinice, antropologice și teleradiografice. Îngustarea arcadei alveolare și alungirea ei, apreciată prin indicele Pont, raportul Korkhaus și Dreyfuss, reprezintă semnele principale patognomonice ale endoalveoliei cu proalveolo-denție. Asocierea unei ocluzii distalizate și a unei inocluzii sagitale, datorită unei retrognații mandibulare funcționale de repaus, stabilită clinic și antropologic, completează diagnosticul pozitiv.

5. **Diagnosticul diferențial** trebuie făcut cu:

— prognația superioară, în care maxilarul superior și punctul nazo-spinalis (Ns.) este avansat în raport cu planul nazo-frontal;

— retrognație mandibulară anatomică, în care dimensiunea mandibulei este redusă.

Scanned with OKEN Scanner

6. **Tratamentul** profilactic preventiv sau curativ poate să se refere la mijloace terapeutice generale, funcționale, ortodontice sau chirurgicale.

a) *Tratamentul profilactic* se referă la combaterea rahitismului, la evitarea afecțiunilor infecțioase sau traumatice în zonele de creștere și în perioada de creștere a maxilarelor. În continuare, trebuie să ne adresăm tulburărilor funcționale, eliminînd respirația bucală, sugerea degetului sau a buzei inferioare, combaterea deglutiției infantile.

Fig. 96. Bolnava V.I., 16 ani, cu endoalveolo-dentie superioară, și incongruență dento-alveolară.

Exercițiile de inspirație-expirație de 3 ori pe zi cîte 15 min. au o valoare deosebită, mai ales în perioada de creștere a maxilarelor. În acest fel se pot lărgi fosele nazale, se poate lărgi baza maxilarului superior (baza apicală), se creează condițiile anatomice de a combate ulterior respirația bucală ca obicei vicios.

Antrenamentul orbicularului buzei superioare devine, de asemenea, necesar în cazurile de buză scurtă, hipotonă.

Combaterea sugerii degetului sau a buzei inferioare trebuie întreprinsă mai ales la tipurile nordice, unde există o tendință normală de creștere sagitală a arcadei alveolare. Folosirea de mînecuțe din carton, care să împiedice flexia antebrațelor pe brațe și deci posibilitatea de a aduce degetul la gură, dă rezultate bune mai ales la copiii de 2—3 ani.

b) *Tratamentul preventiv* trebuie întreprins de îndată ce apar primele simptome ale endoalveoliei. Tratamentul antirahitic are valoare pentru a modifica terenul, în vederea aplicării unui tratament ortodontic și funcțional.

Combaterea obiceiurilor vicioase, cu mijloace ortodontice simple stă în atenția noastră în fazele incipiente de boală. Se pot folosi astfel:

— Plăcuța vestibulară descrisă de Hotz, care are rolul, pe de o parte, de a împiedica respirația bucală, sugerea degetului sau a buzei inferioare, iar pe de altă parte, mărește tonusul mușchilor orbiculari ai buzelor, inhibă dezvoltarea sagitală a arcadei alveolare superioare și favorizează propulsia mandibulei. Ea este formată dintr-o placă din acrilat ce se modelează pe fața vestibulară a incisivilor superiori și ocupă vestibulul superior și inferior în regiunea frontală. Asocierea la această placă a unui inel la care se atașează un elastic permite o tonificare și mai eficace a mușchilor buzelor.

— Gutiera ocluzală cu țepi este utilizată, de asemenea, în scopul de a împiedica sugerea degetului. Ea se confecționează în cabinet pe dinții frontali inferiori, din acrilat autopolimerizabil, implantînd pe porțiunea ocluzală fragmente de sîrmă de 0,8 mm ascuțită. Cînd copilul vrea să sugă degetul, se înțeapă și, cu timpul, renunță la acest obicei.

Scanned with OKEN Scanner

c) *Tratamentul curativ* ortodontic trebuie să înceapă cel mai tîrziu în perioada școlară și să stimuleze dezvoltarea în lățime a *arcadelor alveolare, superioare*, să inhibe dezvoltarea arcadelor în plan sagital și extrusia dinților frontali inferiori și să favorizeze extrusia celor laterali, pentru a nivela planul ocluzal; trebuie, de asemenea, stimulată propulsia mandibulei, pentru a normaliza rapoartele arcadelor alveolo-dentare în plan sagital și vertical. Realizarea acestor obiective se face în perioada de dentație mixtă cu aparate mobile funcționale de tip monobloc. Planurile înclinate ale monoblocului provoacă o restructurare armonioasă a tuturor elementelor aparatului dento-maxilar, prin acțiunea mușchilor coborîtori-ridicători, propulsori-retropulsori ai mandibulei. Monoblocul mai are avantajul că împiedică respirația bucală, sugerea degetului, favorizează salivația, ceea ce constituie un mijloc profilactic și împotriva cariei dentare. Monoblocul are dezavantajul că se poartă numai noaptea și cîteva ore pe zi, pentru că purtarea lui nu permite copilului să mănînce sau să vorbească.

Asocierea plăcii vestibulare în timpul zilei și a monoblocului noaptea (Schapira) permite o vindecare mai rapidă a endoalveoliei.

Cînd au apărut premolarii există mai multe posibilități de ancorare a aparatelor mobile, de aceea în această etapă se utilizează placa de dilatare de tip Schwarz, despicată median, prevăzută cu șurub sau arc, Coffin, pentru a stimula dezvoltarea arcadei alveolare în plan transversal. Placa mai are un arc vestibular, pentru a retruda dinții frontali superiori, și un plan înclinat retroincizal cu platou, pentru a produce o propulsie a mandibulei și o intruzie a incisivilor inferiori. Spațiul de inocluzie la nivelul dinților laterali permite erupția premolarilor inferiori și nivelarea planului ocluzal. Placa de dilatare Schwarz are avantajul că se poate purta tot timpul, chiar și în timpul masticației, și în acest fel tratamentul duce la o vindecare mai rapidă a afecțiunii.

La arcada inferioară pot fi utilizate plăcile de dilatare cu șurub median, dar mai eficiente sînt aparatele fixe, formate din inele cu tubușoare pe molarii de 6 ani și arcuri linguale în vederea protrudării dinților inferiori.

În formele mai grave se poate aplica disjuncția intermaxilară, utilizînd aparatul fix Huet. Se confecționează pentru aceasta cîte 2 inele pe dinții laterali din dreapta și stînga — de obicei pe molarul și premolarul 1 — care se consolidează printr-o bară metalică în „H". Se aplică apoi o placă palatinală ancorată pe gutiere extinse pe toți dinții superiori cu un șurub, care se derulează zilnic cu 1/4 — 1/2 din perimetrul lui. Se produce o disjuncție a boltei palatine, sutura intermaxilară cedînd progresiv. Apariția diastemei arată gradul de disjuncție. După realizarea lărgirii arcadei alveolare se aplică o placă de menținere timp de o lună și apoi se aliniază și dinții pe arcadă, reducînd și diastema cu această ocazie.

— *Tratamentul chirurgical* poate fi utilizat numai în formele foarte grave de endoalveolie cu proalveolie-prodenție, fie ca un mijloc pre-ortodontic, fie în scop ortodontic.

Pentru a retruda procesul alveolar din regiunea frontală, în cazurile de proalveolo-denție gravă, se efectuează extracția primilor premolari și apoi

Scanned with OKEN Scanner

cu un arc vestibular montat pe o placă palatinală se efectuează progresiv retruderea frontală. Dacă tratamentul începe mai tîrziu, este necesară în plus septotomia la nivelul dinților frontali — secțiunea cu freza a septurilor interdentare din regiunea frontală, pe fața palatinală și vestibulară a alveolei în cazurile în care prodenția este mai accentuată. Dacă este mai mult o proalveolie superioară, se efectuează o osteotomie-rezecție fără fractură a blocului osului incisiv (premaxilar), în regiunea boltei palatine și în dreptul primilor premolari, care se extrag (Firu). Un aparat ortodontic adecvat retrudează apoi mult mai ușor blocul osos incisiv în poziție corectă. În aceste cazuri, septotomia sau osteotomia determină o reacție inflamatorie ce maleabilizează osul și-l face mai apt pentru modelare de către aparatele ortodontice.

În formele grave de endoalveolii cu proalveolo-denție se poate efectua osteotomia-rezecție a blocului incisiv și fracturarea lui, după care se reduce în poziție corectă și se menține cu un aparat de imobilizare. După 45 de zile se suprimă aparatul de imobilizare și se continuă cîteva luni cu un alt aparat ortodontic, pentru a corecta eventual ocluzia.

2. ENDOALVEOLIA SUPERIOARĂ CU INCONGRUENȚĂ DENTO-ALVEOLARĂ
(sindromul de compresie de maxilare cu înghesuirea dinților, malocluzia cl. I, subdiviziunea a II-a)

Se caracterizează prin îngustarea și scurtarea arcadei alveolare, ceea ce duce la reducerea perimetrului arcadei și la incongruența dento-alveolară. Ea poate exista și la mandibulă (endoalveolie bimaxilară) sau poate exista numai la mandibulă (endoalveolie infericară).

1. În **etiologia** acestei forme întîlnim, de asemenea:

a) factori genetici;
b) tulburări generale de creștere;
c) tulburări locale de creștere sau
d) tulburări funcționale.

a) *Tipul dinaric* prezintă mai frecvent aceste forme clinice și, deseori, copiii ce rezultă din încrucișarea unui osteuropid cu un alpin sau cu un dinaric.

b) *Obliterarea prematură a suturii intermaxilare și a suturii incisivo-canine*, prin dezvoltarea unui torus palatin sau a unor exostoze palatine, poate determina apariția acestor forme.

c) *Cicatricele retractile* de pe bolta palatină, care rezultă după operațiile de plastie a diviziunilor labio-maxilo-palatine, produc endoalveolie superioară cu incongruența dento-alveolară.

d) În afară de *respirația bucală*, care este și aici prezentă, bolnavii cu endoalveolie superioară cu incongruență au obiceiul de a *interpune buza superioară între dinți sau de a apăsa cu degetul pe arcada superioară*. Buza superioară este lungă și hipertonă în majoritatea cazurilor.

Scanned with OKEN Scanner

2, **Aspecte clinice:**

a) *Examenul facial* arată, spre deosebire de endoalveolia superioară cu proalveolodenție, o buză superioară înaltă, hipertonă, iar fanta labială, întredeschisă, lasă să se vadă dinții frontali înghesuiți, torsionați, afectați, de obicei, de procese carioase.

b) La *examenul endobucal* se remarcă arcade în formă de V, de liră sau de U, după locul de îngustare al ei. Baza apicală a arcadei alveolare este egală sau mult mai mică decît baza coronară, în raport cu gravitatea endoalveoliei. Bolta palatină este și aici adîncă și deseori există un torus palatin cu fosete paramediane (fig. 96).

Ocluzia este, în general, neutrală la molari, angrenajele inverse fiind frecvente în zona de incongruență dento-alveolară.

c) *Examenul antropologic* precizează gradul de îngustare și scurtare al arcadei alveolare superioare prin calcularea raporturilor Korkhaus și Dreyfuss.

d) *Examenul fotografic* este mult mai puțin important în această formă.

e) *Examenele modelelor în gips* stabilesc gradul de îngustare și scurtare al arcadei alveolare superioare și inferioare în raport cu dimensiunea dinților, prin calcularea indicelui Pont. Aceste date sînt deosebit de utile, în vederea stabilirii unei terapii conservatoare, de expansiune a arcadelor, sau în vederea unei terapii chirurgicale, de extracții dentare seriate, pentru a face loc dinților înghesuiți.

f) *Examenul teleradiografic și radiologic* apreciază dimensiunea premolarilor și caninilor încă neerupți, în vederea aprecierii gradului de incongruență dento-alveolară. Pe baza acestor date se întreprinde terapia conservatoare sau extracția anumitor dinți în scop ortodontic.

g) *Examenul funcțional* pune în evidență respirația bucală și hipertonia buzei superioare.

3. **Prognosticul** este în funcție de gradul de înghesuire a dinților și de gradul de discordanță dintre baza apicală și baza coronară alveolară.

4. **Diagnosticul pozitiv** se face pe baza examenului clinic, a examenului modelelor în gips și a examenului radiologic, care apreciază gradul de îngustare al arcadei alveolare și gradul de incongruență dento-alveolară.

5. **Diagnosticul diferențial** se face cu:

— Endoalveolia cu proalveolo-denție, unde există spațiere între dinți.

— Retroalveolo-denția superioară, unde nu este asociată și endoalveolia.

— Disarmonia dento-alveolară primară, unde incongruența se datorește macrodenției și unde indicele Pont, Korkhaus și Dreyfuss sînt normale.

6. **Tratamentul** profilactic, preventiv sau curativ, este asemănător celui descris la endoalveolie cu proalveolo-denție, cu deosebire că aici ne interesează realizarea unei alinieri armonioase a dinților pe arcadă. Obținerea spațiului pentru a face loc dinților înghesuiți reprezintă prima etapă în terapia curativă a acestei forme.

În a doua etapă trebuie efectuată înălțarea ocluziei, pentru a dezangrena dinții înghesuiți.

În a treia etapă se procedează la alinierea dinților pe arcadă cu mijloace ortodontice.

Scanned with OKEN Scanner

Pentru a obține spațiu pe arcadă putem alege două căi: *calea conservatoare (ortodontică)* de expansiune a arcadei alveolare superioare cu plăci de dilatare cu șurub, despicate în y, sau *calea radicală (chirurgicală)* de reducere a numărului de dinți prin extracții dirijate sau ortodontice.

În cazul în care indicele Pont arată o reducere a distanței IP (interpremolare) cu mai mult de 5 mm sau a distanței incizale-interpremolare cu mai mult de 4 mm, vom efectua extracția premolarilor superiori sau a premolarilor 2 superiori sau incisivilor centrali sau laterali inferiori sau a incisivilor laterali superiori și chiar a caninilor.

Alegerea dinților de extras se face în raport cu cantitatea de spațiu de care avem nevoie (legea NANCE), în raport cu poziția apexului dintelui de extras față de dinții de redresat și, în sfîrșit, în raport cu principiul simetriei.

Înălțarea ocluziei se poate face cu gutiere ocluzale pe dinții laterali, la care se atașează bare vestibulare ce servesc la redresarea dinților frontali, prin tracțiunea la bară. De asemenea, o placă palatinală, ancorată cu gutiere ocluzale și prevăzută cu arcuri secundare în dreptul dinților palatinizați, poate servi la înălțarea ocluziei și la împingerea dinților înghesuiți în vederea alinierii lor pe arcadă. Monoblocul își găsește și aici o largă aplicare în perioada de dentație mixtă.

Tratamentul chirurgical își găsește și aici indicația pentru a maleabiliza osul și a permite astfel o imobilizare mai ușoară și mai rapidă a dinților de redresat. În acest sens se pot utiliza *septotomii sau tunelizări* cu freza în spațiile interdentare în regiunea frontală, sau *osteotomia fără rezecție a blocului incisiv* (FIRU), cu aplicarea apoi a unei plăci de dilatare în „y". Și aici se poate utiliza *disjuncția intermaxilară* cu bune rezultate.

În cazul existenței unei endoalveolii grave, cu ectopie de canini și ocluzie neutrală în regiunea frontală, se efectuează *osteotomie și fractura arcadei alveolare laterale*, după extracția primilor premolari (FIRU). Fragmentul osos, prevăzut cu premolarii II, molarii I, II și III, se deplasează spre în afară, pînă la reducerea lor în ocluzia corectă, după osteotomia palatinală și vestibulară. După reducerea fragmentelor se aplică o gutieră ocluzală, care servește drept aparat de imobilizare. Acest aparat se suprimă după 45 de zile, obținînd un calus osos normal. Redresarea caninilor pe arcada alveolară, în spațiul rămas liber după extracția premolarilor, se poate ușor realiza prin aparate ortodontice mobile sau fixe.

3. LATEROGNAȚIA MANDIBULARĂ

Laterognația mandibulară se caracterizează prin nedezvoltarea unei părți din baza mandibulei.

1. În **etiologie** putem întîlni:
a) tulburări generale de creștere și
b) tulburări locale de creștere.

Scanned with OKEN Scanner

a) În cadrul *tulburărilor de creștere generală* amintim de hemiatrofiile faciale (boala lui ROMBERG), care se caracterizează prin atrofie progresivă a tegumentelor țesutului conjunctiv, a țesutului osos, pe una din jumătățile feței. Instalarea acestei atrofii în perioada de creștere duce la apariția unei laterognații mandibulare. Diferite boli congenitale, în care deseori și factorul genetic este încriminat, se asociază cu o hemiatrofie a mandibulei; disostoza mandibulo-facială a lui FRANCESCHETI, de exemplu, se caracterizează prin asocierea hipoplaziei oaselor feței și mandibulei într-una din jumătățile sale cu hipoplazia pavilionului urechii și oblicitatea în jos, antimongoliană, a fantei palpebrale.

b) În cadrul *tulburărilor locale de creștere* amintim de hemiatrofia mandibulei datorită:

— aplicării de raze X pe una din părțile maxilarelor;

— distrugerii prin infecție a cartilajului de creștere condilian în perioada de creștere (artrita temporo-mandibulară unilaterală, osteomielita ramurii ascendente etc.);

— tumori condiliene unilaterale, care duc la laterognație prin dezvoltarea exagerată a unei jumătăți de mandibulă;

— pierderea de substanță limitată la una din ramurile ascendente sau orizontale a mandibulei;

— plagiocefalia (asimetria cranio-facială), datorită unei turtiri a regiunii occipito-parietale, la copilul ce doarme pe perne tari numai pe o parte;

— laterognația funcțională, prin modificarea punctelor cuspidiene sau a ticurilor nervoase.

2. **Aspecte clinice**:

a) la *examenul facial* se remarcă:

— deviația mentonului de partea unde este un deficit de creștere al ramurii ascendente sau orizontale mandibulare;

— turtirea feței externe a mandibulei unde nu există tulburări de creștere cantitativă a ramurilor orizontale sau ascendentă a mandibulei.

Mentonul este deci deviat de partea bolnavă și arcuită, ceea ce duce deseori la confuzii, partea sănătoasă, turtită, atrăgînd deseori atenția de asimetrie.

b) *Examenul endobucal* arată o deviere a liniei interincisive de partea bolnavă, hipoplaziată. Molarii și premolarii sînt deviați vestibular de partea bolnavă și deviați lingual de partea fără hipoplazie. Ocluzia este modificată în plan transversal și sagital în raport cu gradul hipoplaziei părții de mandibulă.

c) *Examenul antropologic* pune în evidență deficitul prin măsurarea arcului și a coardei distanțelor auriculare-gonion (au-go) și gonion-gnation (go-gn), de o parte și de alta a mandibulei. Compararea acestor dimensiuni de partea hipoplaziată și partea relativ normală apreciază gradul de hipoplazie în centimetri. Atît arcul cît și coarda acestor distanțe sînt mai mici de partea hipoplaziată.

d) *Examenul fotografic* are o mare valoare în aprecierea asimetriei faciale, determinată de laterognație. Fotografia de față arată că punctele nasion,

Scanned with OKEN Scanner

nazo-spinalis, pogonion-gnation nu mai sînt în linie dreaptă, nu mai se înscriu în planul medio-sagital (fig. 97, *a*). Pentru a aprecia asimetria se face cîte o copie de pe o fotografie cu film normal așezat și răsturnat, se secționează, pe linie mediană, cele două fotografii obținute și se lipesc jumătățile celor 2 fotografii diferite (fig. 97 *b*, *c*). Se obțin de fapt figuri formate din 1/2 dreapta sau 1/2 stîngă a figurii.

e) *Examenul teleradiografic* de profil nu este posibil, din pricina asimetriei existente.

f) *Examenul modelelor în gips* arată participarea arcadelor alveolare și a dinților la aceste laterognații. În general, arcada alveolară și dinții sînt

a

Fig. 97. a. Bolnava I.E., 32 ani, cu laterognație inferioară.
b. Reconstituirea figurii unei bolnave cu laterognație stîngă, prin unirea celor două jumătăți de partea normal dezvoltată (dreaptă); figura pare lățită.
c. Reconstituirea figurii aceleiași bolnave cu laterognație stîngă prin unirea celor două jumătăți de partea atrofiată (stîngă); figura pare alungită și strîmtată.

b

c

vestibularizați de partea bolnavă, asigurînd cît de cît o ocluzie satisfăcătoare. În schimb, arcada și dinții de partea nehipoplaziată sînt deviați lingual, determinînd o ocluzie lingualizată de acea parte.

g) *Examenul funcțional* arată, de obicei, alterarea:

— eficienței masticatorii, prin malocluzie asociată;

— alterarea fonației și

— asimetria feței, care atrage cel mai mult atenția laterognației mandibulare.

3. **Prognosticul** este rezervat în majoritatea cazurilor, hipoplazia unei jumătăți din mandibulă fiind, de obicei, sesizată în perioada în care creșterea este practic încheiată.

4. **Diagnosticul pozitiv** se pune pe baza devierii mentonului, a liniei interincisive și pe baza măsurătorilor antropologice.

5. **Diagnosticul diferențial** se face cu:

— laterognația alveolară, în care numai arcada alveolară prezintă o dezvoltare asimetrică, datorită unei formații tumorale ce comprimă arcada deformînd-o (angiom, fibrom, chist etc.);

— hemiatrofia feței, în care este interesat și maxilarul superior și arcada alveolară superioară;

— atrezia maxilarului superior sau a arcadei alveolare, în care sînt interesate numai aceste formații;

— laterognația funcțională;

— devierea axelor dinților frontali superiori sau inferiori prin migrări orizontale (a se vedea poziția frenului lingual).

6. **Tratamentul** se referă la:

— mijloacele profilactice și

— mijloacele curative.

a) *Tratamentul profilactic* are în vedere combaterea cauzelor traumatice sau infecțioase din zona de creștere a condilului mandibulei în pericada de dezvoltare a copilului, combaterea obiceiurilor vicioase de postură în timpul somnului.

b) *Tratamentul curativ* se referă la mijloacele ortodontice și chirurgicale. Aparatele ortodontice urmăresc stimularea dezvoltării părții din mandibulă, care a suferit un proces septic sau traumatic în perioada de creștere; aparatele ortodontice urmăresc stabilirea unei ocluzii corecte. Aparatele mobile din acrilat, cu ancorare pe gutiere ocluzale, cu cheie de o parte și bare vestibulare pe gutiere ocluzale, sau arcuri secundare de partea unde vrem să redresăm dinții, sînt cele mai utilizate.

Terapia chirurgicală este deseori eficace și constă:

— fie în implante sau autotransplante cartilaginoase în zona hipoplaziată, cu scopul de a reconstitui relieful feței;

— fie în osteotomii ale ramurii orizontale sau verticale a mandibulei, cu sau fără transplante osoase.

În concluzie, disarmoniile transversale interesează mai mult arcadele alveolare superioare și baza mandibulei. Factorii funcționali predomină în apariția acestor disarmonii, din care sugerea degetului, respirația bucală și deglutiția infantilă sînt cele mai frecvente.

Scanned with OKEN Scanner

Examenul clinic și al modelelor în gips au cea mai mare valoare în stabilirea diagnosticului și în conducerea terapiei profilactice, preventive sau curative. Tratamentul conservativ, ortodontic, de expansiune a arcadelor alveolare cu plăci de dilatare și tratamentul chirurgical, referitor la extracțiile dirijate și ortodontice, oferă cel mai dezbătut cîmp de discuție în ortodonție.

C. DISARMONIILE ÎN PLAN VERTICAL

Se adresează tulburărilor de creștere ale arcadelor alveolare și a dinților, față de planul de ocluzie. Sînt două forme clinice mai frecvent întîlnite:
— ocluzia adîncă, cu cele 3 variante — în acoperiș, acoperită și prăbușită;
— ocluzia deschisă, produsă prin infraalveolo-dentia frontală sau supraalveolo-dentia laterală.

Multă vreme, aceste disarmonii erau descrise la capitolul „alte anomalii", ANGLE neincluzîndu-se în clasificarea sa. FREY și NEVRÉZÉ propun să fie incluse în clasa a IV-a. Școala franceză le descrie în cadrul simptomelor de infra-sau supragnație superioară sau inferioară, iar școala germană le prezintă în cadrul sindromului de ocluzie deschisă sau adîncă.

Întrucît planul de referință este cel ocluzal și întrucît practicienii utilizează mai mult acest termen, considerăm că este mai bine să prezentăm aceste disarmonii sub numele de ocluzii adînci sau deschise.

1. OCLUZIA ADÎNCĂ
(supraalveolo-dentia frontală sau infraalveolo-dentia laterală)

Se caracterizează prin supraocluzia, supraacoperirea dinților frontali. În mod normal, incisivii centrali superiori acoperă fața vestibulară a incisivilor inferiori în 1/3 lor ocluzală, iar cuspizii vestibulari ai dinților superiori acoperă cuspizii vestibulari ai dinților inferiori omologi. De aceea, planul ocluzal este trasat de noi prin cuspizii vestibulari ai molarilor de 6 ani, și ai primilor premolari și la 2 mm sub marginile triturante ale incisivilor inferiori.

Dezvoltarea succesivă verticală a regiunii frontale sau erupția exagerată a dinților frontali, precum și nedezvoltarea sau prăbușirea zonei laterale determină supraocluzia frontală sau laterală, determină acest sindrom de ocluzie adîncă. Diferențierea acestor variante se face pe baza măsurătorilor celor două etaje ale feței, etajul inferior reprezentat prin distanța nazo-spinalis-gnation (ns.-gn.) și etajul mijlociu, reprezentat prin distanța ophryon-nazo-spinalis (oph.-ns).

Ocluzia adîncă ne oferă 3 aspecte clinice:
a. *ocluzia adîncă în acoperiș* (Dackbiss);
b. *ocluzia adîncă acoperită* (Deckbiss);
c. *ocluzia adîncă prăbușită* (Senkbis).

Scanned with OKEN Scanner

1. **Etiologia** este diferită în cele 3 aspecte clinice. *În ocluzia adîncă în acoperiș* întîlnim mai mult o etiologie funcțională. Obiceiurile vicioase, sugerea degetului, de cele mai multe ori, determină o proalveolo-dență superioară și o retrognație inferioară funcțională de repaus, astfel încît dinții din regiunea frontală nu vin în contact cu antagoniștii în perioada lor de erupție. Dinții frontali inferiori erup dincolo de planul ocluzal, în bolta palatină, determinînd astfel o supraalveolie cu supradență frontală inferioară. Dinții frontali superiori erup și ei exagerat, dincolo de planul ocluzal, acoperind total sau parțial dinții frontali inferiori (mai mult de 1/3 din dinții inferiori). Dinții frontali superiori, avînd un ax deviat vestibular, se suprapun ca un acoperiș pe dinții inferiori, de unde și numele de ocluzie adîncă în acoperiș. Această formă clinică se asociază frecvent în disarmoniile sagitale cu inocluzie sagitală frontală și în endoalveolie superioară cu proalveolo-dență. Factorii ce determină aceste disarmonii *(genetici, endocrini, funcționali)* pot fi încriminați și în cazul ocluziei adînci în acoperiș, care în aceste cazuri apare ca un simptom al disarmoniei sagitale sau transversale.

În ocluzia adîncă acoperită, factorul genetic este admis de majoritatea autorilor (KANTAROVICS, KORKHAUS). Se pare că tabla osoasă externă a arcadei alveolare frontale este dezvoltată în exces printr-o hiperfuncție a centrului osteo-genetic periostal. Dinții frontali, în erupția lor, nu pot străbate această tablă osoasă externă și migrează oarecum în palato-poziție. Proalveolia superioară se asociază aici cu retrodența superioară. Dinții frontali inferiori în erupția lor nu întîlnesc un obstacol la dinții superiori palatinizați și erup deasupra planului ocluzal. Pantele dinților frontali superiori determină în plus și retropulsia mandibulară, încheind astfel tabloul clinic.

În ocluzia adîncă prăbușită (senkbiss), pierderea precoce a dinților din zona de sprijin constituie cauza principală; distrugerea molarilor de lapte la copil, înainte de apariția molarilor de 6 ani, determină o supraacoperire, o supraocluzie în regiunea frontală, care apoi se definitivează, deoarece molarii de 6 ani inferiori nu mai pot să-și facă migrația lor verticală normală, întîlnind precoce arcada alveolară superioară. Se stabilește astfel o infraalveolie și o infradență laterală, care se manifestă prin această ocluzie adîncă. La adolescenți și adulți întîlnim o ocluzie adîncă prăbușită prin distrugerea dinților laterali prin carii sau prin parodontopatii.

În concluzie deci putem afirma că ocluzia adîncă acoperită se datorește mai mult factorilor genetici, cea în acoperiș mai mult tulburărilor funcționale, iar cea prăbușită mai mult cauzelor locale, legate de pierderea precoce a dinților din zona de sprijin.

2. **Aspecte clinice:**

a) La *examenul facial* apar accentuate șanțurile labio-mentoniere și labio-geniene. Buzele se ating pe toată suprafața lor și se eversează dînd copilului un aspect dizgrațios.

În cazul ocluziei adînci în acoperiș, dinții frontali superiori proemină deasupra buzei inferioare, care pătrunde deseori înapoia incisivilor superiori.

Scanned with OKEN Scanner

b) La *examenul endobucal* frapează la prima vedere ocluzia adîncă, cu dinții frontali în prodenție (adîncă în acoperiș) sau în retrodenție (adîncă acoperită).

În ocluzia adîncă în acoperiș mai remarcăm:

— supraalveolie și supradenție frontală inferioară;

— retrognație mandibulară funcțională de repaus sau retroalveolie inferioară (arcul alveolar inferior se implantează mult înapoia arcului bazal mandibular; această deplasare a alveolei înapoi se apreciază prin distanța între pogonion (pg.) și infradentale (id.);

— ocluzie distalizată;

— inocluzie frontală sagitală, apreciată prin distanța între incizale inferior (i.) și cingulum-ul incisivilor superiori;

— baza apicală, reprezentată prin distanța de la apexul incisivilor centrali și apexul ultimilor molari sau baza maxilarului superior, reprezentată prin distanța de la punctul subnazale (A) la spina nazală posterioară (Ns post.), este mai mică decît baza coronară a dinților apreciată prin distanța de la incizale superior (I) la distomolare (DM.) (punct situat la intersecția tangentei la fața distală a ultimilor molari cu planul median);

— axul dinților superiori este convergent spre baza apicală;

— arcul dinților frontali este ascuțit;

— planul ocluzal este denivelat prin accentuarea curbei lui Spee.

În ocluzia adîncă acoperită remarcăm, ca și în ocluzia adîncă, în acoperiș, următoarele:

— supraalveolie și supradenție frontală inferioară (fig. 98, b);

— retrognație inferioară funcțională de repaus prin ocluzie terminală distalizată în 6% din cazuri (Korkhaus);

— ocluzia distalizată la molari sau

— retrodenție inferioară la 40% din cazuri (Korkhaus), în care ocluzia este neutrală la nivelul molarilor.

Spre deosebire de ocluzia adîncă în acoperiș, în ocluzia adîncă acoperită constatăm:

— retrodenție superioară, evidentă la toți dinții frontali sau numai la incisivii centrali și laterali, sau numai la incisivii centrali superiori; este semnul patognomonic;

— proalveolie cu prognație superioară, datorită căreia baza apicală alveolară (Pr.-alv.) este mai mare decît baza coroană (I.D-M.), în aceste cazuri, punctele naso-spinalis, care reprezintă punctul cel mai anterior al maxilarului superior, sau prostion, punctul cel mai anterior al alveolei superioare, sînt înaintea planului naso-frontal;

— arcul dentar frontal superior este turtit, și nu ascuțit ca în ocluzia adîncă în acoperiș;

— infraalveolia și infradenția laterală accentuează ocluzia adîncă acoperită, reducînd mult și din înălțimea etajului inferior al feței, reprezentat prin distanța naso-spinalis-gnation (ns-gn) (fig. 98, a).

În ocluzia adîncă prăbușită constatăm prăbușirea zonei de sprijin, datorită distrugerii molarilor prin procese carioase și edentației laterale bilate-

Scanned with OKEN Scanner

rală. Arcadele alveolare și implantarea dinților superiori și inferiori au aspecte normale. Ocluzia distalizată, remarcată în aceste cazuri la canini, se datorește unei retrognații mandibulare funcționale prin ocluzie terminală distalizată. În această formă apar și tulburări la nivelul articulației temporo-mandibulare (disfuncție a articulației temporo-mandibulare).

c) *Examenul antropologic* precizează prin măsurători, cele relatate la examenul endobucal.

d) *Examenul fotografic* aduce elemente obiective în aprecierea poziției punctelor naso-spinalis (ns.), pogonion (pg.) și gnation (gn.), față de planurile naso-frontal și orbito-frontal. De asemenea, acest examen apreciază existența unei infraalveolii și infradenții laterale prin reducerea etajului inferior al feței (ns.-gn.). În cazul că există numai o supraalveolo-denție frontală, cele două etaje, mijlociu și inferior, sînt egale.

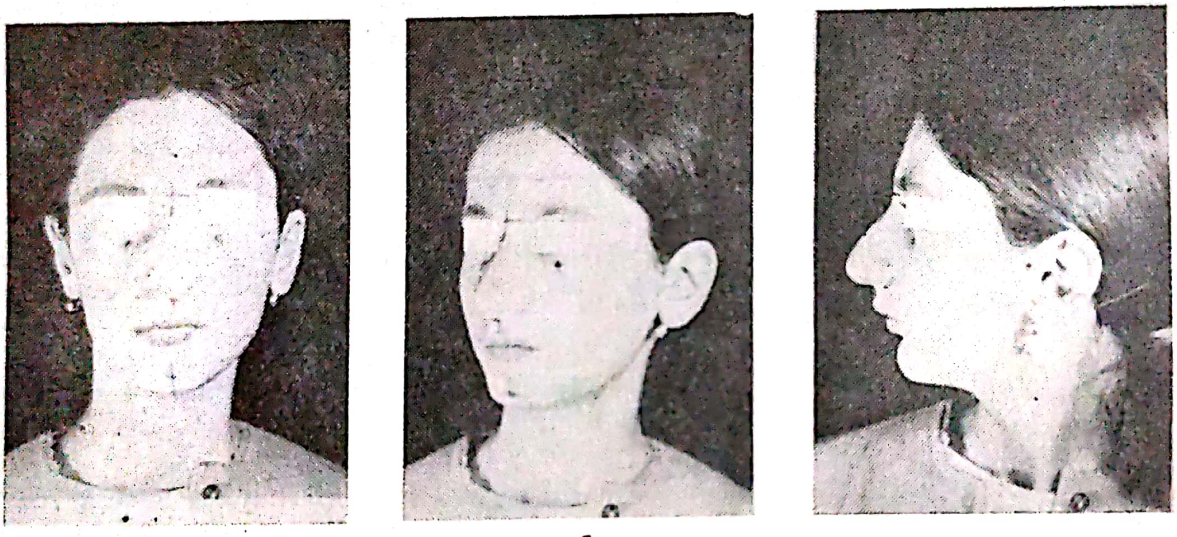

a

b

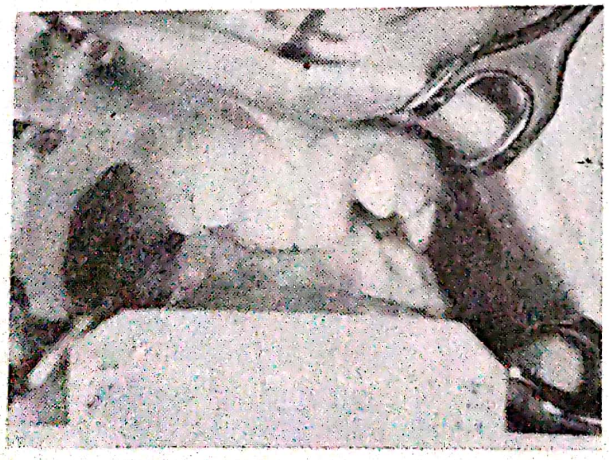

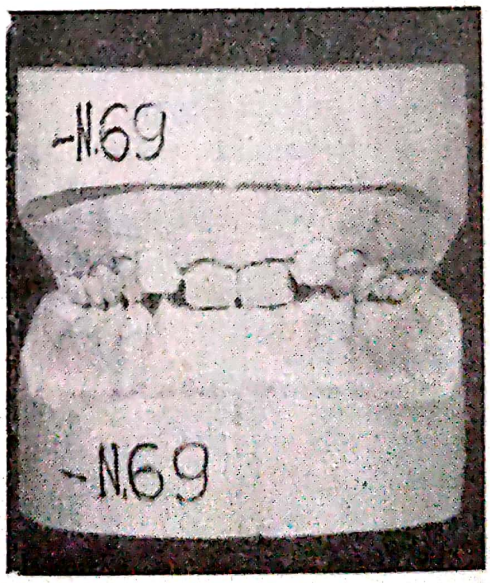

e) *Examenul modelelor de gips* precizează rapoartele de ocluzie, axul incisivilor superiori și inferiori și chiar dimensiunea bazei apicale în raport cu baza coronară modificată în cele două forme de ocluzie adîncă (în acoperiș și acoperită), este normală în cea de-a treia formă (ocluzie adîncă prăbușită).

f) *Examenul teleradiografic* aduce cele mai prețioase date în stabilirea modificărilor pe care le prezintă maxilarele, alveolele sau dinții în plan sagital și vertical, în cele trei forme de ocluzii adînci. Prognația, proalveolia, retrodenția superioară, retrognația, retroalveolia, retrodenția inferioară, supradenția inferioară etc., relația dingre baza apicală și baza coronară alveolară sînt precizate prin modificarea unghiurilor sau distanțelor amintite în alte capitole (fig. 98, *c*).

g) *Examenul funcțional*. Eficiența mișcărilor masticatorii este redusă în ocluzia adîncă prăbușită prin lipsa unităților din zona de sprijin, sau prin inocluzia sagitală, în ocluzia adîncă în acoperiș. Mișcările de lateralitate sau de propulsie-retropulsie sînt limitate, blocate chiar în ocluzia adîncă acoperită; bolnavul nu poate efectua decît mișcări de ridicare și coborîre a mandibulei, mișcări de tocare, care reduc eficiența masticației și traumatizează dinții frontali suprasolicitați. În timp, mucoasa gingivală frontală și parodonțiul din regiunea frontală suferă un proces de parodontopatie, care se soldează cu pierderea precoce a dinților frontali.

Fonația este și ea modificată, vocea este închisă, iar dicțiunea este compromisă de cele mai multe ori.

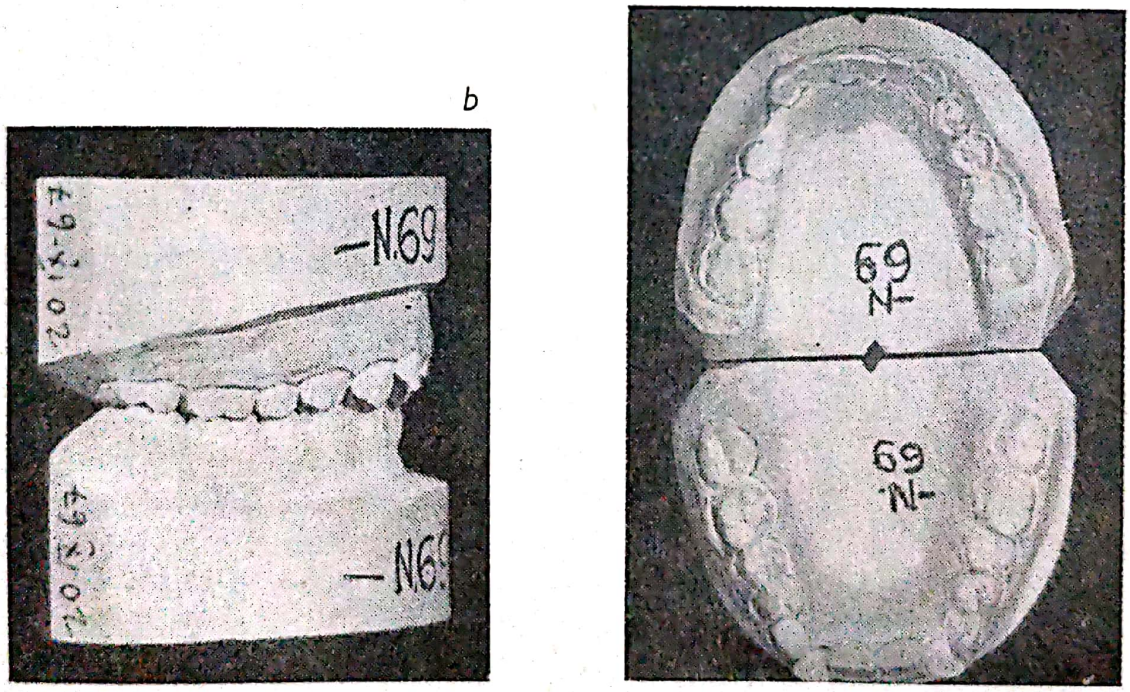

Fig. 98. Bolnava D.M. de 14 ani, cu ocluzie adîncă acoperită:
a. — fotografiile arată că etajul inferior este mai mic decît cel mijlociu; *b*. — supraocluzia frontală asociază cu ocluzia distalizată; *c*. — teleradiografia de profil a aceleiași bolnave (pag. 212).

Scanned with OKEN Scanner

Fig. 98, c

Importante modificări apar în funcția articulației temporo-maxilare, atît în ocluzia adîncă prăbușită cît și în ocluzia adîncă acoperită. În prima etapă, condilul comprimă vasele și excită filetele vegetative ce se află în spațiul retrocondilian, determinînd o disfuncție în articulația temporo-maxilară, manifestată prin dureri difuze pretragiene, fără o topografie precisă (dureri vegetative). Într-o etapă mai avansată apar leziuni de scleroză sau degenerescență calcară în meniscul articular, ce se manifestă prin crepitații sau cracmente în articulația temporo-mandibulară. Crepitațiile se

percep prin palparea condililor în timpul mișcărilor mandibulei și seamănă cu zgomotul pe care-l face o pisică care „toarce". Cracmentele apar ca niște zgomote ce se aud uneori la distanță în momentul închiderii și deschiderii gurii și indică leziuni grave în meniscul articular (artroză). În disfuncția articulației temporo-mandibulară sînt caracteristice mișcările sacadate, în baionetă, evidentă în excursia mentonului în timpul închiderii și deschiderii gurii.

3. **Prognosticul** ocluziei adînci este în funcție de denivelarea planului de ocluzie, de gradul de agresiune al dinților frontali inferiori și de existența și gravitatea leziunilor parodontale. Deficiența masticatorie, fonetică, fizionomică și apariția disfuncției articulației temporo-mandibulare agravează prognosticul. Trebuie, de asemenea, să ținem cont și de reactivitatea fiecărui individ la gradul de adaptare funcțională al fiecărui bolnav, la existența leziunilor prezentate.

Trebuie să recunoaștem că există bolnavi cu ocluzie adîncă acoperită ce-și mențin dinții pînă la adînci bătrîneți, după cum există bolnavi tot cu ocluzie adîncă acoperită ce-și pierd dinții de timpuriu.

4. **Diagnosticul pozitiv** se face pe baza semnelor faciale, endobucale, fotografice, teleradiografice și funcționale deja prezentate.

5. **Diagnosticul diferențial** se face între cele trei forme clinice de ocluzie adîncă, în acoperiș, acoperită sau prăbușită, prin semnele precizate anterior. Se va preciza și stadiul de evoluție al ocluziei adînci printr-un examen atent funcțional.

Diagnosticul diferențial trebuie făcut cu dizarmoniile sagitale, care se asociază deseori cu o ocluzie adîncă.

Endoalveolia cu proalveolo-denție se asociază frecvent și cu o ocluzie adîncă în acoperiș, în timp ce endoalveolia cu incongruența dento-alveolară se asociază și cu ocluzie adîncă acoperită. Diferențierea acestor forme clinice se face numai pe asocierea simptomelor precizate în ocluzia adîncă și pe lipsa unei endoalveolii importante.

6. **Tratamentul** profilactic, preventiv și curativ este realizat prin mijloace funcționale, ortodontice și chirurgicale adjuvante.

a) *Tratamentul profilactic* se adresează îngrijirilor dinților în zona de sprijin încă din perioada preșcolară. În acest fel se evită apariția ocluziei adînci prăbușite. Combaterea obiceiurilor vicioase (sugerea degetului, respirația bucală etc.) contribuie la evitarea apariției ocluziei adînci în acoperiș.

Ocluzia adîncă acoperită este mai evidentă în perioada școlară, o dată cu erupția în retropoziție a incisivilor superiori. În această perioadă trebuie întreprinse în special:

b) Un *tratament preventiv*, care urmărește, pe de o parte, înălțarea ocluziei prin favorizarea egresiunii molarilor de 6 ani și vestibularizarea incisivilor superiori, pe de altă parte. O placă palatinală despicată în y cu două șuruburi și platou retroincizal permite vestibularizarea incisivilor superiori, intrusia incisivilor inferiori și egresiunea dinților laterali.

c) *Tratamentul curativ* se poate realiza prin mijloace ortodontice, funcționale, chirurgicale și ortopedice.

Scanned with OKEN Scanner

Mijloacele ortodontice urmăresc în cazul ocluziei adînci în acoperiș: — retrudarea dinților frontali superiori, — înălțarea ocluziei, ingresiunea dinților frontali inferiori, propulsia mandibulei — și egresiunea dinților laterali.

Pentru acestea se pot folosi:

— plăci palatinale cu arc vestibular (retrudarea frontală), cu plan înclinat retroincizal (propulsia mandibulei), continuat cu platou retroincizal (ingresia frontalilor inferiori și egresiunea dinților laterali, înălțarea ocluziei);

— monoblocul își găsește în faza de dentație mixtă o bună utilizare, ancorarea plăcilor palatinale fiind dificilă în această perioadă;

— gutierele ocluzale, care urmăresc înălțarea și dezorientarea ocluziei, pot fi, de asemenea, folosite în anumite forme de ocluzie adîncă; gutierele se secționează în dreptul ultimilor molari, pentru a permite egresiunea acestora și deci înălțarea ocluziei.

În ocluzia adîncă prăbușită trebuie aplicate plăci superioare sau inferioare menținătoare de spațiu pînă la efectuarea unui tratament protetic.

În ocluzia adîncă acoperită se va urmări:

— vestibularizarea frontalilor inferiori și egresiunea dinților laterali în vederea înălțării ocluziei și

— propulsia mandibulei.

În acest sens se vor utiliza aparate fixe sau mobile. O placă palatinală despicată în „Y" va permite vestibularizarea frontalilor superiori și „dilatarea" arcadei pentru a reduce incongruența dento-alveolară asociată. Un plan înclinat sau un platou retroincizal va avea rolul de ingresiune al frontalilor inferiori, de egresiune a lateralilor și de propulsie a mandibulei. Prin purtarea acestei plăci atît ziua cît și noaptea se poate ameliora ocluzia acoperită numai dacă tratamentul începe în perioada de creștere între 7 și 12 ani. După 12 ani, această terapie poate fi considerată tardivă.

Monoblocul își găsește și aici utilizarea mai ales în perioada de dentație mixtă. Plăcile palatinale cu gutiere ocluzale sînt, de asemenea, utilizate cu succes mai ales în cazurile în care ancorarea cu diverse croșete devine dificilă.

Mijloacele funcționale se referă la antrenamentul muscular și reeducarea funcțională (respiratorie, masticatorie), pentru a grăbi și menține rezultatele de redresare a dinților și de corectare a ocluziei.

Mijloacele chirurgicale sînt adjuvante, vestibularizarea incisivilor superiori este deseori dificilă în ocluzia adîncă acoperită, de aceea se maleabilizează osul prin corticotomia sau tunelizarea septurilor interdentare înainte de aplicarea aparatului ortodontic.

Retrudarea frontală, în cazul ocluziei adînci cu inocluzie sagitală-gravă, se rezolvă și chirurgical prin osteotomia palatinală simplă sau osteotomia blocului incisiv cu fracturarea și reducerea lui corectă, ca în cazurile de endoalveolie cu proalveolo dentie superioară.

Mijloacele protetice se utilizează mai ales după vîrsta de 12 ani, cînd mijloacele ortodontice nu au reușit să rezolve complet disarmonia.

Scanned with OKEN Scanner

Se fac proteze mobile sau fixe în cazul ocluziilor adînci prăbușite. De obicei se aplică mai întîi o proteză mobilă sau gutiere ocluzale, ca să înalțe ocluzia și să se urmărească reacția în articulația temporo-mandibulară. Se aplică apoi proteze fixe, cu coroane turnate sau coroane cu capac turnat, care să stabilească definitiv o înălțare a ocluziei.

În ocluzia adîncă în acoperiș deseori s-a recomandat extracția incisivilor superiori centrali și laterali, rezecția modelantă a arcadei alveolare și punți metalice cu stîlpi pe cei 2 canini.

În ocluzia adîncă acoperită se pot confecționa punți metalice pe dinții laterali în vederea înălțării ocluziei și coroane de substituție pe dinții frontali superiori și inferiori, pentru a armoniza conturul arcului dentar și a nivela ocluzia; gama lucrărilor protetice în aceste cazuri este foarte variată și, în general, fiecare caz cere o rezolvare proprie în funcție de condițiile locale.

2. OCLUZIA DESCHISĂ

Ocluzia deschisă este o disarmonie în plan vertical, caracterizată printr-o inocluzie verticală; dinții superiori sau inferiori nu ajung în planul ocluzal pentru a veni în contact. Descrisă prima dată de Carabelli, sub numele de mordex apertus, ea nu apare ca o entitate independentă în clasificarea lui Angle. Școala germană o numește *sindrom de ocluzie deschisă*, iar școala franceză o numește *infraocluzie frontală sau laterală*.

1. **Etiologia** acestei afecțiuni include:
a) factori genetici;
b) tulburări generale de creștere (rahitism);
c) tulburări locale de creștere;
d) tulburări funcționale.

a) Deseori, inocluzia frontală verticală se observă la *mulți membri ai unei familii*, dovedind în aceste cazuri participarea *factorului genetic*.

b) Între *tulburările generale de creștere*, rahitismul este cea mai cunoscută afecțiune care favorizează apariția unei inocluzii verticale frontale. Țesutul osos în rahitism suferă mult mai ușor influența factorilor funcționali sau locali, osul fiind mai maleabil, mai deformabil, datorită calcificării lui defectuoase. În rahitism se constată, de obicei, o angulare a ramurii orizontale a mandibulei sau o deschidere mai mare a unghiului format de marginea posterioară și marginea inferioară a mandibulei, ca o consecință a acțiunii antagoniste a mușchilor ridicători ai mandibulei, ce se inseră pe unghiul mandibulei (maseter, pterigoidian intern) și mușchii coborîtori ce se inseră pe ramura orizontală a mandibulei din regiunea frontală (mușchii suprahioidieni).

În rahitism, unghiul goniac este obtuz (mai mare decît 120°), iar mentonul coborît și retras; bolta este adîncă, rebordul costal eversat; mătăniile costale, toracele carinat, scapulae alatae și genu valgum sînt alte sechele de rahitism.

Scanned with OKEN Scanner

Despicăturile labio-maxilo-palatine, obliterarea prematură a suturilor dintre osul incisiv și maxilar, precum și acondroplasia se asociază frecvent cu ocluzia deschisă.

c) Între *factorii locali* ce produc tulburări de creștere ale alveolelor sau tulburări de erupție ale dinților trebuiesc amintite:

— traumatismele în regiunea condiliană sau în regiunea nazo-frontală în perioada de creștere, care determină leziuni în zonele de creștere (cartilajul condilian, sutura nazo-maxilară și sutura dintre osul incisiv și maxilar);

— infecțiile din regiunea condiliană sau din regiunea frontală a maxilarului superior (artrite, osteomielite etc);

— bride cicatriceale labio-mentoniere, labio-geniene, cicatrice cheloide pe gît, care determină dezvoltarea verticală insuficientă a arcadei alveolare superioare sau inferioare;

— tumorile benigne (chiste, angioame) pot da, de asemenea, deformări ale zonei frontale, asociate cu ocluzie deschisă.

d) *Factorii funcționali* determină cele mai frecvente inocluzii verticale frontale sau laterale. Aici trebuie incluse:

— sugerea degetului, a buzei inferioare sau a unui corp străin (creion, gumă de șters), care inhibă dezvoltarea arcadei în plan vertical la acel nivel, împiedică migrația normală verticală a dinților respectivi;

— interpoziția limbii între dinții frontali sau laterali în repaus sau în timpul deglutiției determină, de asemenea, inocluzii verticale frontale sau laterale;

— fonația defectuoasă, pronunția defectuoasă a fonemelor dentale obligă persoanele respective să interpună limba între dinții frontali, producînd ocluzia deschisă.

Toți acești factori determină ocluzia deschisă prin deformarea verticală a alveolelor sau prin inhibarea erupției verticale complete a dinților. Este necesar de aceea de precizat cauza ocluziei deschise și sediul deformației. În mod obișnuit întîlnim:

— *infradenții superioare, inferioare sau bimaxilare*, datorită interpoziției limbii, buzei, degetului sau unui corp străin;

— *infraalveolia superioară* poate fi determinată de suptul degetului pe o perioadă mai lungă de timp, de obicei la copiii rahitici. În aceste cazuri, osul incisiv este redus dimensional în plan vertical și basculat parcă în sus; rădăcinile dinților frontali sînt deseori scurtate;

— *infraalveolia inferioară* este determinată de bridele cicatriceale labio-mentoniere sau cervicale; arcada alveolară inferioară din regiunea frontală este în aceste cazuri rotată în jos și scurtată;

— *infragnația mandibulară*, prin nedezvoltarea ramurii ascendente (unghiul goniac mai mare de 120°) sau prin frîngerea ramurii orizontale, se observă mai ales la copiii rahitici. În aceste cazuri, pavilionul urechii apare inserat foarte jos. (Pentru a determina gradul de infragnație mandibulară

se așază o riglă pe marginea inferioară a mandibulei și se urmărește proiecția acestei margini spre occipit. În mod normal, lobulul urechii este la 1 cm deasupra proiecției marginii inferioare a mandibulei, care e tangentă la scuama occipitală).

— *Supraalveoliile sau supradențiile laterale* datorită unei creșteri în exces a alveolei sau unei erupții exagerate în plan vertical a dinților laterali determină deseori ocluzii deschise.

Vom spune deci în diagnostic: ocluzie deschisă (sau infraocluzie-frontală) prin infraalveolo-denție superioară sau inferioară sau ocluzie deschisă prin supraalevolo-denție laterală superioară, inferioară sau bimaxilară.

2. Aspecte clinice

a) La *examenul facial* putem distinge două forme clinice — cu fața înaltă (hiperleptoprosopie) și cu fața medie (mezoprosopie) (Fig. 100).

În *hiperleptoprosopie*, bolnavul are o față înaltă, datorită creșterii în exces a etajului inferior. Gura este întredeschisă, lăsînd să se vadă o mucoasă gingivală uscată, hipertrofiată de cele mai multe ori. Șanțul labio-mentonier este șters, iar mentonul apare proeminent, fără a modifica profilul drept al bolnavului. (Fig. 99)

În formele de ocluzie deschisă, *cu fața medie*, fanta labială, buzele și aspectul facial sînt normale.

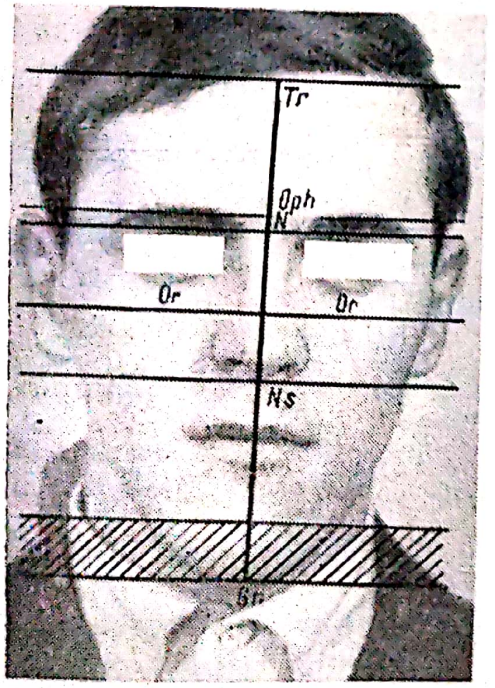

Fig. 99. Bolnavul V.I., 18 ani, cu ocluzie deschisă cu hiperleptoprosopie (față înaltă). Etajul inferior mai mare decît etajul mijlociu.

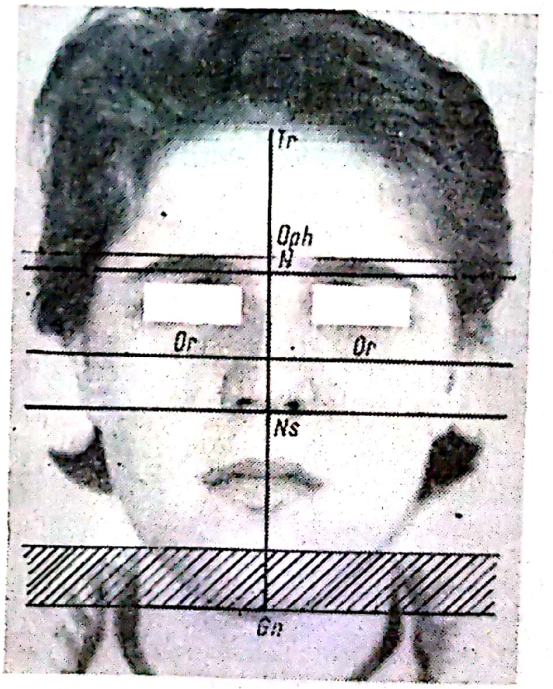

Fig. 100. a. Bolnava C.V., 16 ani, cu ocluzie deschisă cu mezoprosopie. Față medie. Etaj inferior mai mare decît etajul mijlociu.

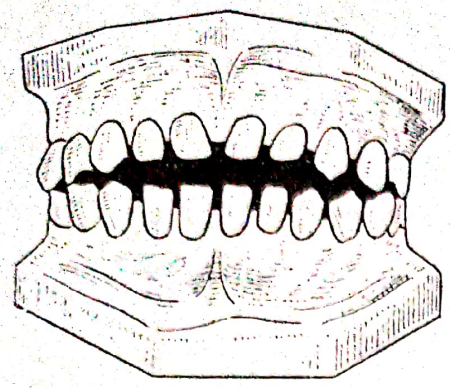

Fig. 100. b. Modele în gips ale bolnavei C.V. de 16 ani, cu inocluzie verticală frontală.

b) La *examenul endobucal*, constatăm lipsa de contact ocluzal în plan vertical a dinților (fig. 100). În formele ușoare, această inocluzie se constată numai în regiunea frontală de la canin la canin și nu depășește 6 mm. În formele grave, această inocluzie verticală se întinde și în regiunea laterală, distanța între marginile incizale ale dinților frontali depășind 6 mm. Uneori remarcăm contact dentar numai pe o singură pereche de dinți antagoniști, care pot fi primii molari sau molarii de 12 ani.

În formele de *hiperleptoprosopie* (față înaltă) remarcăm un rebord alveolar dezvoltat în exces, atît în înălțime cît și în grosime. Bureleuri osoase puternice, netede sau boselate mărginesc lateral rebordul alveolar, în timp ce dinții, de cele mai multe ori hipoplaziați, par înfundați într-o mucoasă hipertrofiată și sîngerîndă. Bolta este de obicei adîncă în aceste forme. Putem spune deci aici că este vorba de o supraalveolie laterală, prin dezvoltarea în exces a arcadelor alveolare laterale.

În formele de *ocluzie deschisă cu fața medie* (mezoprosopie) se remarcă în regiunea frontală o arcadă alveolară nedezvoltată în plan vertical. Dinții, hipoplaziați de obicei, prezintă rădăcini scurtate pe o arcadă alveolară frontală scurtată și rotată în sus. Mucoasa gingivală este și ea uscată, hipertrofiată și sîngerîndă mai ales la nivelul papilelor interdentare. Putem vorbi în aceste cazuri mai mult de o infraalveolie cu infradenție frontală. Deseori, aceste forme se asociază și cu o ocluzie inversă frontală sau laterală, retroalveolia sau endoalveolia fiind asociată.

Inocluzia verticală se poate întîlni și în regiunea molară sau premolară (ocluzie deschisă laterală). În perioada de dentație mixtă aceasta poate fi trecătoare, erupția dinților permanenți reducînd această anomalie. Dacă însă persistă un obicei vicios de interpoziție a limbii sau a obrazului sau a unui obiect între dinții premolari și molari, inocluzia verticală laterală se instalează și persistă și la dentația permanentă.

c) *Examenul antropologic* precizează dimensiunea etajelor feței și deci existența unei supraalveolo-denții laterale sau unei infraalveolo-denții frontale.

Dacă distanța nazo-spinalis (Ns) gnation (gn) este mai mare decît distanța nazo-spinalis (Ns) ophryon (oph) (la 1 cm deasupra punctului nasion), înseamnă că etajul inferior al feței este mai mare decît cel mijlociu. Putem spune că ocluzia deschisă se datorește unei supraalveolo-denții laterale.

Dacă cele două etaje sînt egale (NS-gn = NS-oph), putem spune că ocluzia deschisă se datorește unei infraalveolo-denții frontale.

d) *Examenul fotografic* este important mai ales în formele de ocluzie deschisă cu hiperleptoprosopie. Etajul inferior apare mărit în plan vertical

Scanned with OKEN Scanner

prin dezvoltarea exagerată a arcadelor alveolo-dentare din zona laterală și prin dezvoltarea exagerată verticală a mentonului. În aceste forme, profilul facial rămîne drept, iar punctele pogonion (pg.) și gnation (gn.) se înscriu în limitele cîmpului de profil facial cunoscute.

e) *Examenul modelelor în gips* permite o mai bună precizare a conturului arcadei alveolare și a feței ocluzale a dinților. Se așază pentru aceasta modelul arcadei alveolo-dentare superioare sau inferioare pe un plan orizontal (pe masa de lucru), astfel încît modelul să se sprijine pe suprafața ocluzală a molarilor și premolarilor. În cazul că dinții frontali superiori (incisivi și canini) depășesc în sus acest plan orizontal, putem vorbi de o curbă a lui Spee inversată și de o infraalveolo-dență frontală superioară. Dacă și etajele feței sînt egale, apreciem că ocluzia deschisă se datorește unei intraalveolo-denții frontale. În cazul în care etajul inferior al feței este mai mare decît cel mijlociu, înseamnă că situarea dinților frontali deasupra planului orizontal, ocluzal, se datorește unei supraalveolo-denții laterale. Diferența dintre dimensiunea etajului inferior și mijlociu în milimetri exprimă de fapt gradul supraalveolo-denției laterale și deci gravitatea ocluziei deschise.

În același mod se procedează și la arcada inferioară, unde dinții frontali inferiori se găsesc sub planul orizontal de ocluzie, pe care se sprijină fața ocluzală a molarilor și premolarilor inferiori. Diferențierea infraalveolo-denției frontale de supraalveolo-dența laterală se face tot pe baza măsurătorilor etajelor feței.

f) *Examenul teleradiografic* de față precizează dimensiunea etajelor feței prin măsurarea distanțelor nasion-nazo-spinalis, nazo-spinalis-gnation. Teleradiografia de profil permite calcularea punctului C (Coutand), care poate aduce unele date complimentare în stabilirea diagnosticului. Planul bazal mandibular (marginea inferioară a mandibulei) face cu planul bispinos un unghi; bisectoarea acestui unghi corespunde în mod normal cu planul ocluzal. În ocluzia deschisă cu hiperleptoprosopie planul ocluzal nu corespunde acestei bisectoare. Se duce apoi cîte o perpendiculară din punctul B pe planul bazal mandibular și din punctul A pe planul bispinos și se semnează cu C locul de întretăiere. Acest punct este în mod normal la 3 mm deasupra planului ocluzal sau la 1 mm deasupra marginii incizale a incisivilor inferiori. În ocluzia deschisă, locul de intersecție al acestor perpendiculare este mai jos în cazul unei infraalveolo-denții frontale.

Teleradiografia aduce, de asemenea, date privind unghiul goniac, condilian și unghiul Tweed. În supraalveolo-dența laterală unghiul goniac depășește 120°, iar cel condilian depășește 137°. Unghiul lui Tweed, format de întretăierea planului bazal mandibular cu orizontala de la Frankfurt, este peste 27° în cazul unei supraalveolo-denții laterale (normal variază între 17° și 27°).

g) *Examenul funcțional*. Tulburările masticatorii sînt principale. În formele ușoare, bolnavul nu poate secționa alimentele, iar în formele grave, nu le poate tritura, astfel încît este obligat să utilizeze mai mult alimente moi sau lichide.

Scanned with OKEN Scanner

Fonația este deseori tulburată; fonemele dentale sînt pronunțate siflant, datorită interpoziției limbii. Uneori, vorbirea acestor bolnavi devine chiar greu de înțeles, din cauza acestui defect.

Fizionomia feței este modificată în formele cu hiperleptoprosopie, astfel încît bolnavul solicită de la medic ameliorarea aspectului său facial.

3. **Prognosticul** ocluziei deschise la copiii preșcolari cu dentație de lapte este favorabil. După vîrsta de 7 ani, prin educație, sînt depărtate obiceiurile vicioase de interpoziție a limbii, buzelor, degetului între dinți, pentru ca erupția dinților permanenți să se facă normal.

Ocluzia deschisă gravă, pe un fond de rahitism, la copiii din perioada dentației mixte se poate corecta prin aparate ortodontice și reeducare funcțională.

Dacă acest sindrom este depistat la adolescent sau adult, și inocluzia verticală depășește 6 mm, iar tulburările funcționale sînt nete, prognosticul este rezervat, rezolvarea anomaliei făcîndu-se numai prin mijloace complexe ortodontico-chirurgicale.

4. **Diagnosticul pozitiv** se stabilește pe baza inocluziei verticale la nivelul regiunii frontale, care se poate asocia și cu o inocluzie verticală la nivelul regiunii laterale. Măsurarea etajelor feței prin metoda antropologică pune în evidență cele două forme clinice (cu fața medie sau înaltă) și stabilește sediul leziunii (supraalveolo-denție laterală ori infraalveolo-denție frontală sau asociată). Aprecierea unghiului goniac și condilian, precum și calcularea unghiului Tweed și a punctului C prin teleradiografie dau o imagine mai precisă asupra gradului și sediului leziunii osoase.

5. **Diagnosticul diferențial** se face cu inocluzie frontală sagitală, unde lipsa de contact a dinților se datorește decalajului în plan sagital al celor două arcade. Se examinează în acest caz bolnavul în profil și se apreciază cu o riglă, care se așază sub marginea inferioară a incisivilor superiori, dacă există și o inocluzie sagitală.

Ocluzia deschisă apare de fapt ca un simptom al unor tulburări de creștere alveolo-dentare în plan vertical. Ea poate fi asociată și cu alte tulburări de creștere în plan sagital și transversal, tulburări ce interesează numai dinții sau numai alveolele, sau interesează toate aceste elemente. Diagnosticul diferențial devine în acest caz mult mai dificil.

6. **Tratamentul ocluziei deschise**:

a) *Tratamentul profilactic* se referă la combaterea rahitismului și obiceiurilor vicioase prin metode de convingere.

b) *Tratamentul preventiv* trebuie întreprins imediat ce apare inocluzia verticală în regiunea frontală sau laterală. Dacă metodele de convingere n-au fost suficiente pentru îndepărtarea obiceiurilor vicioase, se va proceda la tratamentul ortodontic cu mijloace simple.

Gutiera ocluzală cu țepi se va aplica în cazul în care sugerea degetului nu a putut fi încă îndepărtată.

Placa palatinală cu scut lingual va fi recomandată în cazul în care limba se interpune între dinți, atît în perioada de repaus cît și în perioada de deglutiție sau vorbire.

Scanned with OKEN Scanner

Apariția unor tulburări mai grave în dezvoltarea elementelor aparatului dento-maxilar obligă la:

c) *Terapia curativă*. Se va încerca mai întîi să se modifice terenul rahitic, dacă este vorba de un copil preșcolar, sau în perioada prepuberală. Se va începe și continua o terapie funcțională sistematică, care să urmărească îndepărtarea deglutiției infantile și a fonației cu interpoziția limbii între dinții frontali.

Se va aplica un tratament ortodontic asociat, reprezentat prin:

— Monobloc, în perioada de dentație mixtă; se va extinde monoblocul și pe suprafața ocluzală a dinților premolari și molari, pentru a lăsa liberi dinții frontali să erupă mai mult în vederea reducerii inocluziei.

— Placa palatinală cu scut lingual și arc vestibular la nivelul 1/3 gingivale a dinților frontali este un mijloc ortodontic eficace în terapia ocluziei deschise, deoarece bolnavul o poate purta și în timpul zilei. Asocierea monoblocului (noaptea) cu placa palatinală cu scut lingual poate aduce o vindecare mai rapidă.

Asocierea unei endoalveolii cu proalveolo-denție și retrognație mandibulară funcțională de repaus ne obligă să aplicăm o plăcă palatinală de dilatare cu arc vestibular de retrudare și un plan înclinat retroincizal pentru propulsia mandibulei. Acest plan înclinat se poate modela ca un adevărat scut lingual.

Aparatele fixe își găsesc și aici o aplicare, deși metoda este mai dificilă, pentru că trebuie confecționate inele pe molari, premolari și aproape toți incisivii superiori. Inelele de pe molari și premolari vor fi consolidate printr-o bară metalică; buclele pe incisivii superiori vor fi prevăzute cu cîrlige cu concavitatea în sus sau mai bine cu niște jgheaburi, în care se poate așeza o sîrmă de 0,7—0,8 mm (inele sistem bracket). O sîrmă de viplă de 0,8 mm, menținută în tubușoare orizontale la nivelul molarilor, va apăsa în jos pe incisivii superiori prin intermediul cîrligelor sau șanțurilor de pe fața vestibulară a inelelor din regiunea frontală. Întrucît bolnavul este obligat să poarte tot timpul acest aparat, vindecarea ocluziei deschise se face mult mai rapid.

După 12 ani, cînd creșterea arcadelor alveolare și erupția dinților frontali este practic încheiată, este necesară aplicarea unei tracțiuni intermaxilare în zona de inocluzie. Această tracțiune se face cu ajutorul unor inele de cauciuc, ce se aplică pe inele de viplă cimentate pe dinții în inocluzie, inele prevăzute cu croșete îndreptate în sens contrar. În cazuri speciale se va putea încerca o șlefuire selectivă a suprafețelor ocluzale ale molarilor și premolarilor, șlefuire ce poate reduce inocluzia din regiunea frontală cu 4—5 mm.

Tratamentul chirurgical constă în osteotomia ramurii ascendente sau orizontale a mandibulei de ambele părți și reducerea fragmentului mobilizat în poziție de ocluzie corectă. Menținerea în această poziție a fragmentului mobilizat se face fie printr-o gutieră ocluzată din acrilat, ce trece peste zonele operate, fie printr-o tracțiune elastică intermaxilară, prin intermediul unor atele ondulate, fixate pe dinții superiori și inferiori cu sîrmă sau cu inele.

Scanned with OKEN Scanner

Osteotomia se poate face la nivelul ramurii ascendente a mandibulei (CELESNIK, VASSMUND, LIMBERG) sau la nivelul unghiului mandibulei (LEVY, KAZANJIAN) sau pe ramura orizontală a mandibulei (THOMA). Clinica noastră utilizează osteotomia verticală a ramurii orizontale a mandibulei, la nivelul premolarilor, disecînd și păstrînd mănunchiul vasculo-nervos. După secționarea osului, de partea dreaptă și stîngă se mobilizează fragmentul cu dinții frontali și se aduce în ocluzie corectă, menținîndu-se în această poziție cu o gutieră ocluzală de acrilat. După 45 de zile se suprimă gutiera, calusul osos fiind format, ocluzia este astfel normalizată.

Osteotomia ramurii orizontale a mandibulei este indicată în supraalveoliile laterale, asociate cu o infraalveolie frontală inferioară. Corectarea ocluziei este astfel asigurată o dată cu ameliorarea fizionomiei bolnavului, prin reducerea înălțimii etajului inferior.

Tratamentul protetic. În formele mai ușoare de ocluzie deschisă, în care există o infraalveolo-denție frontală superioară sau inferioară, este suficientă de cele mai multe ori confecționarea de coroane sau punți fizionomice pe dinții frontali, cu deosebire cînd aceștia sînt hipoplaziați. Se corectează astfel ocluzia pe cale protetică.

D. DISARMONIILE DENTO-ALVEOLARE

(disarmonia dento-maxilară, malocluzia cl. I, subdiviziunea a II-a*)*

Nepotrivirea (incongruența) dintre volumul dinților și volumul arcadelor alveolare, apare foarte frecvent în regiunile unde s-a produs mai intens un amestec între diferite tipuri regionale sau constituționale. Această incongruență este de fapt și o consecință a reducerii neproporționale filogenetice a sistemului dentar, pe de o parte, și a suportului osos, al arcadelor alveolare, pe de altă parte.

Disarmonia dento-alveolară se prezintă sub două forme clinice:

I. *Înghesuirea dentară*, caracterizată prin dinți cu volum prea mare în raport cu volumul osului alveolar.

II. *Spațierea dentară*, arcade cu spații interdentare (treme și diasteme), caracterizată prin dimensiuni mai mici ale dinților în raport cu acelea ale arcadelor alveolare.

Disarmonia dento-alveolară cu înghesuire a dinților a fost sesizată prima dată de antropologi ca un fenomen de masă în sînul populațiilor cu exogamie. Mai tîrziu, ortodonții au denumit-o „disproporție dentară", considerînd că boala se datorește existenței de dinți prea mari. Aceleași aspecte au fost descrise sub numele de disarmonii dento-dentare, considerînd că anomalia se datorește formei și mărimii dinților și rapoartelor dintre ei. În cercetarea evoluției omului se desprinde ideea reducerii neproporționale a arcadelor alveolare și a dinților în cursul filogenezei. Antropologii denumesc acest

Scanned with OKEN Scanner

fenomen incongruență dento-maxilară. Reluată de ortodonți, această anomalie începe să fie denumită disarmonie dento-maxilară (școala franceză) sau malocluzie clasa I, subdiviziunea II-a (școala engleză și americană) sau baza alveolară prea mică pentru dimensiunea dinților (școala germană). Întrucît aici este vorba de o nepotrivire dintre dimensiunea arcadelor alveolare și dimensiunea dinților, considerăm mai potrivită denumirea de disarmonia dento-alveolară cu incongruență sau spațiere.

1. DISARMONIA DENTO-ALVEOLARĂ CU INCONGRUENȚĂ (înghesuire dentară)

1) În **etiologia** acestei forme clinice deosebim:

a) Tulburări ce privesc creșterea arcadelor alveolare.
b) Tulburări ce privesc evoluția dinților.
c) Tulburări ce privesc deopotrivă și arcadele și dinții.

a) *Tulburările în creșterea arcadelor alveolare* sînt cele mai frecvente. Ele se datoresc unui factor filogenetic, care duce la reducerea neproporționată a arcadelor alveolare în raport cu cea a dinților. Arcada alveolară inferioară s-a redus mai mult decît cea superioară, determinînd apariția mentonului, apariția psalidodonției, apariția sistemului elicoidal la nivelul molarilor. În cursul filogenezei s-a redus și formula dentară prin dispariția unui număr important de dinți (al 3-lea incisiv, premolarii 3 și 4). S-a redus dimensiunea unor dinți: incisivii laterali, premolarii II și molari de minte; numărul cuspizilor s-a redus și el.

Reducerea filogenetică a aparatului dentar nu se face proporțional cu reducerea arcadelor alveolare, factorii de creștere care le dirijează fiind diferiți. În timp ce arcadele alveolare sînt sub influența factorilor de mediu intern (factorii neuro-endocrini sau metabolici), dinții sînt mai receptivi la factorii de mediu extern privind consistența alimentelor. Acești factori diverși în reducerea filogenetică a aparatului dento-maxilar a dus la o reducere mai intensă a arcadelor în raport cu reducerea dinților și la apariția incongruenței dento-alveolare. Dispariția molarului de minte la peste 25% din populația actuală, reducerea dimensională a incisivului lateral și a premolarilor II constituie o rezolvare naturală a acestor incongruențe la omul actual. Germectomia molarilor de minte devine astfel o măsură naturală și necesară în profilaxia multor disarmonii dento-alveolare cu înghesuire.

Reducerea arcadelor alveolare se poate face și în cursul vieții ontogenetice, datorită tulburărilor neuroendocrine sau metabolice care influențează diferit creșterea osoasă și creșterea dinților. În cadrul acestor tulburări de creștere trebuie să includem tulburările de creștere cantitativă, direcțională sau în ritm ale arcadelor alveolare.

Tulburările de creștere cantitativă se datoresc *tulburărilor hipofizare*, care pot apărea la cîțiva ani după naștere. Aceste tulburări hipofizare nu influențează însă morfogeneza dinților, a căror formă și dimensiune sînt stabilite mai înainte. Hipopituitarismul va include astfel între simptomele

Scanned with OKEN Scanner

lui și incongruența dento-alveolară. În cazul cînd tratamentul endocrin nu este eficient, singura soluție terapeutică a acestei incongruențe este extracția dirijată a dinților, pentru a realiza o congruență între dimensiunea arcadelor reduse cantitativ și dinții a căror dimensiune nu poate fi modificată decît prin reducerea numărului lor.

Secreția deficitară sau în exces a *gonadelor* dau tulburări de creștere de ritm a maxilarelor, și tulburări în erupția dentară. Din aceste motive pot apărea disarmonii dento-alveolare tranzitorii. Molarii de 6 ani pot apărea la 5 ani, pe o arcadă insuficient dezvoltată, apreciată după măsurătorile antropologice și după vîrsta osoasă dată de radiografia pumnului. Dinții apăruți precoce pe arcada insuficient dezvoltată determină apariția unei disarmonii dento-alveolare, care se atenuează progresiv, pe măsură ce dezvoltarea arcadelor ajunge la limitele ei normale (disarmonie tranzitorie).

În cazul în care molarii de 6 ani erupți precoce se mezializează din pricina pierderii precoce a molarilor II de lapte, disarmonia dento-alveolară se instalează definitiv, deoarece spațiul între incisivii centrali și molarul de 6 ani rămîne insuficient, pentru implantarea normală a incisivilor laterali, caninilor și premolarilor. În acest caz vor apărea înghesuiri sau malpoziții ale acestor dinți, ca o manifestare clinică a disarmoniei dento-alveolare.

În perioada dentației mixte predomină creșterea în plan sagital și vertical a arcadelor alveolare. În această perioadă, direcția de creștere poate fi modificată de diverși factori funcționali externi. Orice înclinare linguală a arcadelor alveolare (endoalveolie sau retroalveolie) determină reducerea perimetrului de implantare a dinților și incongruența dento-alveolară secundară. Respirația bucală, deglutiția infantilă determină o endoalveolie superioară și inferioară și o disarmonie dento-alveolară secundară, datorită unei tulburări în direcția de creștere a arcadelor alveolare. Sugerea degetului dă o retroalveolie inferioară, provocînd o disarmonie dento-alveolară secundară în regiunea frontală inferioară. Tratamentul principal are în vedere aici lărgirea sau alungirea arcadei, pentru a putea alinia dinții pe arcadă. De obicei vorbim aici de o disarmonie alveolară sagitală sau transversală, cu incongruență dento-alveolară secundară.

Proalveolia și prodenția superioară consecutivă respirației bucale, deglutiției infantile sau sugerii degetului compensează uneori o disarmonie dento-alveolară primară (filogenetică sau neuro-endocrină); la arcada inferioară întîlnim mai rar o preoalveolo-prodenție. În cazul bolnavilor ce și-au supt degetul în copilărie constatăm, dimpotrivă, o retroalveolo-denție inferioară. Așa explicăm de ce incongruența alveolo-dentară este mai frecventă la arcada inferioară.

b) Există disarmonii dento-alveolare, care sînt consecința unor *tulburări în evoluția dinților*:

— *microdenția* datorită unui factor genetic poate determina o disarmonie dento-alveolară cu spațiere dentară;

— *macrodenția* determină uneori o disarmonie dento-alveolară cu înghesuire. Macrodenția poate fi limitată la un grup de dinți sau la un singur dinte. Cînd incisivii superiori sînt mai mari decît cei inferiori, vom remarca

Scanned with OKEN Scanner

o disarmonie dento-alveolară în regiunea frontală superioară, caracterizată prin înghesuirea sau rotarea incisivilor superiori sau chiar ectopia de canini.

Disproporții asemănătoare pot exista la premolari și excepțional la molari. Pot exista dinți mari în regiunea frontală și premolari mici. Aceasta ar compensa incongruența dento-alveolară determinată de dinții frontali mari. Apariția de dinți supranumerari determină, de asemenea, o incongruență dento-alveolară, ce poate fi rezolvată numai prin reducerea acestui număr de dinți.

c) *Disarmonia dento-alveolară primară* poate fi determinată prin *asocierea tulburărilor de creștere a arcadelor alveolare și de evoluție a dinților*. Acest fenomen se observă mai ales la populațiile la care exogamia permite o încrucișare a tipurilor nordice, alpine sau dinarice, cu tipurile mediteranide și osteuropide. Cînd unul din părinți are arcade mici și dinți mici (alpinul), sau arcade înalte și dinți potriviți (nordicul, dinaricul), iar celălalt părinte are arcade late și dinți lați (osteuropidul și mediteranidul), constatăm urmași ce pot avea arcade mici și dinți mari. Acestea pot fi compensate prin proalveolii sau exoalveolii, sau pot fi agravate de endoalveolii sau retroalveolii.

La populația noastră, cele cinci tipuri antropologice există în proporții diferite, în raport cu regiunea cercetată. Acolo unde există zone de graniță, și deci încrucișare, constatăm și cele mai multe disarmonii dento-alveolare. În regiunea muntoasă, unde s-au încrucișat în unele perioade dinaricii cu alipinii și mediteranizii, se constată și cele mai multe disarmonii dento-alveolare, în raport cu regiunile rurale de șes. De asemenea, în orașele mari, unde au avut loc cele mai variate încrucișări de tipuri regionale sau constituționale, întîlnim și cele mai multe disarmonii dento-alveolare.

2) **Aspecte clinice**:

a. *Examen facial* nu arată nimic deosebit.

b. *Examenul endobucal* este concludent prin semnele dentare și ocluzale ce apar. Semnele dentare variază cu vîrsta. Înainte de 6 ani se poate presupune apariția unei disarmonii dento-alveolare, dacă nu apar tremele fiziologice în regiunea frontală. Aceasta presupune o reducere în creșterea arcadelor și deci o eventuală incongruență între dimensiunea arcadelor și a dinților permanenți ce urmează să erupă.

La 7 ani, după apariția incisivilor centrali, se poate aprecia spațiul rămas pentru apariția incisivilor laterali. Cînd acest spațiu este mult redus (mai mult de 2—3 mm), se poate presupune apariția unei disarmonii dento-alveolare.

Între 9 și 12 ani se poate remarca înghesuirea incisivilor. În alte cazuri, incisivii apar bine aliniați, fața distală a lateralilor vine însă în contact cu molarul I de lapte. Aceasta reprezintă o incongruență instalată, deoarece caninul nu va mai avea loc pe arcada insuficient dezvoltată.

Între 11 și 12 ani, disarmonia dento-alveolară este evidentă, fie prin înghesuirea dinților permanenți, fie prin apariția caninilor ectopici, sau prin malpoziții ale premolarilor. Deseori, cariile aproximale apar ca o consecință a înghesuirii dinților.

Scanned with OKEN Scanner

După 12 ani, poate apărea înghesuirea dinților frontali, datorită mezializării tuturor dinților sub influența molarului de 12 ani, care-și face loc pentru a erupe pe arcadă, împingînd mezial toți dinții situați înaintea lui.

După 16 ani, disarmonia dento-alveolară se manifestă prin diversele accidente ale molarului de minte (accidente mecanice, supurative, nervoase sau tumorale). Chiar după această vîrstă putem asista la migrări meziale ale dinților frontali, putem asista la înghesuirea dinților frontali, datorită presiunii pe care o exercită molarul de minte în erupția lui asupra dinților situați mezial de el pe arcadă. Aceste devieri meziale pot apărea și în cazurile modificărilor pantelor cuspidiene prin edentație sau prin purtare de proteze defectuoase, fără a fi vorba de o disarmonie dento-alveolară primară.

Înghesuirea dinților sau malpozițiile dinților ce apar ultimii pe arcadă, precum și cariile aproximale constituie semnele principale dentare în disarmoniile dento-alveolare. La maxilarul superior, această afecțiune se manifestă mai mult la nivelul caninilor sau incisivilor, în timp ce la mandibula disarmonia dento-alveolară se manifestă mai mult la nivelul molarilor de minte și la nivelul dinților frontali. Aceasta se datorește modului diferit de creștere la maxilarul superior și la mandibulă.

La maxilarul superior creșterea în lungime a arcadei se face la nivelul suturii palato-maxilare, iar creșterea în lățime se face la nivelul suturilor intermaxilare și palatinale. Tulburările în creșterea arcadei alveolare în lungime și în lățime se soldează cu o incongruență dento-alveolară, dimensiunea dinților nefiind modificată. Cînd arcada este redusă dimensional, molarii împing dinții situați anterior spre mezial, determinînd sau înghesuirea premolarilor, sau ectopia caninilor, sau prodenția incisivilor frontali.

La mandibulă, creșterea în lungime a arcadei alveolare se face prin resorbția marginii anterioare a ramurii ascendente și apoziția pe marginea ei posterioară. Resorbția ramurii ascendente mandibulare permite erupția molarului de minte inferior, chiar dacă arcada alveolară nu este suficient de dezvoltată. Molarul de minte apare în acest caz chiar în zona de inserție a pilierilor anteriori ai amigdalelor, producînd accidente supurative, mecanice sau nervoase ale molarilor de minte inferiori.

Mezializarea dinților inferiori, prin presiunile exercitate de molarii inferiori, determină o modificare a axului primului premolar, a cărui coroană își culcă un cuspid spre coletul caninului, producînd carii la acest nivel.

De asemenea, vor apărea frecvent înghesuiri ale dinților frontali, care nu mai pot să-și facă loc, prin prodenție, din pricina dinților superiori care îi acoperă și-i blochează în plan sagital.

Semnele ocluzale. Rapoartele dentare sînt modificate în raport cu sediul disarmoniei dento-alveolare. Ocluzia distalizată este cel mai frecvent întîlnită, dinții înghesuiți blocînd mandibula în mișcarea sa de propulsie. De asemenea, se poate instala un raport invers la dinții în malpoziție care provoacă devierea antagoniștilor sau a vecinilor prin pantele cuspidiene.

c. *Semne antropologice*. Indicele Pont și Korkhaus au valoare dacă se aplică ntr-o colectivitate. Indicele Pont arată existența unei congruențe dento-alveolare, cu condiția să nu existe o mezializare, o lingualizare sau o vesti-

Scanned with OKEN Scanner

bularizare a molarilor și a premolarilor, sau să nu existe o macrodenție. Coroborarea acestor date cu cele dentare și ocluzale permite stabilirea diagnosticului de disarmonie dento-alveolară.

Măsurarea lungimii arcadei alveolare superioare prin distanța prostion (Pr.)-alveolon (alv.) comparativ cu lungimea arcadei dentare, apreciată prin distanța incisale-distomolare (I.-DM), ne poate da o imagine obiectivă asupra incongruenței dento-alveolare în acest plan.

La arcada inferioară această incongruență se apreciază numai prin compararea distanțelor infradentale-distomolare inferior (id.-dm.) și incisale -distomolare superior (I.-DM.).

Măsurarea distanțelor interpremolare (IP.), intermolare (IM.) sau incizale-interpremolare (L.) în comparație cu suma incisivilor superiori (SI.) din indicele Pont ne poate da, de asemenea, o imagine asupra gradului de incongruență dento-alveolară.

Clinic, deosebim disarmonii dento-alveolare cu:

— o lipsă de spațiu pentru un dinte (canin de obicei), de 2—3 mm;

— o lipsă de spațiu de 3—5 mm;

— o lipsă de spațiu de peste 5 mm.

d. *Examenul fotografic* nu are valoare în diagnosticarea disarmoniei dento-alveolare.

e. *Examenul modelelor în gips* ne orientează în stabilirea indicelui Pont și ne permite să distingem cele 3 situații principale, în care lipsa de spații pentru un dinte variază între 2 și 3 mm, între 3 și 5 mm și peste 5 mm. Tot pe modele trebuie să stabilim axul dinților frontali și laterali. Stabilirea terapiei ortodontice, chirurgicale sau asociate se face tocmai pe lipsa de spații pentru un dinte și pe gradul de deviere al axelor dinților frontali față de planul ocluzal.

Dacă lipsa de spațiu pentru erupția caninilor, de exemplu, este mai mare de 5 mm, iar axul incisivilor și premolarilor superiori este normal (axul incisivilor superiori formează cu perpendiculara din planul ocluzal la fața lor distală un unghi de 15°), vom recomanda tratamentul chirurgical (extracția primilor premolari), urmat de un tratament ortodontic, de aducere a caninilor în spațiul eliberat.

f. *Examenul radiologic* este necesar pentru stabilirea diagnosticului diferențial și pentru întreprinderea unui tratament adecvat. Aici trebuie să avem în vedere teleradiografia, radiografiile dentare în incidente diferite, radiografia pumnului, pentru a vedea concordanța dintre vîrsta biologică și cea dentară și mai ales radiografia panoramică.

Teleradiografia ne permite să cunoaștem rapoartele dinților cu maxilarele, rapoartele molarilor între ei, axul premolarilor, poziția caninilor, dimensiunile relative ale dinților temporari față de cei permanenți, axul incisivilor în raport cu planul ocluzal sau cu orizontala de la Frankfurt.

În disarmonia dento-alveolară teleradiografia arată:

— O scurtare a bazei maxilare (baza apicală) în raport cu arcul dentar (baza coronară dentară); distanța bispinoasă este mai mică decît distanța incizale-distomolare (I.-DM.) cu mai mult de 3 mm.

Scanned with OKEN Scanner

— Molarii superiori sînt înghesuiți la nivelul tuberozității maxilarului superior, iar apofiza pterigoidă se suprapune în dreptul ultimilor molari.

— Molarii inferiori apar înghesuiți spre ramura ascendentă a mandibulei, care îi coafează.

Radiografia panoramică arată perfect în ce măsură dimensiunea arcadelor corespunde dimensiunii dinților existenți erupți sau pe cale de erupție. În mod normal, cu un an înainte de erupție, molarii superiori trebuie să fie complet degajați din tuberozitate, iar cei inferiori complet degajați din ramura ascendentă, axul molarilor fiind în mod normal vertical. Dacă poziția molarilor este însă oblică, fața lor ocluzală privind în jos și înapoi la molarii superiori, sau în sus și înainte la molarii inferiori, putem prevedea o disarmonie dento-alveolară.

Axul și rapoartele molarilor între ei au mare valoare în aprecierea disarmoniei dento-maxilare, astfel:

— înainte de 6 ani primul molar se proiectează înapoia molarului II de lapte; dacă baza osoasă de implantare a dinților este scurtată, molarul I permanent se va proiecta înaintea rădăcinii distale a molarului II de lapte, pe care începe s-o resoarbă.

După erupția molarului de 6 ani, imaginea radiologică este, de asemenea, caracteristică în disarmonia dento-alveolară. Fețele ocluzale ale molarilor superiori descriu o curbă de convexitatea înapoi, prin oblicitatea axului molarilor II și III înainte de erupție. De multe ori, rădăcinile meziale ale molarilor II superiori se proiectează peste rădăcinile distale ale primilor molari.

La mandibulă, curba feței ocluzale a molarilor privește înainte și în sus, în cazul unei scurtări a bazei osoase de implantare a dinților. Molarul de minte inferior rămîne deseori orizontal, erodînd fața distală a molarului II permanent.

Axul premolarilor poate apărea înclinat mezial în cazul unei incongruențe. În caz de disarmonie dento-alveolară, caninii superiori se proiectează cu cuspidul pe apexul incisivului lateral și cu rădăcina pe apexul premolarului I superior. În mod normal, caninul inferior se proiectează între incisivul lateral și primul premolar inferior; în caz de disarmonie dento-alveolară, caninul inferior se proiectează peste rădăcinile incisivilor inferiori.

Radiografia panoramică poate, de asemenea, aprecia dimensiunea premolarilor neerupți încă, în raport cu dimensiunile molarilor de lapte pe care-i vor înlocui. În mod normal, diametrul mezio-distal al premolarilor este cu 1,5—2 mm mai mic decît al molarilor de lapte; în disarmonia dento-alveolară diametrul mezio-distal este egal sau mai mare decît cel al molarilor de lapte. Dimensiunea incisivilor sau caninilor permanenți în raport cu dinții de lapte corespunzători se poate aprecia numai prin radiografii dentare cu film endobucal sau prin radiografii panoramice. Aceste radiografii mai precizează de altfel și eventuala existență a unui mugure sau dinte supranumerar în regiunea frontală, precum și înclinarea rădăcinilor, după care putem aprecia care dinte trebuie extras.

Scanned with OKEN Scanner

Radiografia pumnului apreciază concordanța dintre vîrsta osoasă, biologică și vîrsta dentară, precum și posibilitatea unei creșteri osoase în anii următori.

Examenul radiologic completează pe cel clinic, apreciind diferența dintre arcul osos bazal (arcul apical) (nsa-nsp) și arcul dentar coronar (incizale-distomolare). De asemenea, se poate aprecia evoluția molarilor înainte de erupție și necesitatea unei germectomii înainte ca molarii în erupție să fi determinat anomalii dento-maxilare în regiunea frontală.

g. *Examenul funcțional* poate aprecia numai tulburările în eficiența masticatorie, datorită unei ocluzii dezechilibrate. Fizionomia este în mod principal afectată mai ales în cazurile în care incongruența dento-alveolară se referă la dinții frontali superiori.

3) **Prognosticul** acestor anomalii este favorabil, rearmonizarea implantării dinților pe arcadă făcîndu-se sau prin extracții dirijate, în cazul disarmoniilor dento-alveolare cu lipsă de spațiu de peste 5 mm, sau prin mărirea perimetrului alveolar, prin mijloace biomecanice (aparate ortodontice), în cazul disarmoniilor dentare cu incongruență secundară, în care lipsa de spații este sub 5 mm.

4) **Diagnosticul** unei disarmonii dento-alveolare se face pe baza semnelor dentare, ocluzale, antropologice și radiologice. În perioada dentației mixte, acest diagnostic este mai greu de stabilit, din cauza ritmului diferit de creștere a arcadelor în raport cu erupția dentară, cu tipurile regionale și constituționale, în raport cu diferite tulburări generale neuro-endocrine.

5) **Diagnosticul diferențial** trebuie făcut cu anomaliile dento-maxilare ce măresc sau diminuă perimetrul arcadei și care compensează sau agravează disarmonia dento-alveolară primară. Înclinarea arcadelor alveolare spre înăuntru (endoalveolia, retroalveolia) agravează o disarmonie dento-alveolară primară sau determină o incongruență dento-alveolară secundară. Trebuie precizat gradul de participare a fiecărei anomalii, pentru a efectua un tratament eficient. Înclinarea în afară a arcadelor alveolare (exoalveolia) compensează o disarmonie dento-alveolară primară cu înghesuire sau agravează pe cea cu spațiere dentară. Semnele funcționale ocluzale și radiologice precizează diagnosticul diferențial între disarmonia dento-alveolară și endoalveolie, exoalveolie, proalveolie sau retroalveolie.

Diagnosticul diferențial trebuie făcut și cu disarmoniile dento-alveolare tranzitorii. În perioada de dentație mixtă pot exista simultan incisivi permanenți mai mari decît incisivii de lapte cu aproximativ 2 mm și molarii de lapte mai mari decît premolarii cu 2 mm. Apar astfel înghesuiri dentare în regiunea frontală, dacă incongruența nu este compensată de o proalveolie superioară sau inferioară. Extracțiile dirijate în acest caz rezolvă anomalia.

Se stabilește diagnosticul diferențial al unei disarmonii dento-alveolare cu o disarmonie tranzitorie datorită unui decalaj de vîrstă dentară și biologică. Cînd erupția premolarilor se face cu o întîrziere de peste 2 ani, spațiul pentru erupția caninilor inferiori și a incisivilor inferiori este redus, determinînd o disarmonie dento-alveolară tranzitorie. De îndată ce cad molarii de lapte și apar premolarii, cu 2 mm mai mici, se realizează spațiul necesar pentru o implantare armonioasă a dinților frontali.

Scanned with OKEN Scanner

Erupția precoce a molarilor de 6 ani și mezializarea lor, prin căderea prematură a molarilor de lapte, determină disarmonii dento-alveolare definitive, ce nu se pot rezolva decît prin extracții dirijate sau seriate.

Diagnosticul diferențial trebuie făcut cu toate anomaliile dentare determinate de tulburări în dezvoltarea lamei dentare. Rotațiile sau malpozițiile dinților apar în disarmonia dento-alveolară, dar pot apărea și în cazul existenței de dinți supranumerari incluși.

Diagnosticul diferențial se face, în sfîrșit, cu disarmoniile dento-alveolare tardive, ce apar după perioada de creștere a maxilarelor, fie ca o consecință a accidentelor mecanice ale unui molar de minte, fie datorită unei proteze defectuoase care produce mezializări ale dinților și înghesuirea dinților frontali.

6) **Tratamentul** disarmoniilor dento-alveolare urmărește realizarea unei congruențe între dimensiunea dinților și a arcadelor alveolare, fie prin stimularea dezvoltării arcadelor alveolare în plan transversal, pentru a mări perimetrul arcadei, fie prin reducerea dimensiunilor dinților înghesuiți, prin șlefuiri ale fețelor aproximale, fie prin reducerea numărului dinților din zona incongruentă prin extracții.

În cazul unei disarmonii dento-alveolare secundare unei endoalveolii sau retrodenții, cu retroalveolie, orînduirea dinților pe arcadă se va face prin mărirea perimetrului arcadei alveolare, cu aparate ortodontice de expansiune (dilatare). Se vor vestibulariza dinții frontali și laterali și astfel se va mări perimetrul arcadei oferind loc suficient pentru armonizarea dinților de pe arcadă.

În cazul disarmoniilor dento-alveolare limitate la dinții frontali, se pot face simple șlefuiri, în fațete, ale fețelor aproximale ale dinților, ce stau înghesuiți, fără a depăși însă 0,25 mm din grosimea smalțului. Se va avea grijă ca șlefuirea să se facă în fațete, pentru a reda punctul de contact. Instrumentele de șlefuire vor fi de preferință cele manuale (benzi, discuri Horico). Reducerea dimensională a dinților prin șlefuirea fețelor aproximale este de multe ori suficientă, pentru a armoniza dinții pe arcadă. În formele mai grave, numai extracția dentară poate realiza o armonizare între dimensiunea arcadelor și dinților.

Extracțiile dirijate și seriate în cazul disarmoniilor dento-alveolare vor fi discutate la capitolul referitor la tratamentul chirurgical al disarmoniilor dento-alveolare.

Cînd este necesar pe arcadă un spațiu între 2 și 3 mm, mijloacele ortodontice sînt suficiente.

Cînd pe arcadă este necesar un spațiu mai mare de 5 mm, mijloacele ortodontice simple de expansiune pot rezolva înghesuirea dinților, dar într-un timp mult mai îndelungat și cu prețul devierii prea mari a axelor dinților premolari sau frontali, dinți care în timp vor fi sediul unui proces de parodontopatie. De aceea, în aceste cazuri, majoritatea autorilor recomandă, fie extracția dirijată a dinților de lapte, fie extracția seriată a unor dinți permanenți (premolari, incisivi etc), în raport cu aspectul clinic al disarmoniei dento-alveolare. În afară de aceasta, tratamentul ortodontic, care tre-

Scanned with OKEN Scanner

buie să continue obligatoriu extracția dentară, este mult mai eficient, și vindecarea survine într-un timp mult mai scurt.

În cazul în care este necesar în alveolă un spațiu între 3—5 mm tratamentul conservativ ortodontic sau tratamentul ortodontic-chirurgical (cu extracție) este aplicat de fiecare stomatolog în raport cu factorul social, factorul vîrstă etc., acesta fiind considerat „caz limită".

2. DISARMONIA DENTO-ALVEOLARĂ CU SPAȚIERE INTERDENTARĂ *(diastema)*

Se caracterizează prin existența unui spațiu de 2—10 mm între cei 2 incisivi centrali. Cînd există spații între ceilalți dinți superiori sau inferiori, spunem că sînt treme.

În cursul dezvoltării ontogenetice a aparatului dento-maxilar există în mod normal treme și diasteme între 4 și 6 ani, perioadă în care arcada alveolară se dezvoltă în toate planurile, în timp ce dinții de lapte rămîn la dimensiunea lor inițială. Aici este vorba de o diastemă sau disarmonie dento-alveolară, cu spațiere tranzitorie, fiziologică. Apariția unei spațieri la dinții permanenți poate fi considerată o disarmonie dento-alveolară definitivă.

1. **Etiologie**:

a. *Factorii genetici* sînt deseori prezenți în apariția diastemei și tremelor. Microdenția, asociată cu o dezvoltare normală sau exagerată a arcadelor alveolare, poate determina o disarmonie dento-alveolară cu spațiere. De multe ori însă, această formă clinică se manifestă numai printr-o diastemă, unde remarcăm de obicei un fren labial hipertrofic cu inserție joasă și unde deosebim radiologic o sutură mediană interincisivă largă. Axele rădăcinilor incisivilor centrali sînt paralele și îndepărtate una de alta. Aceasta este o diastemă primară denumită și diastema adevărată, spre deosebire de celelalte spațieri, produse de alți factori funcționali sau locali, unde diastema este secundară altor anomalii dento-maxilare. Această diastemă mai este denumită și falsă.

În mod normal, frenul labial leagă fața posterioară a buzei superioare de mucoasa gingivală la nivelul zonei de unire a porțiunii fixe de cea mobilă. În cazurile de diastemă se asociază foarte frecvent un *fren hipertrofic, turgescent*, ce merge în spațiul dintre incisivii centrali pînă la papila interincisivă. Existența acestui fren hipertrofic, care poate fi considerat ereditar, acționează ca un adevărat aparat ortodontic de distalizare a incisivilor centrali. Chiar dacă se reușește prin mijloace ortodontice să se mezializeze incisivii centrali, frenul hipertrofic nu se modifică și prin elasticitatea sa produce din nou distalizarea incisivilor centrali și recidiva diastemei. Excizia acestui fren trebuie să constituie în aceste cazuri o metodă terapeutică obligatorie.

Existența unei *suturi largi interincisive* exprimă o intensă activitate osteogenetică. Producerea de țesut osos în exces între incisivii centrali superiori

Scanned with OKEN Scanner

determină apariția diastemei. Distrugerea acestei zone de creștere, după 8 ani, printr-o osteotomie interincisivă, devine astfel obligatorie, pentru a evita recidiva.

b. *Factorii neuro-endocrini* sînt și ei încriminați în apariția spațierii. Acromegalia juvenilă sau acromegalia se asociază de obicei cu treme și diasteme, deoarece dezvoltarea arcadelor alveolare nu se asociază și cu dezvoltarea proporțională a dinților. În hipotiroidie remarcăm deseori diasteme și treme datorită mai mult întîrzierilor în erupția dinților permanenți sau macroglosiei atît de frecvent întîlnită în această afecțiune endocrină.

c. *Factorii funcționali* pot și ei determina diasteme și treme prin devierea vestibulară a dinților frontali superiori sau inferiori. Prodenția superioară, datorită respirației bucale, sugerii degetului, deglutiției infantile se asociază de obicei cu spațiere interdentară secundară.

d. *Factorii locali* determină cele mai frecvente spații interdentare.

Anodonția incisivilor laterali poate determina o diastemă în care axele rădăcinilor incisivilor centrali sînt paralele.

Incluzia caninilor superiori poate, de asemenea, produce o diastemă, mai ales în cazul poziției orizontale a lor, poziție în care coroana caninilor apare pe rădăcinile incisivilor centrali, deviindu-le. În aceste cazuri, axele rădăcinilor incisivilor centrali sînt divergente spre coroană.

Dinții supranumerari incluși (meziodens) produc foarte frecvent diasteme. Extractia precoce a dinților laterali, parodontopatia, pot produce migrarea incisivilor laterali și deci diasteme. Uzura incisivilor centrali dincolo de ecuatorul lor determină o diastemă relativă, distanța dintre coletul incisivilor centrali fiind normal de 2—3 mm.

Fractura intermaxilară mediană, redusă defectuos, poate să se soldeze cu o diastemă definitivă.

2. **Aspecte clinice**:

a. *Examenul facial* nu aduce nici un element caracteristic.

b. *Examenul endobucal* pune în evidență spațierea interdentară, diastema sau trema, ce trebuie apreciată în milimetri. De asemenea, se impune precizarea sediului tremei și diastemei. Ocluzia poate fi modificată în cazurile unei diasteme mari de 8—10 mm, rapoartele dintre dinții superiori și inferiori putînd fi modificate.

c. *Examenul antropologic* poate aduce unele date referitoare la existența unei microdenții. Măsurarea diametrelor mezio-distale ale incisivilor centrali și raportarea față de media acestor valori stabilește diagnosticul. De asemenea, măsurătorile lungimii și lățimii arcadelor alveolare, în raport cu lungimea și lățimea feței, pot preciza tulburările de creștere alveolară (raportul Dreyfuss, raportul Korkhaus).

d. *Examenul fotografic* nu este concludent.

e. *Examenul modelelor în gips* este valoros în aprecierea tremelor și diastemelor secundare unei proalveolii, prodenții, exodenții etc. Indicele Pont ne poate, de asemenea, orienta în precizarea diagnosticului.

f. *Examenul radiologic* este absolut indispensabil în stabilirea diagnosticului unei diasteme. Incluzia unui dinte supranumerar, incluzia caninilor,

Scanned with OKEN Scanner

anodonția incisivilor laterali, axul rădăcinilor incisivilor centrali, forma suturii interincisive sînt elemente valoroase în stabilirea diagnosticului unei diasteme.

g. *Examenul funcțional* pune în evidență deseori o pronunție siflantă a fonemelor dentale.

3. **Prognosticul** este favorabil dacă diastema este sesizată și tratată între 8 și 12 ani.

4. **Diagnosticul pozitiv** se face pe baza examenului clinic și radiologic.

5. **Diagnosticul diferențial** se referă la aprecierea factorilor etiologici. Diastema asociată cu un fren labial hipertrofic, cu o sutură interincisivă largă și cu axele rădăcinilor incisivilor centrali paralele ne conduce spre cauzele ereditare.

Asocierea unei diasteme cu treme și etalarea dinților inferiori în formă de evantai ne duce la cercetarea cauzelor endocrine.

Existența unor dinți supranumerari incluși sau a unei anodonții a lateralilor ne conduce spre analiza factorilor locali. Mărimea perimetrului alveolar, prin vestibularizarea dinților frontali sau laterali (prodenție, exodenție), constatată prin studiul modelelor în gips și al teleradiografiei, stabilește existența unor treme — diasteme secundare.

6. **Tratamentul profilactic** se referă la examenul periodic al copiilor între 4 și 8 ani, pentru a urmări evoluția normală a incisivilor centrali.

Tratamentul preventiv se referă la depistarea cauzelor locale a diastemelor și îndepărtarea lor.

Dacă este vorba de o anodonție a incisivilor laterali superiori se vor extrage incisivii laterali superiori de lapte, pentru a permite caninilor să ia locul incisivilor laterali și să mezializeze incisivii centrali.

Dacă este vorba de o incluzie a caninilor superiori, va trebui să intervenim chirurgical să dezangrenăm caninii de pe rădăcinile incisivilor laterali sau centrali și să aducem eventual pe arcadă caninii prin mijloace ortodontice.

Dinții supranumerari sau orice formație „praevia" (odontoame, chiste etc.) trebuie îndepărtate, pentru a permite erupția normală a incisivilor centrali.

Tremele și diastemele secundare unei proalveolodenții se tratează prin retrusia frontală cu aparate ortodontice, prevăzute cu arcuri vestibulare.

Tremele și diastemele de origine endocrină trebuie rezolvate printr-o terapie combinată endocrino-ortodontică și eventual chirurgicală. Orice macroglosie ce nu se rezolvă endocrin se tratează chirurgical prin rezecție parțială de limbă.

În *diastema primară* (adevărată) se aplică un tratament combinat ortodontico-chirurgical, care constă în:

— frenotomie sau frenectomie;
— osteotomia interincisivă;
— mezializarea incisivilor centrali superiori prin mijloace ortodontice.

Simpla secționare a frenului buzei (frenotomia) nu este suficientă. În cazul unui fren hipertrofiat trebuie efectuată o excizie rombică a frenului și

Scanned with OKEN Scanner

zonei turgescente intraincisive pînă la papila retroincizală. Trebuie menajat fundul de sac gingival de pe pereții meziali ai incisivilor centrali.

În cazul unei suturi interincisive mari se efectuează și septotomia mediană cu o freză à „fissure" sau Lindemann. Frezajul trebuie să distrugă țesutul conjunctiv sutural, pentru a împiedica dezvoltarea osului la acest nivel. În plus, septotomia produce și o maleabilizare a țesutului osos, care permite o mobilizare mai rapidă a incisivilor centrali prin aparate ortodontice.

Mezializarea incisivilor se face printr-un inel de cauciuc, care încinge la 4—5 zile de la operație cei 2 incisivi centrali. În 3—4 zile, diastema a dispărut; este necesar după aceea să se mențină această reducere a dinților printr-o ligatură în 8, cu sîrmă de viplă, ce va fi menținută cel puțin 30 de zile.

În formele mai grave, în care axele rădăcinilor sînt paralele, se vor aplica inele de viplă cu tubușoare verticale, în care se angajează arcuri de viplă ce mobilizează corporeal incisivii. După dispariția diastemei trebuie menținut spațial cu o ligatură de sîrmă de viplă în 8, timp de o lună.

Mezializarea incisivilor centrali se poate realiza și printr-o placă palatinală cu arcuri secundare în diapazon. Aceeași placă poate fi utilizată și ca menținător de spațiu după închiderea diastemei.

Tratamentul protetic. În cazul microdenției cu diastemă și treme se pot efectua coroane fizionomice ce reduc spațierea.

E. ANOMALIILE DENTARE IZOLATE ȘI PARADENTARE

Anomalia dentară este o dispoziție morfologică dincolo de limitele de variabilitate normală a unui dinte sau a unui grup de dinți. Clasificate altădată la grupa „alte anomalii", astăzi, pe baza lucrărilor de biologie comparată, de histopatologie normală și patologică, anomaliile dentare constituie o grupă de anomalii bine precizate.

Etiopatogenia. Formarea și dezvoltarea normală a dinților este dirijată de legi cîștigate în cursul *filogenezei*, legi incluse de noi în *factorul ereditar* sau *genetic*. Tulburările metabolice ce apar în cursul vieții unei generații, datorită unei modificări esențiale a alimentației, se repercutează asupra acestor legi transmise ereditar. Aceste legi dirijează timp de un mare număr de ani formarea și dezvoltarea dinților și a altor părți din organism, în limitele anumitor forme medii considerate normale, în raport cu tipul regional, cu sexul și cu vîrsta. În acest fel putem descrie arcade dentare ascuțite în regiunea frontală la femeie, ca o caracteristică sexuală, sau putem vorbi de o proalveolie bimaxilară la negroizi. Cînd apare o anomalie dentară la unul din părinți, ea se poate transmite la descendenți ca atare sau mai accentuat. Dacă mama are incisivii laterali mici, la descendenți putem întîlni o anodonție a incisivilor laterali superiori. Alteori, anomalii de formă sau poziție

Scanned with OKEN Scanner

ale dinților se pot transmite la descendenți, sub forma unor anomalii de număr sau de coalescență.

În cursul *histogenezei dentare* pot apărea o serie de modificări morfologice datorită modificării mediului intern prin *tulburări neuro-endocrine* sau prin *intoxicații* acute (infecții generale, viroze, intoxicații generale accidentale, alcoolism), sau *infecții cronice* (sifilis). Cînd aceste tulburări sînt mai grave, histodiferențierea, morfogeneza dentară sînt modificate dincolo de limitele normale, producînd anomalia sau monstruozitatea dentară. Trebuie remarcat că aceste *anomalii de formă* sau *structură* ale dintelui se produc numai în perioada de histogeneză, adică pînă la vîrsta de 5 ani, cînd începe să se formeze și coroana ultimului dinte: molarul de minte.

De îndată ce se formează rădăcina dentară, începe și erupția dentară. Migrarea dintelui în cele 3 direcții (verticală, mezială și vestibulară) poate fi deviată datorită direcției vicioase a gubernaculumului dentis sau datorită unui proces de osteoscleroză posttraumatică sau postinfecțioasă, sau apariției în calea erupției dintelui a unui alt dinte sau a unei formații tumorale. Astfel apar anomalii de sediu sau de direcție ale dintelui în cursul erupției dentare.

Poziția de implantare a dintelui o dată erupt poate fi și ea modificată prin tulburările în echilibrul muscular linguo-labio-jugal. Anomaliile de poziție ale dinților se datoresc și acestor tulburări funcționale.

În raport cu intensitatea factorilor cauzali genetici, neuroendocrini, toxici, funcționali și în raport cu stadiul de evoluție a structurii sau erupției dintelui, *forma, structura, sediul și poziția de implantare a dintelui* poate fi modificată în limite normale, în care caz vorbim de variante dentare, sau, dincolo de limite normale, cînd avem anomalii sau monstruozități dentare.

Factorii cauzali generali sau locali pot acționa asupra dintelui sau asupra resturilor epiteliale paradentare. De aici anomaliile dentare se pot împărți în:

I. Anomalii dentare ce privesc *numărul, forma, structura și poziția dintelui*, din care distingem:

1. *Anomaliile de număr* datorite unor tulburări din faza de proliferare.

2. *Anomaliile de volum și de formă* produse de tulburări din faza de morfodiferențiere.

3. *Anomaliile de structură* cauzate de tulburări din faza de histodiferențiere și calcifiere.

4. *Anomaliile de poziție* ce se datoresc unor tulburări în erupția dentară și pot îmbrăca forma clinică de:

a — ectopie dentară; b — transpoziție dentară; c — heteropie dentară; d — incluzie dentară.

II. *Anomaliile paradentare* se referă la perlele de smalț și la dentoame. Unele tulburări ale resturilor epiteliale paradentare, apărute în cursul histodiferențierii, pot determina formații tumorale, adamantinom, odontom) ce intră în domeniul chirurgiei stomatologice.

Scanned with OKEN Scanner

1. ANOMALIILE DENTARE

1. **Anomaliile de număr.** Acestea se datoresc unor tulburări ale dezvoltării dinților din faza de proliferare. Din acest grup fac parte:

a) anodonția și *b)* dinții și rădăcinile supranumerare.

a) **Anodonția** se caracterizează prin absența unuia sau a mai multor dinți de pe arcadă. Se folosește termenul de agenezie dentară, pentru a arăta că absența dintelui se datorește neapariției mugurului respectiv în arcada alveolară, spre deosebire de termenul de anodonție, care arată că mugurul dentar a existat, dar evoluția lui a fost oprită încă din stadiul de proliferare. Este totuși greu de precizat clinic sau radiologic aceste diferențe, astfel încît practic agenezia sau anodonția pot fi considerate termeni sinonimi. Termenii de oligodonție sau hipodonție sînt mult mai rar folosiți în locul celui de anodonție.

Anodonția interesează în mod excepțional dentația de lapte. Aceasta este întîlnită, de obicei, în cadrul unei boli de sistem:

— *displazia ectodermală* este caracterizată prin anodonție, piele uscată acoperită cu scuame, păr friabil, rar, unghii mici friabile, secreție sudorală redusă, sindactilie, polidactilie, hipodactilie (fig. 101);

— *disostoza cleidocraniană* este caracterizată prin anodonție, aplazia claviculei și tulburări în osificarea craniului (fig. 102).

Anodonția poate fi parțială, redusă, întinsă, în care lipsesc 2—8 dinți de pe o arcadă, sau poate fi totală cînd toți dinții de pe arcadă lipsesc.

Anodonția dinților permanenți este mult mai frecventă. Și aici putem întîlni o anodonție parțială redusă, întinsă sau una totală. În anodonția parțială se remarcă lipsa incisivilor laterali superiori *(anodonția redusă)* sau lipsa premolarilor II inferiori, sau a incisivilor central inferiori, sau asociate *(anodonții întinse)*.

Simptomele unei anodonții diferă după cum avem de-a face cu o anodonție parțială sau totală.

— *Anodonția parțială redusă:* lipsa unui dinte de pe arcadă, fără să fi fost extras, pune problema unei anodonții parțiale reduse, mai ales dacă există și un spațiu interdentar cu o creastă alveolară ștearsă, redusă în înălțime. Uneori însă, în locul dintelui lipsă au migrat dinții vecini sau persistă dintele de lapte corespunzător. Semnele radiologice precizează diagnosticul diferențial cu dinții incluși; lipsa germenului în arcadă stabilește existența anodonției. Ocluzia nu este modificată în anodonția parțială redusă. De asemenea, în aceste cazuri nu apar tulburări funcționale.

În *anodonțiile parțiale întinse* sau în *anodonțiile totale* se adaugă semnele faciale antropologice și semnele ocluzale și funcționale.

Scanned with OKEN Scanner

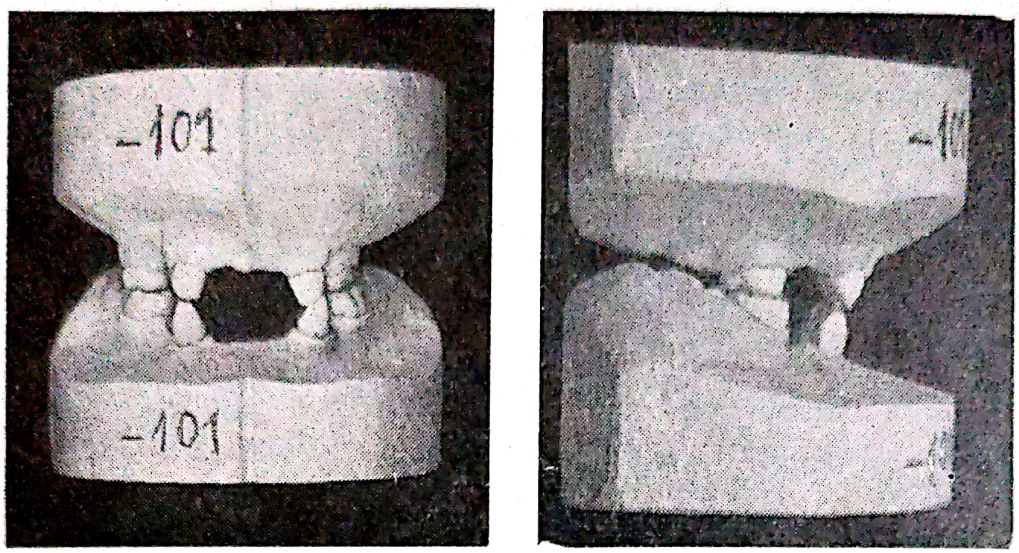

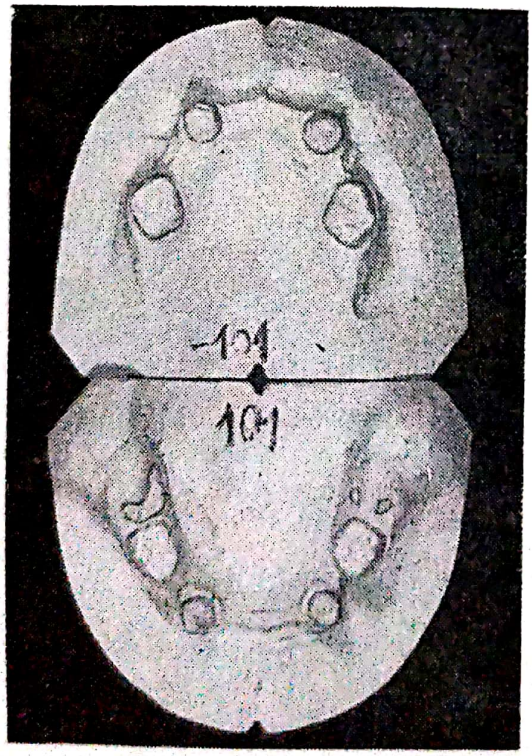

Fig. 101. Copilul N.C. de 7 ani cu anodonție subtotală; (modele în gips)

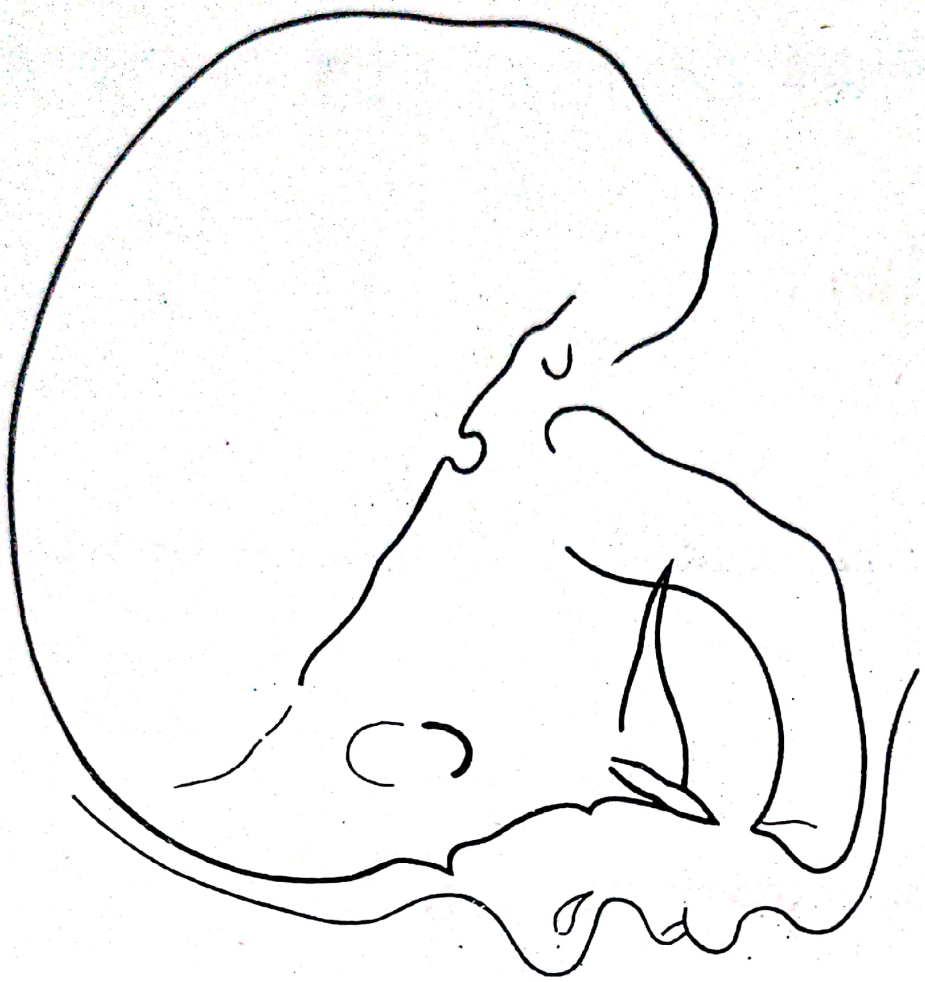

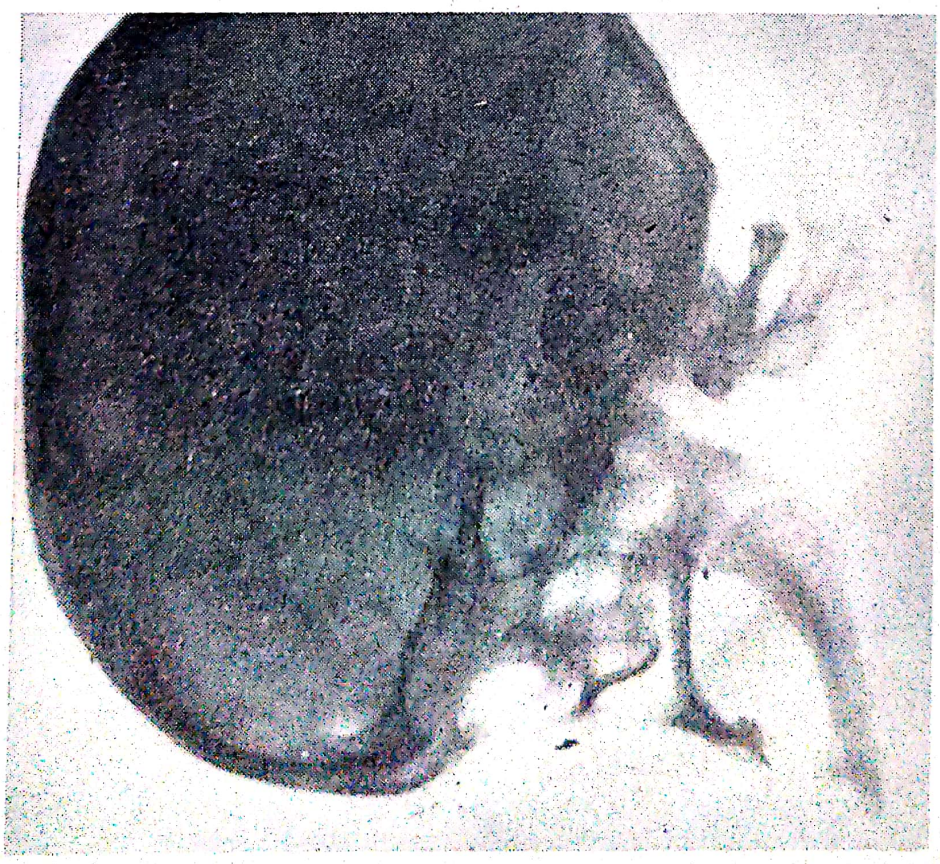

Fig. 102 Bolnavul Ghe E. de 12 ani cu anodonție subtotală superioară și totală inferioară (teleradiografie).

Scanned with OKEN Scanner

Semnele antropologice se referă la dimensiunea redusă a etajului mediu și inferior ale figurii, datorită nedezvoltării în înălțime a arcadelor alveolare. Buzele sînt atunci retrudate și obrajii înfundați. Lipsa mugurilor dentari presupune lipsa centrelor osteogenetice alveolare, reprezentate prin ligamentele alveolodentare. În aceste cazuri, maxilarele sînt reprezentate numai de arcadele lor bazale, care au centre osteogenetice encondrale (mandibulă) sau suturale (maxilarul superior).

Ocluzia este modificată în raport cu sediul anodonției. Cînd lipsesc mulți dinți pe ambele arcade se poate observa fie o ocluzie intercalată, caninii superiori venind în contact cu spațiul dintre dinții inferiori antagoniști, distanțați, fie o ocluzie cu rapoarte cuspidiene cap la cap. În sens vertical, ocluzia este adîncă, datorită lipsei dinților antagoniști din zona de sprijin sau din regiunea frontală. De multe ori, incisivii superiori vin în contact cu mucoasa gingivală de pe creasta alveolară inferioară, unde lipsesc dinții inferiori.

În cazul în care anodonția este întinsă mai mult la mandibulă, ocluzia este distalizată, datorită nedezvoltării arcadei alveolare a mandibulei în plan sagital și vertical. Micrognația și retrognația alveolară sînt o consecință a anodonției parțiale întinse. În cazul cînd anodonția este mai importantă la maxilarul superior, se constată o retrognație alveolară superioară, cu o ocluzie inversă frontală.

Etiologie. Absența incisivilor laterali (fig. 103), a molarilor de minte sau a premolarilor este interpretată ca un fenomen de reducere filetică a aparatului dento-maxilar. Anodonția parțială redusă anticipează formula normală a dentației omului viitorului.

Ultimul dinte din șirul celor trei grupe (incisivi, premolari și molari) este pe cale de a se reduce dimensional într-o primă fază și apoi dispare complet în cadrul acestei reduceri filetice într-o fază următoare.

Anodonțiile totale sau parțiale întinse se datoresc leziunilor mugurilor dentari în faza lor de proliferare. Bolile de sistem, intoxicațiile cronice (alcoolism), bolile infecțioase cronice (sifilis) sau bolile infecto-contagioase, virotice, pot leza mugurii dentari în faza lor de proliferare, determinînd anodonția totală sau parțială întinsă.

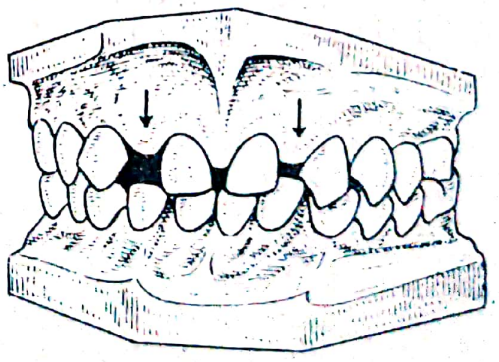

Fig. 103. Bolnava V.I. de 16 ani, cu anodonție parțială. (Incisivii laterali superiori.)

Tratamentul este în funcție de forma clinică a anodonției. Cînd lipsesc numai incisivii laterali superiori se recomandă extracția lateralilor de lapte pînă la 11 ani, pentru a permite meziogresiunea corporeală a caninilor permanenți și erupția lor pe locul incisivilor laterali. Menținerea la-

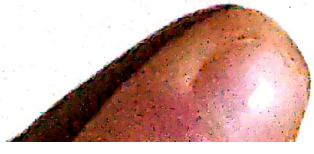

Scanned with OKEN Scanner

teralilor de lapte nu se recomandă la această vîrstă, deoarece dau un aspect disgrațios prin dimensiunea lor mai mică, prin forma și colorația discordantă. De altfel, acești dinți se resorb rapid și cad de pe arcadă la vîrsta adolescenței, punînd probleme dificile din punct de vedere protetic. După vîrsta de 11 ani se face extracția incisivilor laterali, dacă se are în vedere aducerea caninului în acest spațiu. La adolescență nu se pune problema extracției lateralilor superiori, care de obicei cad singuri la această vîrstă. Edentația frontală apărută trebuie rezolvată protetic.

În cazul lipsei premolarilor se recomandă menținerea molarilor de lapte, care pot persista pe arcadă fără a se resorbi pînă la o vîrstă înaintată; dacă molarii de lapte cad, protezarea nu constituie o problemă dificilă. Lipsa molarilor de minte nu influențează cu nimic funcțiile esențiale ale aparatului dento-maxilar, uneori este chiar necesară pentru a compensa o disarmonie dento-alveolară cu incongruență.

În anodonțiile parțiale întinse sau totale trebuie să avem în vedere:

— stimularea dezvoltării arcadelor alveolare;

— stabilirea unor rapoarte normale între cele două arcade alveolo-dentare;

— asigurarea funcțiilor esențiale ale aparatului dento-maxilar: masticația, fonația, deglutiția;

— asigurarea paralelismului dinților existenți, pentru a permite aplicarea unei proteze fixe, după pubertate, cînd creșterea maxilarelor este practic încheiată.

În anodonția parțială întinsă se aplică proteze mobile sau fixe ancorate sau angrenate pe dinții existenți. Pentru stimularea creșterii arcadelor alveolare se aplică aparate mobile, cu dinți artificiali, despicate în y la arcada superioară sau despicate median la arcada inferioară, prevăzute cu arcuri de sîrmă de viplă de tip Coffin. Aparatele vor favoriza dezvoltarea arcadelor alveolare în plan transversal și antero-posterior, prin acțiunea arcurilor asupra dinților existenți. Cu această ocazie se vor corecta și eventualele malpoziții dentare. Plăcile acestea trebuie schimbate pe măsură ce arcadele alveolare se dezvoltă.

Pentru a asigura o funcție masticatoare bună, mai ales în cazul dinților mici și mobili, se recomandă punți de acrilat cu sprijin pe dinții existenți, cu șlefuire limitată, numai în vederea asigurării paralelismului dinților stîlpi. Se vor face astfel 2—3 punți, lăsînd posibilitatea maxilarelor să se dezvolte. În general, arcadele se dezvoltă acolo unde erup dinții permanenți care mai există, astfel încît în raport cu vîrsta vom lăsa libere aceste zone de creștere. Punțile de acrilat au avantajul că pot înălța ocluzia după necesitate, dau un aspect fizionomic mai corespunzător și restabilesc funcția masticatorie mai bine. Au dezavantajul că favorizează retenția alimentelor la locul de cimentare pe dinți, deoarece acrilatul nu poate fi atît de mult subțiat prin șlefuire, pentru a pătrunde în sacul gingival fără a-l leza.

În anodonțiile totale se pot confecționa proteze mobile cu sprijin gingival. Montarea dinților se va face pe creastă cu ușoară înălțare a ocluziei

Scanned with OKEN Scanner

(2—3 mm), pentru a compensa nedezvoltarea crestei alveolare. Se asigură astfel rapoarte normale între arcadele alveolare. Schimbarea lor periodică asigură și dezvoltarea lor armonioasă. Cînd creșterea maxilarelor s-a încheiat, după pubertate, se poate aplica o proteză definitivă fixă sau mobilă, în funcție de situația clinică.

b) **Dinții supranumerari.** Sînt anomalii caracterizate printr-un număr excesiv de dinți sau rădăcini aparținînd aceleiași dentații. Termenii propuși de Bolk (meziodens, paramolar, distomolar) sînt utili pentru a desemna regiunea unde ei apar. Meziodensul apare în regiunea incisivă (fig. 104), paramolarii în regiunea laterală, iar distomolarii înapoia molarilor.

Etiologie. Dinții supranumerari sînt mai frecvenți la animale decît la om (1,3%—4,7%) (Brabant). Dinții supranumerari sînt mai frecvenți la dinții permanenți decît la cei de lapte, mai frecvenți la maxilarul superior (85—90%) decît la mandibulă (Brabant). La bărbați se observă mai des dinții supranumerari, în timp ce anodonțiile sînt mai frecvente la femei.

Mulți autori au considerat dinții supranumerari ca o a treia dentație, așa cum se observă la crocodilieni, care-și schimbă dinții de două ori. Apariția mai frecvent palatinală, calcificarea mai tardivă a dinților supranumerari ar putea pleda pentru această teorie. Dinții paramolari care apar vestibular și se calcifică înaintea dinților permanenți aparțin șirului extern de dinți, șirului dinților de lapte. Acești dinți din șirul extern apar obișnuit la vertebratele inferioare, astfel încît unii autori consideră dinții supranumerari ca un fenomen de atavism (B O L K). Apariția meziodensului, a premolarilor III și IV, a dinților paramolari și a omologilor lor, tuberculul Bolk și rădăcina paramolară, verifică această teorie a lui Bolk, acești dinți sau rădăcini supranumerare amintind de vechea formulă dentară de la primele mamifere euteriene din terțiar:

$$I\,\frac{3}{3};\quad C\,\frac{1}{1};\quad P\,\frac{4}{4};\quad M\,\frac{3}{3}.$$

Distomolarii reprezintă al treilea molar din șirul extern, din șirul dinților de lapte. Apariția unui canin supranumerar este explicată prin transformarea celui de-al treilea incisiv în canin. Existența acestor muguri supranumerari a fost verificată în cursul evoluției ontogenetice, mugurii molarilor din șirul extern existînd în cursul histogenezei dentare (MAYER). Vasele ce nutresc acești muguri supranumerari la om, numai în anumite cazuri, dezvoltă muguri pentru a forma dinții supranumerari. În mod normal, aceste vase rămîn în stadiul capilar și mugurii respectivi nu-și mai urmează evoluția lor. Legea de dezvoltare a dinților, cîștigată în cursul filogenezei, se transmite urmașilor în cursul ontogenezei, dar nu este realizată întocmai din cauza altor condiții existente la omul actual. M E Z L arată că acești muguri supranumerari se desprind din stratul extern al lamei epiteliale dentare, dînd naștere la dinții paramolari sau la rădăcinile paramolare, sau la tuberculii paramolari BOLK, după cum se dezvoltă porțiunea coronoradiculară, radiculară sau coronară a acestui dinte supranumerar.

Simptomatologia. În general, dintele supranumerar este mai mic și are aspect conoid. Evoluția lui nu este sincronă nici cu dentația de lapte, nici

Scanned with OKEN Scanner

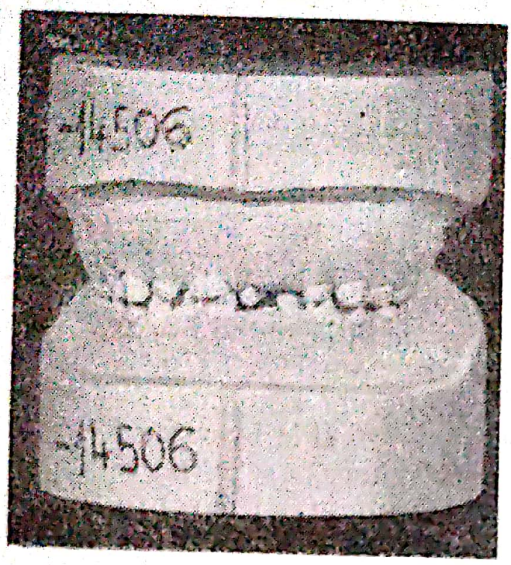

a

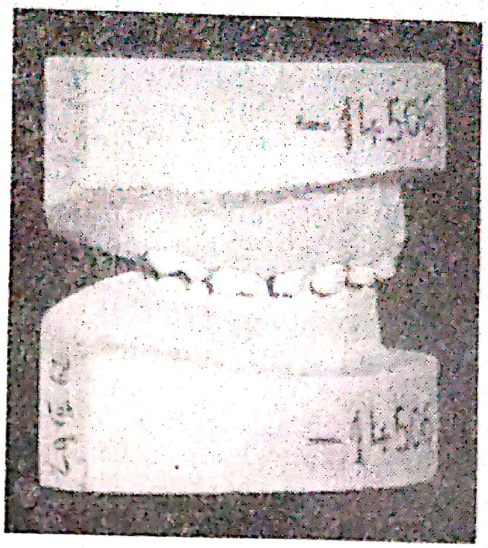

b

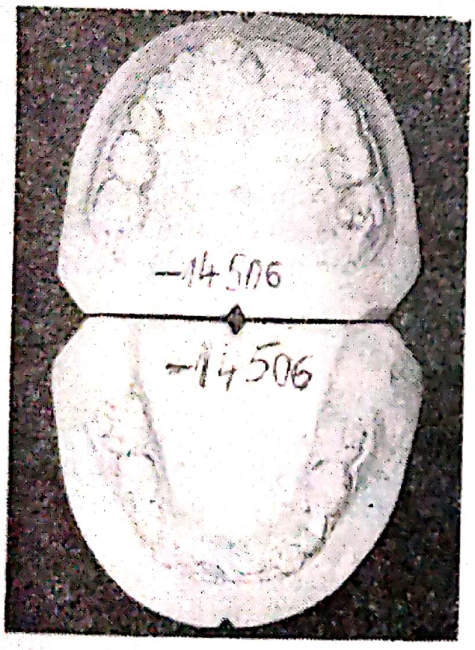

cu cea permanentă. Un mare număr de dinți supranumerari nu provoacă nici o dezordine dentară. Ei erup alături de dinții permanenți și se aliniază uneori armonios pe arcadă. În alte cazuri evoluează normal pe arcadă, dar produc înghesuirea dinților vecini prin spațiul insuficient existent pe arcadă. Acești dinți înrăutățesc astfel condițiile de igienă bucală, favorizînd apariția de carii dentare și de parodontopatii. Dinții supranumerari pot produce rotarea incisivilor centrali și blocarea ocluziei prin angrenarea incisivilor inferiori între cei superiori apărînd consecutiv tulburări fiziono-mice, funcționale, masticatorii sau fonatorii.

Scanned with OKEN Scanner

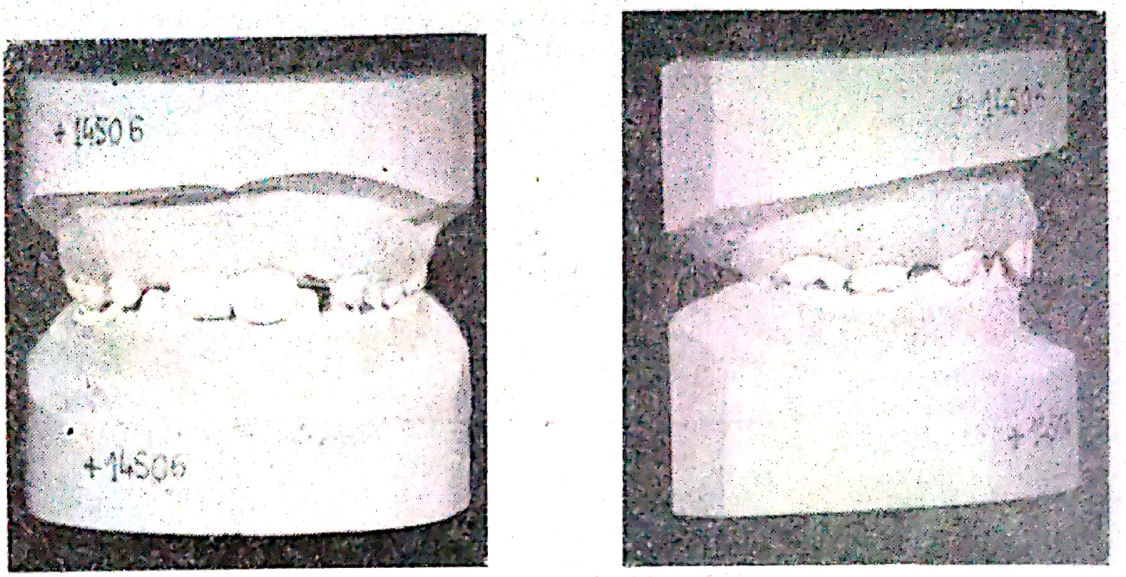

c



Fig. 104. Bolnavul B.A. de 7 ani, cu meziodens S.H.
← *a.* — înainte de operație; *b.* — radiografia incisivilor superiori. Se observă un meziodens erupt și altul inclus, inversat; *c.* — la un an după operație

În cazul în care dinții supranumerari produc disarmonii dento-alveolare (înghesuiri), ei trebuie să fie extrași. Dacă totuși dintele vecin este distrus printr-un proces carios, se va indica extracția dintelui permanent distrus și se va menține dintele supranumerar pe arcadă Fig. 104 a, b, c.

Dinții supranumerari rămîn incluși, de multe ori producînd o serie de tulburări dinților vecini. Printre acestea citām:

Retenția (incluzia) dinților vecini normali;

Deplasarea dinților vecini, liza sau necroza lor pulpară.

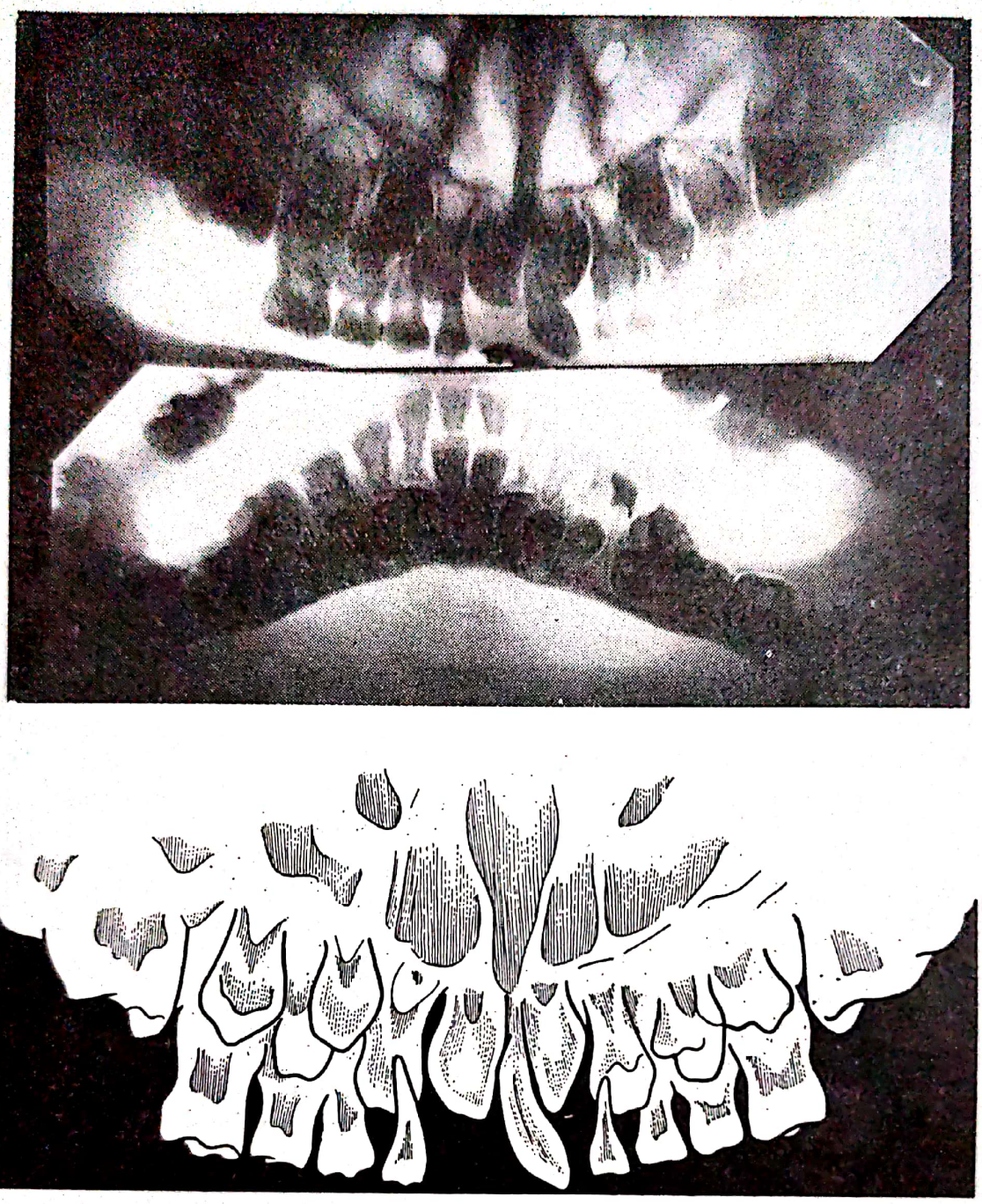

Fig. 104 d. Bolnavul I.S. de 5 ani cu meziodeus superior erupt (radiografie panoramică)

În aceste cazuri vom remarca întîrzierea peste 2 ani a dintelui permanent respectiv, de asemenea existența unui spațiu anormal pe arcadă, spațiu ce are tendința de a se reduce prin migrarea dinților vecini. Alteori, dinții temporari persistă pe arcadă și existența dintelui supranumerar este greu depistată. O radiografie dentară poate aprecia în ce măsură dintele supranumerar inclus barează migrarea verticală a dintelui permanent. În aceste ca-

zuri este necesară extracția dinților supranumerari incluși, pentru a permite erupția celor permanenți.

Dinții supranumerari incluși pot produce, de asemenea, deplasarea dinților vecini, rizalia sau mortificarea lor pulpară. Pot produce tulburări nervoase senzitive, manifestate prin dureri nevralgice de scurtă durată și cu lungi perioade de remisiune, sau pot produce tulburări motorii (pareze de facial) sau tulburări neuro-vegetative (maso-motorii). Nu rareori apar chisturi foliculare cu evoluție lentă, asimptomatică, sau chisturi ce supurează, fistulizîndu-se în cavitatea bucală.

În toate aceste cazuri o *radiografie* cu film endobucal poate preciza:

— raportul cu dinții vecini;
— existența dinților supranumerari;
— gradul de dezvoltare a lor;
— forma și dimensiunea lor;
— sensul de erupție spre arcadă sau spre regiunile învecinate (sinus, orbită, spațiul pterigo-maxilar) Fig 104 d.

Diagnosticul dinților supranumerari este ușurat dacă au erupt pe arcadă. Dacă sînt incluși, atunci examenul clinic poate presupune existența unui dinte supranumerar, iar radiografia precizează diagnosticul.

Tratamentul. Cînd dinții supranumerari au erupt pe arcadă și au produs disarmonii dento-alveolare sau diverse malpoziții ale dinților vechi, se impune extracția lor în primul timp și orînduirea dinților vecini prin tratament ortodontic în al doilea timp. Dacă dinții supranumerari sînt incluși și dacă au fost depistați accidental printr-o radiografie, trebuie să fie extrași, pentru a prentîmpina tulburările secundare ce pot surveni la dinții permanenți.

c) **Rădăcinile supranumerare.** Orice dinte este susceptibil de a avea o rădăcină suplimentară, chiar incisivii și caninii. Această anomalie se observă mai des la dinții permanenți față de cei de lapte. Cînd există rădăcini anormale la dinții permanenți, ele se situează vestibular sau lingual, în timp ce la dinții de lapte se situează mai mult mezial sau distal. Rădăcina paramolară, descrisă de BOLK la molarii inferiori se situează între rădăcina mezială și distală a lor. Rădăcinile supranumerare se întîlnesc cel mai frecvent, la molari, urmați în ordine de premolari, mai ales inferiori, canini și incisivi (E U L E R).

Particularități histologice. Rădăcina supranumerară are o pulpă și un canal propriu. De obicei, din acest canal se desparte un canal pulpo-periodontal aberant, care permite comunicarea camerei pulpare cu parodonțiul interradicular. În aceste cazuri, un pansament arsenical poate declanșa o parodontită ce nu se mai poate trata. În cazul dedublării unei rădăcini întîlnim un singur canal radicular mai larg, separat, cel mult în porțiunea coronară sau apicală a rădăcinii. Un dinte cu rădăcini supanumerare are adesea o coroană mult mărită de volum.

Etiologie. Cînd țesutul conjuctiv migrează în zona de creștere a rădăcinii, se poate întîmpla ca să se metaplazieze și să separe viitoarea cameră radiculară în două canale diferite. Cînd migrarea țesutului conjuctiv antrenează și țesutul epitelial adamantin, se va forma un „dens in-dente".

Scanned with OKEN Scanner

Diagnosticul se face pe baza examenului clinic prin cateterizarea canalelor, cu ocazia unei pulpectomii. Radiografia precizează apoi sediul, dimensiunea și rapoartele rădăcinii supranumerare cu rădăcinile normale.

Tratamentul. Dacă dintele este integru, nu se intervine terapeutic. Dacă dintele respectiv este sediul unei carii complicate, tratamentul privește îngrijirea endodontică, cînd aceasta este posibilă. În caz contrar se poate face rezecția rădăcinii supranumerare prin alveolotomie sau extracția dintelui și replantarea sa după rezecarea rădăcinii supranumerare. Un dinte cu rădăcini supranumerare oferă dificultăți în migrarea lui ortodontică.

2. Anomalii de volum și de formă. Se datorează unor tulburări în dezvoltarea dinților din fază de morfo-diferențiere. Din acest grup fac parte:

a) macrodenția; microdenția;
b) dinții bigeminați (anomalii schizogene);
c) tuberculii dentari;
d) dinții fuzionați (anomalii de coalescență);
e) anomalii teratologice.

a) **Macrodenția sau dinții mari** se caracterizează printr-un volum mare al dintelui, apreciat prin dimensiunea mezio-distală a lor. Dinții mari au un aspect morfologic normal, proporțiile între dimensiunea coroanei și rădăcinii fiind păstrate. Această anomalie se transmite ereditar.

Microdenția se caracterizează prin dimensiunea redusă a dintelui respectiv. De obicei, ultimii dinți din fiecare grup dentar diferențiat se reduc dimensional, ca un fenomen de reducere filetică, înainte de a dispărea complet la urmași. Vom întîlni astfel frecvent microdenția la molarul de minte, incisivul superior și la premolarii secunzi inferiori. În microdenție întîlnim un număr redus de cuspizi, în timp ce în macrodenție întîlnim un număr mare de cuspizi (dinți baroc). Începînd din neolitic, dimensiunea dinților s-a redus progresiv, așa fel încît apariția unei dimensiuni mezio-distale peste valorile maxime ale „homo sapiens-ului" pot fi considerate caracteristice macrodeuției. Cînd valorile dimensionale sînt sub minima valorilor de la homo-sapiens, considerăm că avem de-a face cu o microdenție (tabelul 6).

Tabelul 6

Dimensiunea mezio-distală a dinților la omul actual

(după Brabant)

	superior			inferior		
	min.	mediu	max.	min.	mediu	max.
Incisiv central	7,2	8,30	9,5	4,2	5,07	6,0
Incisiv lateral	4,4	6,43	7,9	4,6	5,73	7,0
Canin	5,7	7,60	8,6	5,6	6,63	7,8
Primul premolar	5,4	6,47	7,2	5,4	6,42	7,5
Al doilea premolar	5,5	6,33	7,3	5,3	6,56	9,0
Primul molar	8,4	10,00	11,6	9,8	10,72	12,1
Al doilea molar	7,4	8,86	11,1	8,1	9,96	11,6
Al treilea molar	5,7	8,32	10,8	7,2	9,97	12,00

Scanned with OKEN Scanner

Dimensiunea vestibulo-linguală a dinților la omul actual

(după Brabant)

	superior			inferior		
	min.	mediu	max.	min.	mediu	max.
Incisiv central	6,1	7,10	8,2	5,1	5,96	6,7
Incisiv lateral	4,7	6,21	7,2	5,3	6,26	7,4
Canin	6,8	8,33	9,9	6,5	7,77	9,1
Primul premolar	6,9	8,59	9,9	6,2	7,32	8,5
Al doilea premolar	7,2	8,81	10,1	5,8	7,86	9,4
Primul molar	10,1	11,22	12,7	9,3	10,28	11,5
Al doilea molar	8,7	10,65	12,5	8,4	9,72	10,7
Al treilea molar	8,0	10,13	12,4	8,1	9,46	11,2

Anomaliile de volum ale dinților provoacă de cele mai multe ori disarmonii dento-alveolare. Tratamentul urmărește realizarea unei concordanțe dento-alveolare, fie prin extracții seriate în cazul macrodenției, fie prin punți, pentru a asigura unități masticatorii eficiente în cazul microdenției, cînd sînt treme foarte mari.

Forma unui dinte variază în raport cu numărul cuspizilor, cu existența tuberculilor dentari sau cu dedublarea radiculară. Numărul cuspizilor s-a redus în cursul filogenezei la molari și premolari. Formula numărului cuspizilor la dinții actuali este precizată de TOPINARD astfel:

$$P: \frac{2}{3};\ \frac{2}{3} \quad M: \frac{4}{5};\ \frac{4}{4};\ \frac{3}{4}.$$

Numărul acestor cuspizi este pe cale de reducere, în special, la premolarii II și molarii III. Apariția unui cuspid suplimentar (tuberculum sixtum) este socotită astăzi ca o anomalie de formă la molarul de 6 ani inferior și el reprezintă de fapt un fenomen de atavism. Cînd numărul cuspizilor depășește 6, vorbim de o monstruozitate sau de dinți baroc.

b) **Tuberculii dentari** sînt proeminențe de smalț ce nu ajung la suprafața ocluzată. Ei au o situație precisă în raport cu dintele. La dinții de lapte se situează în porțiunea mezio-vestibulară a molarilor de lapte (*tuberculul Zuckerkandl*). Acești tuberculi reamintesc de forma molarilor omului fosil, care prezenta o bosă puternică în treimea gingivală a dinților. Acești tuberculi menajează parodonțiul, alimentele triturate alunecînd în afara mucoasei gingivale. Pe de altă parte, acești tuberculi favorizează retențiile alimentare sub ei și astfel favorizează cariile dentare cervicale. La omul fosil aceste bose coronare favorizau apariția cariei cervicale, mult mai frecventă decît la cel actual. Dispariția acestei bose coronare la omul actual a favorizat creșterea frecvenței parodontopatiilor și reducerea numărului cariilor cervicale. *Tuberculii Carabelli* sînt situați numai pe molarii de 6 ani superiori în porțiunea lor mezio-palatinală. Ei reprezintă sudarea mugurilor dentari din rîndul intern omolog cu molarul de 6 ani, care face parte, după cum știm, din șirul dinților externi, din șirul dinților de lapte. Considerația că acești tuberculi ar fi o sechelă de sifilis nu este confirmată.

Scanned with OKEN Scanner

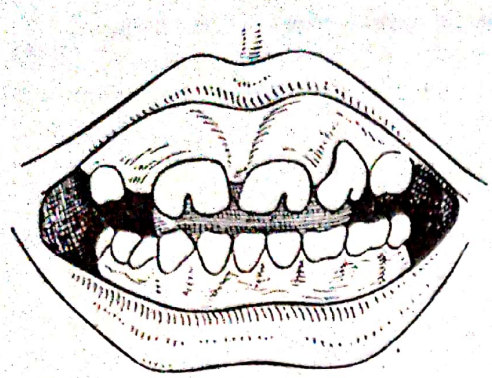

Fig. 105. Incisivi centrali superiori bigeminați.

Tuberculii BOLK sînt situați, numai la molarii II și III, în porțiunea lor mezio-vestibulară. Ei sînt excepționali la molarii inferiori. Acești tuberculi reprezintă muguri dentari din șirul extern, ce se sudează cu omologii lor, molarii II și III permanenți, care fac parte din rîndul intern.

Tuberculii dentari au un strat de smalț și dentină, dar niciodată nu au o cameră pulpară proprie. Cînd mugurul dentar respectiv se dezvoltă mai mult, el va da naștere la un dinte supranumerar, complet separat de molarii respectivi sau sudați prin coroana sau rădăcina lor. În aceste cazuri, dintele are o cameră pulpară proprie, independentă, sau unită cu dintele cu care a fuzionat. Tuberculii dentari nu prezintă decît un fenomen de atavism și uneori proporția lor într-o colectivitate constituie o caracteristică regională.

c) **Dinții bigeminați** sînt anomalii schizogene, care se referă la diviziunea în mai multe fragmente a mugurului dentar. Aceste diviziuni pot fi în plan frontal sau sagital. În acest mod, apar dinții bigeminați, în zona frontală, unde există despicături labio-maxilare complete sau parțiale. Existența a 2 incisivi laterali superiori reprezintă o anomalie schizogenă, frecventă în aceste malformații. Dinții bigeminați (fig. 105) pot fi complet separați sau uniți între ei prin porțiunea radiculară sau coronară. Ei pot da disarmonii dento-alveolare, dacă se asociază o dezvoltare necorespunzătoare a arcadelor alveolo-dentare. În aceste cazuri, extracția unuia din dinți rezolvă incongnuența dento-alveolară.

d) **Dinții fuzionați** sînt anomalii de coalescență, care se referă la unirea a 2 dinți vecini și diferiți de pe arcadă. Unirea completă sau parțială a incisivului central cu cel lateral este o anomalie de coalescență. Aceste anomalii se pot face și cu dinții supranumerari. Existența unui dinte gigant, provenit prin coalescență, determină tulburări fizionomice greu de rezolvat prin mijloace protetice. Gigantismul dentar este un fenomen izolat la un dinte, spre deosebire de macrodenție, care se referă la un grup de dinți.

e) **Anomaliile teratologice** sînt excepționale. Ele se referă la forme anormale (dinte în cruce, tricorn, etc.).

3. Anomaliile de structură. Acestea sînt cunoscute sub numele de hipoplazii sau hipocalcifieri și se datorează unor tulburări din faza de histodiferențiere, apoziție și calcificare.

4. Anomalii dentare de poziție. Anomaliile de poziție (tulburări în faza de erupție dentară) pot îmbrăca următoarele forme:

a) ectopia dentară;
b) transpoziția dentară;
c) heterotopia dentară;
d) incluzia dentară.

Scanned with OKEN Scanner

a) **Ectopia dentară** presupune erupția unui dinte în afara poziției lui normale pe arcada alveolară. În majoritatea cazurilor, ei erup în apropierea regiunii dento-alveolare, în bolta palatină, în fosa canină, în vestibul.

Etiologie. Ectopia interesează dinții permanenți în următoarea ordine a frecvenței: molarii de minte, caninii, premolarii la mandibulă și caninii, premolarii și incisivii la maxilarul superior. În mod excepțional apar în ectopie molarii II permanenți. Dinții supranumerari există frecvent în ectopie. Sînt cauze care țin de dintele în erupție, altele ce privesc țesutul osos pe care dintele trebuie să-l străbată, pentru a ajunge pe arcadă, iar altele se referă la spațiul existent pe arcada alveolară.

Leziunea germenului dentar permanent provocată de un traumatism constituie o cauză în erupția lui anormală.

Situația germenului dentar, prea profund legat de un gubernaculum dentis oblic, nu permite străbaterea lamei osoase în bune condiții și dintele va rămîne pe drum în timpul migrării sale într-o poziție ectopică.

Angulația rădăcinii dentare, excesul de volum al coroanei dentare sînt alte elemente ce tulbură migrarea normală a unui dinte în erupție.

Orice proces de osteoscleroză posttraumatică sau infecțioasă din jurul dintelui împiedică resorbția normală a osului în vederea migrării dintelui. Din aceste motive, dintele erupe în altă direcție. Orice obstacol în calea dintelui în erupție, tumori praevia, duce la ectopie dentară: chistul radicular sau coronar, osteomul, dentomul, tumorile, împiedică erupția normală a unui dinte, determinînd erupția lui ectopică. În aceeași categorie trebuie să fie citați dinții supranumerari incluși, sau în malpoziție, sau persistența dinților de lapte, ca o consecință a tulburărilor de rizaliză.

Cînd spațiul rezervat dintelui în erupție este redus sau inexistent, acesta va apărea în ectopie. Toate disarmoniile dento-alveolare primare sau secundare unei endoalveolii sau retroalveolii oferă un spațiu redus dintelui în erupție.

Pierderea precoce a dinților de lapte duce la migrarea dinților vecini și deci la reducerea spațiului rezervat dintelui în erupție.

Simptomatologia este în funcție de dintele ectopic; ectopia dinților laterali (molarii de minte și premolarii) se manifestă prin complicațiile pe care le dau. Trebuie reținute:

— complicațiile septice;
— complicațiile mecanice;
— complicațiile nervoase;
— complicațiile tumorale.

Ectopia caninilor sau incisivilor atrag atenția prin poziția lor inestetică. Molarii de minte ectopici ulcerează prin traumatisme repetate mucoasa obrazului. Pe acești dinți nu se poate realiza o autocurățire și apar atunci fenomene de *parodontită* sau *periocoronarită*, dacă molarii sînt semiincluși, produ-

Scanned with OKEN Scanner

cînd *supurații perimaxilare* (abces sublingual, submaxilar, latero-faringian, abcesul migrator genian etc.). Procesul septic poate migra, producînd procese de osteomielită, osteită, sinusită etc., sau poate lua o alură supraacută gravă de flegmon al planșeului bucal sau zigomatic.

În aceeași grupă trebuie remarcată pulpita retrogradă a dinților vecini, prin transmiterea infecției de la dintele ectopic.

Complicațiile mecanice se referă la împingerea dinților vecini în direcții diferite. Molarii de minte ectopici, inferiori, de exemplu, împing molarii I și premolarii inferiori spre mezial, astfel încît cuspidul mezial al premolarului I se sprijină în coletul caninului inferior, favorizînd acolo producerea unei carii dentare.

Înghesuirea dinților frontali inferiori, migrarea dinților frontali pin traumatisme anormale date de molarii ectopici dinților din regiunea frontală, constituie alte complicații ale ectopiei.

Complicațiile nervoase se referă la tulburări senzitive, caracterizate prin dureri inexplicabile, prin tulburări trofice cutanate sau mucoase, tulburări motorii sau senzoriale.

Complicațiile tumorale sînt în ordinea frecvenței: epulidele, chisturile dentare și tumorile adamantine. S-ar părea că prognosticul unui adamantinom este agravat prin prezența unui dinte ectopic în apropiere, dinte ce acționează ca un factor iritativ cronic.

Simptomatologia ectopiei caninilor se caracterizează prin modificări ale aspectului facial și uneori ale ocluziei dentare. Buza este bombată în dreptul caninului ectopic, dacă ectopia este vestibulară și este înfundată în cazul în care caninul are o poziție palatinală.

Ocluzia este blocată în cazul unui canin ectopic în poziție palatinală. Migrările ce le provoacă asupra dinților vecini produc, ca și ectopia molarilor de minte, diferite forme de malocluzii.

Semnele radiologice precizează diagnosticul prin stabilirea poziției dintelui ectopic în raport cu dinții vecini, cu zona de implantare în alveolă, cu sinusul maxilar sau cu canalul dentar; arată, de asemenea, forma rădăcinii dentare. Teleradiografia precizează dacă poziția axului caninului este situat în planul lui Simon (orbito-frontal). Toate aceste date apreciază posibilitățile terapeutice de aducere a caninului ectopic pe arcadă.

Diagnoticul pozitiv se face pe baza semnelor clinice sau radiologice enunțate, iar diagnosticul topografic, pe baza stabilirii poziției dintelui ectopic, în cele 3 planuri. Vom spune, de exemplu: canin ectopic în vestibulo-mezio-infrapoziție sau palato-mezio-infrapoziție (fig. 106), pentru a arăta că respectivul canin este erupt în vestibul, cu axul său situat mezial față de planul orbito-frontal al lui Simon și erupt incomplet, marginea lui ocluzală neajungînd în dreptul suprafeței de oculzie.

Diagnosticul diferențial etiologic se stabilește pe baza analizei factorilor etiologici ce țin de dinte, de țesutul osos alveolar sau de lipsa de spațiu pe arcadele alveolo-dentare. Procesul de osteoscleroză se precizează radiologic prin opacitatea remarcabilă a zonelor respective. Tot radiologic se poate pre-

Scanned with OKEN Scanner

a

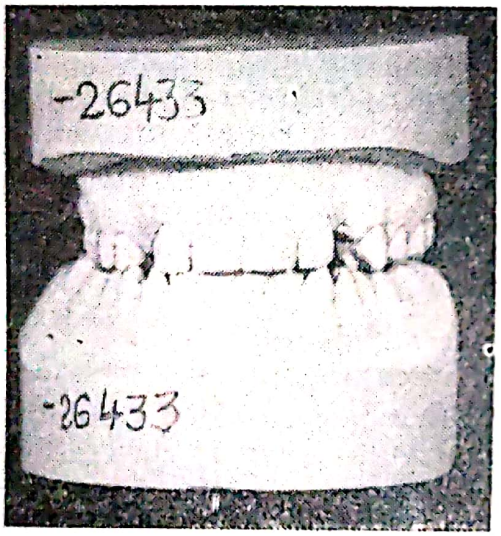

b



Fig. 106. a. Bolnavul N.I. de 11 ani, cu ectopie de canin în mezio-infra-vestibulopoziție. b. Bolnavul T.N. de 13 ani, cu ectopie de canin în mezio-infra-palato-poziție.

Scanned with OKEN Scanner

ciza poziția germenului dentar, angulația rădăcinii, existența diferitelor formații tumorale, care împiedică erupția normală a dintelui (tumori praevia). Disarmonia dento — alveolară se apreciază și ea, în cazul ectopiei dentare, pe baza semnelor clinice, antropologice, ocluzale și radiologice. În acest caz, diagnosticul complet va fi formulat astfel:

— Canin drept superior ectopic în vestibulo — mezio-infrapoziție, datorită unui proces de osteoscleroză posttraumatică. La sfîrșit se poate include eventuala complicație.

Tratamentul profilatic se adresează factorilor etiologici. Evitarea traumatismelor în regiunea frontală la copiii de vîrstă școlară, tratarea corectă a dinților de lapte, pentru a evita complicațiile lor septice sau căderea lor prematură, constituie principalele acțiuni profilactice în ectopia dentară. Depistarea și tratarea precoce a diverselor anomalii dento-maxilare de genul disarmoniilor dento-alveolare sau tratamentul precoce al diastemei constituie alte măsuri profilactice eficiente.

Tratamentul curativ depinde de complicațiile posibile ale unui dinte ectopic și de rolul funcțional al dintelui ectopic. Dinții posteriori ectopici (molari de minte, în special) se extrag ori de cîte ori a apărut una din cele patru complicații enunțate. Extracția este, în general, chirurgicală, necesitînd măsuri deosebite de asepsie. Ectopia caninului trebuie tratată ortodontic, ortopedic sau chirurgical, avînd în vederea rolul fizionomic și funcțional al acestui dinte.

În vederea aducerii pe arcadă în poziție corectă a caninului ectopic trebuie să ținem cont de trei factori:

— crearea spațiului pentru canin;
— saltul articular în cazul în care este un angrenaj invers;
— aducerea caninului ectopic pe linia arcadei dentare.

— *Crearea spațiului pentru caninul ectopic*. Dacă spațiul oferit caninului este insuficient, se va proceda la mărirea perimetrului arcadei prin vestibularizarea frontalilor și a lateralilor cu plăci de dilatare adecvate. Cînd spațiul este mult redus și vestibularizarea dinților frontali și laterali nu este suficientă pentru a crea spațiul necesar caninului, se impune extracția primului premolar sau a incisivului lateral superior. Se preferă extracția premolarului I, deoarece valoarea lui fizionomică este redusă, se cariază ușor și se fracturează frecvent după obturație. Incisivul lateral se extrage numai cînd apexul caninului ectopic este așezat între incisivul central și lateral, în cazul în care a apărut și o rizaliză a incisivului lateral. Acest aspect este întîlnit mai des la popoarele mongole.

— *Saltul articular* trebuie realizat numai în cazul în care caninul este în palatopoziție și în supraocluzie sau prezintă angrenaj invers. Pentru aceasta se preferă gutierele ocluzale din acrilat sau plăcile palatinale fixate prin gutiere ocluzale.

— *Aducerea dintelui ectopic pe linia arcadei* se face exercitînd asupra caninului o tracțiune sau o presiune în direcția deplasării dorite. Ancorarea la canin se poate face fie printr-o sîrmă de viplă trecută printr-un canal ce perforează coroana caninului, fie prin intermediul unui inel ortodontic prevăzut

Scanned with OKEN Scanner

cu un cîrlig, fie numai printr-o ansă de sîrmă trecută în jurul coletului caninului. Forța de mezializare, vestibularizare, lingualizare sau distalizare necesară este degajată de inele elastice, arcuri, șuruburi, etc. integrate în aparatele fixe sau mobile aplicate.

b) **Transpoziția dentară** are loc cînd un dinte ocupă locul altui dinte în erupția sa. Transpoziția se întîlnește mai frecvent la maxilarul supeior și poate fi completă, în cazul în care un dinte s-a instalat complet în locul vecinului său, sau incompletă, cînd cei 2 dinți nu sînt normal aliniați, fiind situați la nivele diferite în plan vestibulo-lingual. Cel mai frecvent, premolarul I superior se instalează la locul caninului superior, iar caninul superior se instalează în locul premolarului I superior. De asemenea, se poate observa transpoziția între caninul superior și incisivul lateral superior.

Etiologie. Germenul caninului are o poziție înaltă, imediat sub marginea inferioară a orbitei. Premolarul I superior erupe din punct de vedere cronologic înaintea caninului superior. Dacă bolnavul pierde de timpuriu caninul de lapte (carie, traumatism), premolarul I migrează mezial, ocupînd locul caninului de lapte. Cînd începe erupția caninului permanent, locul este ocupat, și el este obligat să erupă în locul premolarului rămas liber.

Transpoziția incisivului lateral-canin se datorează tot căderii precoce a caninului de lapte și persistenței incisivului lateral de lapte. În acest fel, incisivul lateral permanent în erupție migrează la locul caninului de lapte extras anterior. Cînd caninul permanent începe să erupă, nu mai găsește liber decît spațiul din dreptul incisivului lateral de lapte pe care îl mobilizează și îi ia locul.

Tratamentul. În transpoziția completă se urmărește considerentul fizionomic. Se șlefuiește astfel caninul în transpoziția canin-lateral, pentru a da caninului aspectul morfologic al incisivului lateral superior. Se șlefuiește cuspidul palatinal al premolarului I superior, în cazul transpoziției premolarului canin superior, pentru ca premolarul să semene mai mult cu caninul permanent superior. În cazul unei transpoziții incomplete vom încerca să aducem dinții la locurile lor normale; pentru aceasta vom avea în vedere crearea spațiului necesar, saltul articular, dacă ocluzia este blocată, și aducerea dinților în transpoziție cu arcuri montate pe o placă palatinală sau pe gutiere ocluzale. Uneori, pentru obținerea de spațiu în plus este necesară mărirea perimetrului arcadei prin vestibularizarea dinților frontali sau laterali.

c) **Heterotopia dentară** se caracterizează prin erupția unui dinte la distanță de arcada alveolară în cavitatea orbitală în sinusurile maxilare, în fosele nazale sau în planșeul bucal; molarii de minte și caninii prezintă deseori aceste anomalii de erupție.

Heterotopia molarului de minte superior se datorează inversării poziției acestui molar, coroana fiind dirijată spre sinusul maxilar. Caninul superior erupe uneori în orbită.

Heterotopia este descoperită prin accidentele ce se ivesc (sinuzită, abces orbitar, abces zigomatic) sau printr-o radiografie efectuată în scopul investigației unei alte afecțiuni.

Scanned with OKEN Scanner

Fig. 107. Bolnavul D. M. de 14 ani, cu un canin inclus în poziție mezio-angulară:
a. — înainte de operație; b. — după operație (basculare)

c. Bolnava L.T., 18 ani, cu disostoză cleido-craniană și incluzi multiple dentare.

Diagnosticul pozitiv se face pe baza lipsei dintelui respectiv de pe arcadă și pe baza radiografiei. Diagnosticul topografic și etiologic se face pe baza examenului clinic și radiologic complet. Vom spune, de exemplu: heterotopia molarului de minte superior drept, cu inversare și evoluție în sinusul maxilar.

Tratamentul constă în extracția dintelui respectiv de îndată ce a fost depistat. În cazul unui abces apărut, ca o complicație a heterotopiei dentare, va trebui să incizăm abcesul mai întîi, extracția dintelui făcîndu-se în același timp numai dacă dintele se află în cloaca purulentă. Altfel, extracția se face numai după liniștirea proceselor supurative acute.

d) **Incluzia dentară** (retenția dentară). Neerupția unui dinte complet dezvoltat, după trecerea vîrstei sale de erupție, poartă numele de incluzie sau retenție dentară (fig. 107).

Aceste cazuri sînt citate din timpurile cele mai vechi, prezentîndu-se chiar metode chirurgicale terapeutice. Astfel, VESALE, chirurgul lui Carol Quintul, se operează singur la 26 de ani, incizînd mucoasa și rezecînd lama osoasă alveolară, pentru a permite erupția unui canin inclus. Se descriu apoi diferite tehnici de dezincluzie a dinților în vederea permiterii erupției lor.

În *etiologia incluziei dentare* trebuie amintite:

— Leziunile germenilor permanenți produse fie printr-un traumatism, fie printr-un proces inflamator declanșat de dinții de lapte cariați, fie după extracția unui dinte de lapte. De obicei, în aceste cazuri, rădăcina acestor dinți este deformată, încovoiată în baionetă.

— Poziția anormală a mugurului dentar în arcada alveolară.

— Procesele de osteoscleroză posttraumatice sau postinfecțioase.

— Dinții supranumerari și diversele formații tumorale (odontom, chiste osteom etc.) situate în calea dinților în erupție (tumori praevia).

— Persistența dinților de lapte. (Fig 107 c.)

— Reducerea spațiului pentru erupția caninilor, prin extracția prematură a dinților de lapte din regiunea laterală.

Scanned with OKEN Scanner

— Reducerea filetică neproporțională a arcadelor alveolare și a dinților determină mai puțin loc de erupție pentru dinții ce apar mai tîrziu, favorizînd incluzia lor (caninii și molarii de minte).

Cele mai frecvente incluzii dentare sînt la mandibulă, la care procesul de reducere filetică este mai accentuat. Deosebim aici în ordinea frecvenței incluzia molarului de minte inferior, a premolarilor II inferiori, a caninilor și dinților supranumerari inferiori. Incluzia premolarului I inferior, a molarilor I sau II sau a incisivilor inferiori este excepțională.

La maxilarul superior, incluzia caninului este cea mai frecventă, urmată în ordine de molarul de minte superior, dinții supranumerari, incisivii centrali, premolarii II superiori. Cu totul excepțională este incluzia dinților de lapte, a incisivilor laterali permanenți, a premolarilor I și a molarilor I și II superiori permanenți.

Histopatologia. Rădăcinile dinților incluși prezintă de cele mai multe ori procese de hipercementoză. Cînd dinții incluși se infectează prin difuzarea proceselor septice de la dinții vecini, constatăm un proces de resorbție a rădăcinii dintelui inclus. În cazuri mai avansate apar chisturi coronare, în care este inclavată coroana dintelui inclus. Aspectele clinice variază cu dintele considerat.

Forme clinice:

Incluzia molarului de minte. Molarul de minte inferior poate avea patru poziții în raport cu arcada alveolară:

1) Poziția verticală. Marginea anterioară a ramurii ascendente a mandibulei nu s-a resorbit și astfel molarul de minte nu poate erupe.

2) Poziția mezio-angulară este cea mai frecventă. Axul molarului este oblic, unghiul mezial fiind situat pe coletul molarului de 12 ani, unde produce fenomene de resorbție, carie etc.

3) În poziția orizontală, axul molarului de minte inferior este situat orizontal. Fața triturată a molarului de minte poate privi spre fața distală a molarului de 12 ani.

4) În poziția disto-angulară rădăcinile molarului de minte inferior vin în contact cu fața distală a molarului de 12 ani. Coroana molarului de minte inferior poate fi, față de rădăcinile sale, deviată vestibular, lingual, torsionată etc.

Toate aceste aspecte clinice au o valoare deosebită în evoluție și tratamentul incluziei molarului de minte.

Semne clinice. Lipsa molarului de minte inferior pe arcadă este primul semn de prezumție a incluziei acestui dinte. Radiografia, cu film dentar, arată existența, poziția, tulburările pe care le determină dintele inclus în osul alveolar. Trebuie examinată cu această ocazie relația pe care o are molarul de minte cu nervul alveolo-dentar inferior. De obicei, apexul molarului de minte este deasupra nervului, mai rar în contact cu nervul, determinînd o serie de tulburări nervoase, de ordin nevralgiform. Rareori se observă perforarea rădăcinilor molarului de minte de mănunchiul vasculo-nervos alveolo-dentar inferior. În aceste cazuri, extracția molarului de minte

Scanned with OKEN Scanner

determină leziuni ale acestui mănunchi, caracterizate prin hemoragii, pareze sau anestezii în domeniul de inervație al nervului mandibular.

Simptomatologia molarului de minte inclus se îmbogățește prin accidentele: nervoase, mecanice, infecțioase, tumorale pe care poate să le determine.

Durerea cu caracter nevralgic la hemifața respectivă este cel mai frecvent accident al acestor molari de minte incluși. Iritațiile cronice pe care poate să le declanșeze molarul de minte inclus asupra nervului alveolo-dentar inferior, dacă vine în contact direct cu el, produce o hiperexcitabilitate a centrilor nervoși din mezencefal, ce se manifestă prin *tulburări neurotrofice*. Cariile simetrice, stomatitele repetate, hipersecreția salivară, hipersecreția nazală, lăcrimarea reflexă, hiperemia conjunctivală, fotofobia, roșeața unilaterală a feței, herpes, eczeme, prurigo, peladă sau blefarospamul pot fi întîlnite ca manifestări diferite ale acestor tulburări neurotrofice declanșate de molarul de minte inclus.

Accidentele inflamatorii se produc numai dacă molarul de minte vine în contact cu mediul septic bucal, ceea ce se întîmplă numai în cazurile de semiincluzii. În aceste cazuri, durerile nevralgiforme se asociază cu reacția inflamatorie subangulo-mandibulară, cu trismus, cu febră.

Cînd molarul de minte inclus are o poziție orizontală, poate determina o resorbție a rădăcinii molarului de 12 ani, poate declanșa o pulpită la acest nivel, cu toată pleiada de simptome caracteristice. În aceste cazuri, molarul de minte se infectează și el secundar, determinînd procese grave de osteită sau osteomielită, în raport cu profunzimea la care se produce această reacție.

Cele mai frecvente *accidente mecanice* ale molarilor de minte incluși se referă la mezializarea dinților vecini provocată de acest molar. Caria și pupita molarului de 12 ani, resorbția coronară sau radiculară a acestui molar de 12 ani, angularea coroanei premolarului I spre coletul caninului respectiv, cu producerea de carii la acest nivel, sînt accidente mecanice ale molarului de minte inferior inclus ce îmbogățește simptomatologia lui. Înghesuirea dinților frontali cu malocluzia secundară sînt alte aspecte mecanice ale acestei incluzii.

Formarea unor chisturi coronare constituie *accidentul tumoral* cel mai frevent. Este de remarcat, de asemenea, evoluția agravantă a unei tumori dezvoltate în regiunea angulară, în cazul unei incluzii de molar de minte, evoluție determinantă de tulburările neurotrofice asociate.

Diagnosticul de prezumție al unui molar de minte inclus se face pe baza semnelor clinice, iar cel de precizie, pe baza unei radiografii simple, cu film endobucal, care arată existența acestui molar inclus:

— poziția exactă a dintelui în grosimea osului;

— raportul dintre molarul de minte și molarul de 12 ani, canalul dentar, ramura ascendentă;

— forma coroanei și rădăcinilor;

— starea țesutului osos în jurul dintelui.

Pentru precizarea formei clinice a molarului de minte inferior este necesar a se face radiografii axiale sau tomografii.

Scanned with OKEN Scanner

Tratamentul trebuie să fie cauzal, extracția molarului de minte fiind singura terapeutică logică. Dacă molarul de minte inclus nu dă nici un fel de tulburări evidente clinic, extracția se poate temporiza în raport cu starea generală a bolnavului. Dacă molarul de minte inclus produce tulburări mecanice, nervoase sau tumorale, extracția dentară se efectuează cît mai repede, pregătind bolnavul cu o medicație adecvată. Cînd molarul de minte a produs un accident supurativ (osteită, osteomielită, abcese), se va acționa mai întîi asupra procesului inflamator prin incizii, drenaj, sechestrectomie, iar în a doua etapă se va extrage molarul. Într-un singur caz se poate face extracție simultană, și anume dacă molarul de minte cauzal este chiar în focarul septic, osteomielitic. Se face atunci sechestrectomia și totodată și extracția dentară. Descoperirea molarului de minte pentru a permite erupția lui se efectuează numai în cazul în care molarii I și II au fost extrași anterior. Se contează atunci pe acest molar în folosirea lui pentru o eventuală proteză fixă. Folosirea unor metode ortodontice în acest scop sînt cu totul excepționale.

Incluzia caninilor superiori reprezintă aproximativ 50% din cazurile de retenții dentare.

În *etiologia* caninilor superiori incluși remarcăm:

Factorii care țin de dintele însuși:

— o tulburare de dezvoltare a germenului (dezvoltare orizontală) sau o direcție a gubernuculum-ului dentis (direcția oblică), sau o malformație coronară ori radiculară (chisturi coronare, rădăcini ciudate, macrodenție etc.).

Factorii cauzali de vecinătate care țin de existența unor obstacole în erupția caninului, și anume:

— osteoscleroza posttraumatică sau postinfecțioasă;
— dinți supranumerari;
— persistența dinților temporari;
— căderea prematură a dinților temporari și migrarea dinților vecini cu ocuparea spațiului pe arcadă.

Factorii cauzali generali ce tulbură însăși dezvoltarea maxilarelor (endoalveolia, retroalveolia), factori ce reduc dimensiunile alveolelor și oferă mai puțin spațiu pentru erupția caninului respectiv. Uneori, caninii incluși nu dau nici un fel de tulburare manifestată clinic. Alteori însă produc accidente, dintre care trebuie să reținem:

— accidentele mecanice;
— accidentele infecțioase;
— accidentele tumorale;
— accidentele nervoase.

Accidentele mecanice se caracterizează prin malpoziția dinților vecini. Destul de frecvent se observă vestibularizarea și mezializarea incisivului lateral superior sau rotația incisivului lateral și central superior. Premolarii sînt rar interesați în aceste cazuri. Alteori, la edentații totali, purtători de proteze, caninul inclus apare în cavitatea bucală datorită procesului de resorbție progresivă al crestei alveolare.

Accidentele infecțioase apar de îndată ce caninul vine în contact cu mediul septic bucal, fie prin efracția mucoasei bucale, fie prin infectarea sacului

Scanned with OKEN Scanner

coronar de la dinții vecini. Abcesele, flegmoanele perimaxilare, osteitele sau osteomielitele maxilarelor reprezintă principalele complicații septice.

Accidentele tumorale se referă la formarea de chisturi foliculare, în care coroana caninului inclus este inclavată.

Accidentele nervoase se manifestă prin dureri nevralgiforme rebele, fără cauză dentară aparentă, dureri ce determină pe medicii neavizați să extragă toți dinții de pe arcada alveolară interesată, afară de caninul inclus.

Parezele de facia sau tulburările neutrofice (blefarospasm, peladă, stomatitele herpetiforme) sînt alte manifestări ale accidentelor nervoase.

Aspecte clinice. Lipsa caninului superior de pe arcadă sau persistența dintelui de lapte pe arcadă constituie primul simptom ce ne determină să ne gîndim la un canin inclus. Bombarea vestibulară sau palatinală a dintelui inclus constituie un alt simptom clinic important. Radiografia dentară pune diagnosticul de certitudine. Aceasta precizează:

— existența unui canin inclus;

— poziția dintelui și raporturile cu ceilalți dinți, cu sinusul maxilar, cu fosele nazale și orbita;

— cauza retenției caninului (obstacol în calea erupției dintelui — dinți supranumerari, odontom etc.).

Axul caninului poate avea următoarele poziții:

— Poziția verticlă: caninul inclus este situat între incisivul lateral și premolarul I superior, cu coroana orientată vestibular sau palatinal. Este poziția cea mai favorabilă tratamentului ortodontic conservativ.

— Poziția mezio-coronară: coroana caninului este deviată mezial, venind în contact cu incisivul lateral superior, pe care-l deplasează vestibular sau palatinal.

— Poziția orizontală: corona caninului este în contact cu porțiunea palatinală a incisivilor superiori, iar rădăcina se situează pe bolta palatină spre sinusul maxilar.

— Poziția disto-coronară: coroana caninului este situată în dreptul premolarului I superior, fie vestibular, fie palatinal. Rădăcina este situată mezial și superior.

— Poziția „à cheval", cu coroana situată palatinal sau vestibular, iar rădăcina călare pe arcada alveolară.

— Poziția heterotopică: caninul superior inclus poate fi orientat cu coroana sau rădăcina spre sinusul maxilar, fosa nazală sau orbită. Poziția caninului inclus poate fi apreciată printr-un film endobucal simplu sau prin radiografii speciale. Un film endobucal simplu poate aprecia poziția coroanei în plan vestibulo-palatinal, după intensitatea opacității. Cu cît un dinte este mai aproape de filmul radiologic, cu atît el apare mai net, cu opacitatea mai intensă. Dacă dintele inclus are coroana orientată palatinal, coroana se va observa pe film mult mai net și mai clar, decît dinții vecini situați mai la distanță. Aceasta se poate dirija în stabilirea căii de acces chirurgical al caninului inclus; calea palatinală se va utiliza în cazul în care coroana caninului este situată palatinal.

Această poziție se mai poate aprecia folosind metoda dr. Schlessinger cu un inel de cupru, care se modelează pe incisivul lateral. Se face atunci o radio-

Scanned with OKEN Scanner

grafie cu film mușcat, raza centrală trecînd prin axul incisivului lateral. Dacă imaginea caninului inclus apare vestibular față de inel, apreciem o poziție vestibulară a coroanei caninului.

Tratamentul este în funcție de vîrsta bolnavului, de posibilitățile pe care le are bolnavul de a urma un tratament conservator, de poziția și de reacția dintelui inclus.

— Vîrsta bolnavului: dezincluzia unui canin la o vîrstă tînără înainte de snchiderea apexului caninului dă mai multe șanse unui tratament conîervator. Caninul inclus însă se remarcă deseori la vîrsta adultă. În principiu se poate întreprinde un tratament conservator pînă la 45 de ani, dacă poziția caninului și rapoartele cu dinții vecini o permit.

Sînt bolnavi ce nu acceptă un tratament de lungă durată, de aceea la aceștia ne mulțumim numai cu extracția caninului inclus și eventual cu transplantarea lui pe arcadă.

Poziția și direcția dintelui inclus dirijează tratamentul conservator sau radical. Poziția vestibulară a caninului superior sau inferior favorizează tratamentul conservator. Poziția orizontală trebuie să ne conducă la un tratament radical — extracția dintelui și eventual transplantarea. Pozițiile oblice (mezio sau disto-coronară) se tratează combinat chirurgical și ortodontic.

Tratamentul chirurgical. Caninul inclus poate fi abordat pe cale vestibulară, palatinală sau, în mod combinat, după poziția coroanei caninului inclus, abordînd zona în care se află deviată coroana acestui canin.

Dacă am reușit să extragem dintele complet, se poate face *transplantarea*, cînd vîrsta pacientului permite, cînd există spațiu pe creasta alveolară și dacă există dinții vecini. Pentru aceasta se obturează pe cale retrogradă caninul cu ciment iodoformat, după o prealabilă pulpectomie și lărgire a canalului. Se creează apoi patul viitorului canin cu ajutorul unui burghiu tronconic. Transplantarea caninului se face apoi lărgind viitoarea alveolă. Se va evita îndepărtarea fragmentelor de ligament alveolo-dentar și a cimentului de pe rădăcina caninului extras, pentru a permite pătrunderea caninului în noua alveolă. Se imobilizează apoi caninul, preferabil cu o gutieră ocluzală din acrilat.

Tratamentul ortodontic. În cazul cînd am stabilit conservarea caninului printr-un tratament combinat chirurgical-ortodontic, vom proceda mai întîi la crearea unui spațiu suficient pentru alinierea caninului pe arcadă prin aparate ortodontice speciale (mezializarea sau distalizarea dinților vecini, vestibularizarea premolarilor și apoi distalizarea lor).

Se descoperă apoi, în timpul II, chirurgical, coroana caninului, folosind calea vestibulară sau palatinală în funcție de poziția acestei coroane. Se ancorează coroana caninului fie printr-o ansă de sîrmă în jurul coletului, fie prin crearea unei cavități retentive pe fața mezială sau distală a coroanei și cimentarea unui inel cu cîrlig, de care se va face apoi tracțiunea lentă a caninului pe arcada alveolară, fie prin crearea unui tunel transcoronar, situat pe marginea incizală a caninului la oarecare distanță de camera pulpară.

În timpul III se va face tracțiunea lentă a dintelui pe arcada respectivă fie cu ajutorul unor arcuri, fie cu ajutorul unor inele de cauciuc sau sîrmă

Scanned with OKEN Scanner

de viplă. Pentru aceasta se modelează pe dinții vecini sau antagoniști atele metalice sau din acrilat, care să reprezinte punctele fixe pentru tracțiune.

Incluzia premolarilor II inferiori este mai rară. În cazul că au o poziție verticală, se pot întreprinde tratamente conservatoare. Altfel, se procedează la extracția lor, folosind fie calea vestibulară, fie cea palatinală în raport cu poziția coroanei.

2. ANOMANIILE PARADENTARE

Sînt disorganoplazii datorite unor tulburări în morfogeneza dinților. Aceste disorganoplazii se pot referi numai la epiteliul adamantin (perlele de smalț) sau la epiteliul și țesutul conjunctiv (dentomele).

1) **Perlele de smalț** apar ca niște insule hemisferice, izolate, cu sediul la nivelul locului de unire a rădăcinilor cu coroana. Acestea se pot constata întîmplător prin examenul cu sonda al fundului de sac gingival, sau se pot decela, tot întîmplător, la o radiografie. Ele creează oarecare dificultăți în cazul șlefuirii coroanei în vederea preparării unui bont sau în aplicarea unui aparat ortodontic.

2) **Dentomele** pot fi extradentare sau intradentare (D E C H A U M E). Cele *extradentare* sînt aderente de coroana sau rădăcina dintelui vecin. Aceste dentome au o cameră pulpară proprie în comunicare cu cea a dintelui de care este lipit, Dentomele radiculare pot da tulburări de erupție a dinților vecini. Dentomele coronare dau un aspect inestetic.

Dentomele intradentare (dens-in-dente) sînt anomalii rare, mult studiate și discutate; ele sînt formate prin invaginarea unui germene dentar în altul. Invaginarea poate interesa numai porțiunea adamantină a mugurului respectiv, sau poate interesa atît porțiunea adamantină cît și cea dentinară. Se pot întîlni un dens-in-dente coronar și un dens-in-dente radicular.

Diagnosticul anomaliilor dentare și *paradentare* se face pe baza următoarelor caracteristici:

Anomalia dentară constituie un fenomen limitat la dinte, localizat la cavitatea bucală, fără a influența dezvoltarea somatică generală. Anomaliile dentare sînt, în general, familiare, fără ca să se repete același gen de anomalie. Nanismul incisivului lateral la mamă se poate transmite la fiică sub forma unei anodonții parțiale. Sensul patologic dat altădată acestor anomalii nu mai este astăzi valabil. Tuberculii Carabelli, Bolk sînt astfel fenomene de atavism și nu sechele de sifilis. Dinții Hutchinson au valoarea unui semn de heredosifilis, numai dacă se asociază cu surditate și Keratită. Molarii MOSERI (în formă de fagure de miere) au valoare patologică, dacă această displazie există și la ceilalți dinți contemporani și dacă apar și semne osoase.

Terapeutica acestor anomalii este diferită în raport cu anomalia respectivă. Ea poate fi chirurgicală, ortodontică sau ortopedică. Trebuie apreciat în toate cazurile valoarea patologică a anomaliei respective, valoarea dintelui respectiv ca stîlp de punte, posibilitatea de a fi tratat endodontic și rolul lui în determinarea altor anomalii.

Scanned with OKEN Scanner

CAPITOLUL XIII

TRATAMENTUL ANOMALIILOR DENTO-MAXILARE

PRINCIPII DE TRATAMENT

În tratamentul anomaliilor dento-maxilare trebuie să avem în vedere trei principii:

1. Restaurarea funcțională a aparatului dento-maxilar.
2. Lezarea cît mai redusă a elementelor acestui aparat.
3. Restaurarea fizionomică cît mai perfectă a bolnavului.

Pentru a respecta aceste principii trebuie să întreprindem, în primul rînd, un tratament profilactic, să ne adresăm deci tuturor factorilor generali sau locali ce dirijează creșterea aparatului dento-maxilar, să veghem prin controale periodice toate etapele de dezvoltare ale copilului și să intervenim la timp ori de cîte ori apare o tulburare în dezvoltare.

PRINCIPALELE ASPECTE TERAPEUTICE

Ansamblul de măsuri pe care le luăm pentru a obține și menține o dezvoltare normală și un raport normal între elementele aparatului dento-maxilar constituie *tratamentul profilactic* al anomaliilor dento-maxilare.

Cînd au apărut primele semne organice ale anomaliei dento-maxilare, reprezentate prin primele simptome, trebuie să întreprindem o serie de măsuri terapeutice pentru a opri evoluția bolii și pentru a preveni complicațiile anomaliilor dento-maxilare. În acest caz, un diagnostic precoce, stabilit de un medic stomatolog pediatru calificat, permite o *terapie preventivă* adecvată.

Cînd leziunile organice ale elementelor aparatului dentomaxilar sînt evidente și remarcate chiar de pacienți, mai ales prin fizionomia disgrațioasă, medicul stomatolog nu mai poate decît să corecteze sechelele unei anomalii dento-maxilare, nu-i mai rămîne decît să efectueze o *terapie curativă* a acestor anomalii.

Tratamentul profilactic are avantajul că este simplu și permite o vindecare ad integrum a bolnavului împiedicînd acțiunea factorilor cauzali să-și desfășoare acțiunea lor nefastă.

Tratamentul preventiv are avantajul că este, de asemenea, simplu și permite vindecarea rapidă cu rezultate funcționale și fizionomice satisfăcătoare.

Tratamentul curativ utilizează de cele mai multe ori metode complicate, de înaltă calificare, ce obligă pacientul să suporte ani de zile uneori aparate ortodontice corectoare.

Scanned with OKEN Scanner

Tratamentele profilactice, preventiv sau curativ, sînt indicate în raport cu vîrsta și cu forma anomaliei dento-maxilare.

Reacția aparatului dento-maxilar la diferite metode terapeutice variază cu vîrsta, cu etapele de creștere sau dezvoltare ale elementelor acestui aparat.

La copiii preșcolari (0—6 ani), terapeutica profilactică dă cele mai bune rezultate, pentru că în această perioadă copiii au o creștere intensă proporțională a tuturor elementelor aparatului dento-maxilar.

Ocluzia blocată, distrugerea prin carie a dinților din zona de sprijin, pierderea precoce a dinților de lapte obligă medicul să întreprindă o terapie preventivă.

Apariția unei proalveolii superioare, asociată cu o retrognație mandibulară funcțională de repaus, ca o consecință a sugerii degetului, obligă medicul să întreprindă o terapie curativă energică. În această perioadă de vîrstă, majoritatea copiilor preșcolari beneficiază de o terapie profilactică, rar trebuie să suporte o terapie preventivă și mai rar o terapie curativă.

Între 6 și 9 ani se remarcă o perioadă intensă de creștere neproporțională. Regiunea frontală se dezvoltă astfel mai mult decît regiunea laterală, mai ales în sens sagital. Apariția dinților frontali permanenți favorizează dezvoltarea unei noi arcade alveolare; buzele se dezvoltă și ele, dînd copilului un aspect de „bot" la această vîrstă. Înghesuireadinților frontali, anomaliile dento-maxilare în plan vertical cu ocluzia adîncă sau deschisă, ca o consecință a pierderii precoce a dinților din zona de sprijin, sînt formele cele mai frecvente de anomalii dento-maxilare din această perioadă, care beneficiază de o terapie preventivă. Proalveolia superioară asociată cu o retrognație sau prognație mandibulară funcțională apare mai rar la această vîrstă, necesitînd o terapie curativă energică.

Între 9 și 11 ani, ritmul de creștere scade relativ, dinții din zona de sprijin se schimbă, ancorarea sau angrenarea aparatelor ortodontice este dificilă, astfel încît formele mai simple sau mai complicate beneficiază de o terapie preventivă sau curativă în raport cu posibilitățile de aplicare a unui aparat ortodontic.

Între 11 și 12 ani este din nou o perioadă de creștere intensă, în special a zonei laterale a arcadelor. Înălțarea ocluziei se stabilește la această vîrstă. Acum este ultima perioadă eficientă ortodontică de care poate beneficia un bolnav. Endoalveolia cu proalveolia superioară, retrognația sau prognația funcțională, disarmoniile sagitale cu ocluzie adîncă sau deschisă, disarmoniile dento-alveolare și dentare beneficiază încă de o terapie ortodontică bine condusă.

După 12 ani, dezvoltarea aparatului dento-maxilar este practic încheiată La această vîrstă se mai pot face redresări ale dinților, care să corecteze cît de cît disarmonia respectivă alveolară sau dentară.

Terapia profilactică, preventivă sau curativă, dispune de o serie de mijloace a căror valoare este în funcție de vîrstă și de forma anomaliei dento-maxilare.

Scanned with OKEN Scanner

MIJLOACELE TERAPEUTICE

Terapia profilactică dispune astfel de:

1) *Mijloace terapeutice medicale generale*, ce se referă la tulburările genetice, neuroendocrine și metabolice.

2) *Mijloace terapeutice funcționale*, ce se referă la echilibrarea musculaturii oro-faciale prin antrenament muscular, reeducare funcțională și îndepărtarea obiceiurilor vicioase.

3) *Mijloace terapeutice locale buco-dentare* ce se referă la tratamentul leziunilor dentare.

4) *Mijloacele bio-mecanice* (ortodontice) sînt utilizate în aceste cazurinumai ca un adjuvant, în îndepărtarea obiceiurilor vicioase și în echilibrarea ocluziei în cazul pierderii precoce a dinților.

5) *Terapia chirurgicală sau ortopedică* sînt excepționale și nu pot fi folosite decît ca adjuvant al celorlalte mijloace.

Terapia preventivă dispune de:

1) *Mijloace terapeutice medicale generale*, în scopul de a modifica terenul distrofic al copilului bolnav.

2) *Mijloacele terapeutice funcționale* trebuie asociate în vederea reechilibrării musculaturii oro-faciale și în vederea îndepărtării obiceiurilor vicioase.

3) *Mijloacele ortodontice simple* sînt de mare valoare în tratamentul preventiv. Ele se referă la menținătoare de spațiu, la placa vestibulară și la gutiere cu plan înclinat.

4) *Mijloacele chirurgicale simple* își găsesc, de asemenea, o aplicare în diastemă prin frenectomie, sau disarmoniile dento-alveolare prin extracții dirijate.

5) *Tratamentul ortopedic* se referă numai la reconstituirea dinților distruși prin procese carioase, traumatisme sau hipoplazii.

Tratamentul curativ se referă la:

1) *Mijloace terapeutice medicale generale* ce urmăresc reechilibrarea neuroendocrină, rezolvarea tulburărilor de nutriție.

2) *Mijloacele terapeutice funcționale* trebuie asociate ca o metodă adjuvantă ce permite grăbirea vindecării bolnavului și evitarea unor recidive.

3) *Mijloacele biomecanice, ortodontice* sînt principale în terapia curativă; ele urmăresc dirijarea direcției de creștere și redresarea dinților în vederea obținerii unei corectări în dimensiunea și în rapoartele elementelor aparatului dento-maxilar.

4) *Mijloacele chirurgicale* pot fi adjuvante, preortodontice, în cazul în care pregătesc local terenul pentru o acțiune mai eficientă a aparatului ortodontic; ele pot fi efectuate, de asemenea, și în scop de a corecta rapoartele dintre elementele aparatului dento-maxilar.

5) *Mijloacele ortopedice* sînt de necesitate; ele se referă la corectarea ocluziei prin punți sau prin reconstituirea dinților lezați prin carie, traumatisme sau hipoplazii.

Scanned with OKEN Scanner

În *concluzie*, deci, terapeutica anomaliilor dento-maxilare trebuie aplicată diferențiat în raport cu vîrsta, cu forma anomaliei și cu tipul constituțional sau regional (antropologic).

Tratamentul profilactic își găsește cea mai bună aplicare în perioada preșcolară, cel preventiv în perioada școlară, la nivelul cabinetelor școlare.

Tratamentul curativ ortodontic și mai ales chirurgical și ortopedic trebuie efectuat numai la formele mai evoluate ale anomaliilor dento-maxilare, la nivelul policlinicilor sau clinicilor de specialitate.

A. PROFILAXIA ANOMALIILOR DENTO-MAXILARE

Profilaxia anomaliilor dento-maxilare urmărește o bună dezvoltare a maxilarelor și o erupție dentară normală, concordantă cu vîrsta osoasă (vîrsta biologică). Această terapie trebuie să se adreseze, în primul rînd, cauzelor ce determină tulburări în dezvoltarea aparatului dento-maxilar și în erupția dinților. Cauzele anomaliilor dento-maxilare sînt complexe, factorii genetici, endocrini, metabolici, funcționali și locali asociindu-se în majoritatea diferitelor forme clinice de anomalii.

1. MIJLOACE TERAPEUTICE MEDICALE GENERALE

1) Preîntîmpinarea factorilor genetici

Participarea factorilor genetici este totuși redusă (5—10%) în producerea anomaliilor dento-maxilare, comparativ cu ceilalți factori generali funcționali sau locali, asupra cărora oricum se poate acționa eficient.

Existența unei prognații inferioare familiare, sesizarea unei predominențe de creștere a maxilarelor, alveolelor în plan sagital (tipul nordic) sau în plan vertical (tipul dinaric) trebuie să atragă atenția stomatologului și să urmărească la copiii ce provin din aceste familii dezvoltarea aparatului dento-maxilar și erupția dentară. Intervenția la timp cu mijloace simple funcționale sau ortodontice poate compensa tulburările genetice de creștere. Se preîntîmpină astfel instalarea unei prognații inferioare grave sau a unei prognații superioare cu proalveolo-dențe gravă, sau a unei ocluzii adînci sau a altor forme clinice grave.

2) Preîntîmpinarea factorilor endocrini

Tot în cadrul tulburărilor generale de creștere trebuiesc depistate și tratate numai în colaborare cu specialistul endocrinolog diversele boli endocrine cu rol în creștere.

Hiper- și hipopituitarismul, hipotiroidia, pubertatea precoce reprezintă principalele endocrinopatii, unde intervenția stomatologului alături de endocrinolog trebuie să preîntîmpine sau să recompenseze o prognație sau

Scanned with OKEN Scanner

retrognație inferioară (bolile hipofizare) sau să favorizeze erupția normală a dinților (bolile tiroidiene și gonadice).

3) Comabaterea bolilor carențiale

În cadrul tulburărilor generale trebuie, de asemenea, sesizate și tratate numai în colaborare cu medicul pediatru diferitele boli carențiale (rahitismul) sau bolile digestive. Combaterea rahitismului printr-o terapie adecvată cu vitamina D_2 preîntîmpină apariția unor forme grave de ocluzie deschisă sau alte forme de anomalii dento-maxilare.

4) Combaterea bolilor digestive și infecto-contagioase

Combaterea bolilor digestive sau a bolilor infecto-contagioase, virotice preîntîmpină apariția unei anomalii dento-maxilare. De asemenea, combaterea tuberculozei pulmonare sau osteo-articulare permite preîntîmpinarea producerii unei explozii de carii cu rol atît de important în producerea anomaliilor dento-maxilare.

Cum multe boli generale încep chiar din timpul vieții intrauterine, înseamnă că profilaxia anomaliilor dento-maxilare trebuie să înceapă încă din perioada de gestație. O alimentație corectă, rațională a mamei în timpul gestației, o alimentație bogată în vitamine și săruri va permite absorbția elementelor esențiale și accesorii alimentare în proporții normale și o dezvoltare normală a aparatului dento-maxilar la copil.

2. MIJLOACELE TERAPEUTICE FUNCȚIONALE

În cadrul tulburărilor funcționale trebuie avută în vedere echilibrarea celor trei grupe musculare principale, cu rol deosebit în dezvoltarea armonioasă a elementelor aparatului dento-maxilar.

Echilibrul dintre musculatura labio-geniană și linguală asigură o dezvoltare armonioasă a alveolelor și a dinților din regiunea frontală.

Echilibrul dintre musculatura ridicătoare și coborîtoare a mandibulei (mușchii masticatori de forță) asigură o dezvoltare armonioasă a mandibulei și a arcadelor alveolo-dentare în plan sagital și vertical.

Echilibrul dintre mușchii direcționali de masticație (pterigodienii externi și fasciculele posterioare ale mușchilor temporali), precum și echilibrul în contracția celor 2 pterigoidieni externi (din dreapta ori din stînga) asigură o armonioasă dezvoltare a elementelor aparatului dento-maxilar în plan sagital și transversal.

Dezechilibrul dintre aceste funde musculare, antagoniste în acțiunea lor, se realizează de fapt în: disfuncții și în obiceiurile vicioase.

1) Alăptare la sîn

După naștere, alăptarea la sîn este prima acțiune profilactică a anomaliilor dento-maxilare. Cînd buzele sugarului se aplică pe areola maternă, mandibula coboară puțin și se proiectează înainte lovind mamelonul. În acest fel se asigură propulsia mandibulei atît de necesară dezvoltării nor-

Scanned with OKEN Scanner

male a ei. Buzele se închid ermetic pe sînul matern, iar mușchii obrazului și limbii se contractă, pentru a efectua vidul necesar aspirației laptelui în cavitatea bucală. Mușchii orbiculari ai buzelor și buccinatorii, pe de o parte, și mușchii limbii, pe de altă parte, efectuează o adevărată gimnastică fortificîndu-se și echilibrîndu-se. Ei vor dobîndi în acest fel o stare de tonus adecvat și contracția lor va fi echilibrată pentru a permite o dezvoltare normală a arcadelor alveolare și a grupelor dentare. Mușchii pterigoidieni și mușchii ridicători și coborîtori ai mandibulei sînt, de asemenea, puși în funcție, stimulînd creșterea normală a maxilarelor și a mandibulei, atît de frecvent interesată în anomaliile dento-maxilare. Și acești mușchi vor căpăta un tonus adecvat, iar contracția lor în timpul masticației, deglutiției etc. se va face echilibrat și va favoriza o dezvoltare armonioasă a elementelor aparatului dento-maxilar. Crearea vidului din cavitatea bucală determină o congestie a mucoasei boltei palatine, deci o bună vascularizație a acestei regiuni, o bună dezvoltare a ei. Cu ocazia suptului la sîn se transmit stimuli nervoși prin receptorii subperiostali, ce se află sub tendoanele mușchilor în mișcare (baroreceptorii), care pun în funcție calea nervoasă receptoare și asigură reflexe motorii și trofice atît de importante în dezvoltarea unui aparat atît de complex. Iată deci cum numai actul simplu al suptului stimulează creșterea și dezvoltarea armonioasă a elementelor aparatului dento-maxilar, asigură propulsia mandibulei și formarea de reflexe normale, ce se vor diferenția în actul masticației, deglutiției, fonației etc., pe măsură ce copilul crește.

Cînd alăptarea se face artificial, buzele nu mai închid ermetic fanta labială (dacă ar închide ermetic, nu ar mai curge laptele). Pe de altă parte, curgerea laptelui prin biberon se face aproape singur, prin gravitate, mai ales dacă sticla cu lapte este așezată vertical. Sugarul nu mai face eforturi de supt, nu mai închide ermetic buzele pe tetină și odată cu laptele înghite și aer. Se realizează de la început un dezechilibru între musculatura linguală și labio-geniană. În suptul matern limba copilului exercită o presiune pe bolta palatină de 500—600 g, limba se etalează pe porțiunea anterioară a boltei, ca și cum ar pronunța litera t (tetina), contribuind la dezvoltarea în lățime a boltei palatine. Cînd copilul este alimentat cu biberonul își modelează limba în jgheab, apăsînd foarte puțin cu vîrful limbii pe biberon, ca și cum ar pronunța consoana l (lole). În acest fel, bolta nu se dezvoltă în lățime și ia forma de boltă adîncă ogivală; bolta se dezvoltă în schimb antero-posterior, favorizînd proalveolia și prodenția superioară.

Datorită acestei tulburări direcționale fosele nazale se dezvoltă insuficient în înălțime, determinînd tulburări în respirația nazală, favorizînd respirația bucală cu toate consecințele nefaste în dezvoltarea normală a maxilarului superior. Proalveolia se va asocia astfel cu endoalveolia superioară și cu incongruența dento-alveolară secundară. Respirația orală va determina ulterior tulburări în dezvoltarea toracelui (toracele turtit fiind frecvent întîlnit la acești copii). Dacă la aceste tulburări de creștere direcțională se adaugă și rahitismul, deformarea maxilarului superior este și mai mare, determinînd grave anomalii dento-maxilare.

Scanned with OKEN Scanner

În concluzie deci, suptul cu biberonul duce la hipotonia buzelor și obrazului, la atrofia buzelor, la dezechilibrul labio-genio-lingual, ce va determina ulterior o tulburare de creștere direcțională, manifestată prin proalveolie superioară. Suptul cu biberonul va duce la hipotonia mușchilor suprahioidieni și pterigoidieni externi, la nedezvoltarea mandibulei în plan transversal și sagital, manifestată clinic prin retrognație inferioară funcțională.

Suptul cu biberonul nu favorizează o bună secreție salivară, ceea ce duce la tulburări gastro-intestinale, la tulburări de nutriție atît de cunoscute în etiologia anomaliilor dento-maxilare. La avantajele suptului la sîn trebuie adăugată calitatea laptelui matern, care conține în proporțiile cele mai favorabile cantitățile necesare de proteine, grăsimi, vitamine și hidrocarbonate, cantități ce contribuie apoi la buna dezvoltare a maxilarelor și deci la profilaxia anomaliilor dento-maxilare.

Trebuie adăugat faptul că în suptul la sîn prînzul este de mai lungă durată, determinînd oboseala tipică și apoi un somn liniștitor, reconfortant.

Alimentația copilului cu linguriță trebuie să fie contraindicată, deoarece nu pune în funcție în mod normal musculatura orofacială. În cazul cînd copilul nu se poate alimenta la sîn, mama fiind bolnavă, se recomandă suptul cu un biberon areolat din cauciuc mai gros, cu un orificiu de scurgere mai mic, care să oblige copilul să facă mișcări asemănătoare ca în suptul normal.

Pentru ameliorarea condițiilor funcționale de alimentație artificială cu biberonul se poate utiliza dispozitivul recomandat de Davis și Korkhaus, care folosește o pelotă metalică, ce se sprijină pe buza superioară în timpul alimentației cu biberonul. Această pelotă poate fi apropiată sau depărta de buză printr-o tijă fixată de un inel mobil pe sticla care conține laptele (fig. 108).

2) **Combaterea respirației bucale**

Combaterea respirației bucale constă în crearea unei căi permeabile largi a foselor nazale prin intervenții operatorii pe vegetații sau amigdale, deviații de sept (adenectomii, amigdalectomii, rezecție de sept numai după 18 ani) și în reducerea inflamației naso-faringiene prin instilații nazale cu preparate antiseptice (oleu gomenolat, menthol eucaliptol, asociate cu efedrină). După adeno-amigdalectomie se va trece la o reeducare funcțională respiratorie. Pentru aceasta, copilul se ridică pe vîrful picioarelor, își depărtează brațele oblic pe lîngă corp și face extensia capului inspirînd profund numai pe nas. Pentru expirație, copilul își flectează coapsele pe gambă, ghemuindu-se și evacuează complet aerul din pulmoni, deschizînd și gura în acest moment. Aceste exerciții se repetă lent, făcînd 2—3 mișcări pe

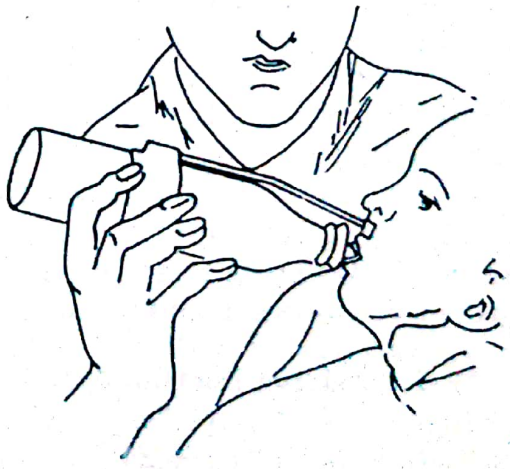

Fig. 108. Biteron cu pelotă.

minut. În continuare, copilul va inspira adînc pe nas și după o serie de sărituri, de flexiuni ale coapselor pe bazin și ale gambelor pe coapse, pentru a fi obligat să importe mai mult aer pentru oxigenare. Ședințele trebuie să se repete de două ori pe zi, pentru a crea reflexul condiționat necesar. Aceste exerciții suprimă obiceiul vicios de a respira oral, favorizînd creșterea generală prin ameliorarea ventilației și a circulației pulmonare și favorizează dezvoltarea armonioasă a elementelor aparatului dento-maxilar.

Respirația orală în timpul eforturilor medii (mers liniștit) produce tulburări importante în dezvoltarea direcțională a maxilarelor și arcadelor alveolare, concretizate prin endoalveolia cu proalveolie-prodenție superioară, retrognație mandibulară funcțională cu supradenție frontală inferioară. Apariția unuia din aceste semne atrage atenția medicului stomatolog, care va începe o terapie preventivă energică. Reeducarea respiratorie nu mai este suficientă în aceste cazuri, ea trebuie asociată cu mijloace preventive simple: jocul cu năsturelul, placa vestibulară, monoblocul etc.

3) Combaterea deglutiției infantile

Combaterea deglutiției infantile se realizează prin învățarea copilului să înghită ducînd vîrful limbii spre bolta palatină. Această reeducare o efectuăm prin discuții cu copilul folosind eventual oglinda. În cazul cînd au apărut primele semne ale unei anomalii dento-maxilare, datorită unei deglutiții de tip infantil (endognația, endoalveolia, proalveolia cu prodenția superioară, inocluzia verticală), reeducarea funcțională nu mai este suficientă de cele mai multe ori. Ea trebuie asociată cu o terapie preventivă, care constă în asocierea unui scut anterior din acrilat sau din sîrmă de viplă pe placa de dilatație, care să împiedice interpoziția limbii între dinții frontali în timpul deglutiției. Se mai poate aplica, de asemenea, o pastilă din acrilat pe placa de dilatație palatinală, învățînd copilul să ducă vîrful limbii spre această pastilă în timpul deglutiției.

4) Combaterea masticației leneșe

Combaterea masticației leneșe constă în obișnuirea copilului, după erupția dinților de lapte, cu alimente consistente și proaspete. Coaja de pîine integrală, legumele și fructele verzi reprezintă o bună măsură profilactică. Masticația viguroasă favorizează uzura cuspizilor dinților de lapte și permite mișcări în toate sensurile ale mandibulei, mișcări ce permit o dezvoltare armonioasă a elementelor aparatului dento-maxilar.

De îndată ce copilul trece la alimentația mixtă, este bine să controlăm mișcările de masticație; propulsia mandibulei după coborîrea ei este esențială în profilaxia anomaliilor sagitale.

5) Combaterea fonației defectuoase

Combaterea fonației defectuoase nu se poate realiza efectiv decît după 2 ani, cînd copilul își dezvoltă mult această funcție. Atenția va fi îndreptată la pronunția corectă a fonemelor dentale (d, t) și la combaterea sigmatismului.

Scanned with OKEN Scanner

Combaterea ticurilor trebuie să reprezinte o preocupare pentru educatori, nu numai că acestea dezavantajează copilul în societate, dar pot determina și diferite tulburări direcționale de creștere, în raport cu dezechilibrul dintre fundele musculare antagoniste interesate.

6) Combaterea obiceiurilor vicioase

Combaterea obiceiurilor vicioase se referă la obiceiurile de supt (suptul degetului, a buzei superioare sau inferioare, a unui obiect etc.), la interpoziția limbii, buzei sau a unor obiecte între dinți, la mușcarea unghiilor sau a unui obiect (creion, gumă etc.), precum și la poziția vicioasă a capului.

Combaterea obiceiurilor de supt se referă la sugerea degetului, a policelui, a buzei superioare sau inferioare, a unui obiect etc.

Se pare că 1/3 din anomaliile dento-maxilare sînt determinate de obiceiurile de supt, mai ales dacă ele se continuă după vîrsta de 4—5 ani ((R e i c h e n b a c h). Totuși putem întîlni proalveolo-denții superioare asociate cu retrognații mandibulare funcționale de repaus, chiar la copii de 2—3 ani, care își *sug degetul* de mai multe ori pe zi. Combaterea obiceiului de sugere a degetului se realizează la copiii mai mici prin aplicarea unor atele sau mînecuțe din carton, ce se fixează la nivelul cotului și împiedică flexia antebrațului pe brat (benzile lui Velpeau). În același scop se mai pot aplica mănuși din lînă fără degete. La copiii mai mari sau la școlari trebuie întreprinsă convingerea. Copilul scrie cu mîna sa angajamentul că nu va mai suge degetul. Dacă nici prin aceste metode nu se va putea combate obiceiul și dacă au apărut primele semne ale unei anomalii dento-maxilare (proalveolie, prodenție, retrognație mandibulară funcțională etc.), se vor întreprinde măsuri preventive cu aparate ortodontice speciale (gutiera ocluzală cu țepi, placa vestibulară etc.).

Sugerea buzei superioare sau inferioare sau a altor obiecte (creion, gumă de șters, marginea pledului etc.) trebuie, de asemenea, combătute, mai ales, după vîrsta de 4 ani, cînd aceste obiceiuri determină și primele deformații ale arcadelor alveolare sau ale dinților. Aplicarea mînecuțelor, mînușilor, convingerea pot și aici da rezultate bune.

Interpoziția limbii, în repaus sau în timpul deglutiției, determină, de obicei, o inocluzie verticală chiar la dentația de lapte. Combaterea acestui obicei se poate realiza fie prin reeducare funcțională, fie prin aplicarea unor aparate ortodontice. Se vor face exerciții cu oglinda în față, ca deglutiția să se realizeze prin proiectarea vîrfului limbii spre bolta palatină. Combaterea interpoziției limbii se mai poate realiza prin aplicarea unui scut lingual din acrilat sau din sîrmă pe o placă palatinală. Placa vestibulară, utilizată în combaterea respirației bucale, își găsește și aici o aplicare împiedicînd interpoziția limbii, a buzei superioare sau inferioare sau a altor obiecte. De cele mai multe ori, interpoziția limbii, a buzei superioare sau inferioare între dinți este favorizată de o inocluzie sagitală frontală produsă de obiceiul de a suge degetul. Stomatologul neavizat nu mai controlează, de obicei, copilul după ce nu mai suge degetul, considerînd că terapia întreprinsă a fost eficace. Anomalia însă se instalează totuși, deoarece copilul a înlocuit sugerea degetului cu interpoziția limbii, buzei superioare sau inferioare.

Scanned with OKEN Scanner

Combaterea obiceiului de mușcare a unghiilor, a buzelor sau a unui obiect (creion, gumă de șters etc.) devine necesară mai ales în perioada de erupție a dinților frontali permanenți, pentru a preveni malpoziția lor și inocluzia verticală.

Placa vestibulară își găsește și aici o aplicare alături de metoda de convingere. Metoda de înălțare a ocluziei, cu gutiere din acrilat pe dinții laterali, poate fi utilizată, deoarece, în acest fel, mușcarea unghiilor sau a vreunui obiect cu dinții frontali nu mai este posibilă. Obiectul vicios se stinge astfel în timpul purtării gutierelor ocluzale și copilul nu mai revine după îndepărtarea lor.

Combaterea poziției vicioase a capului, hiperflexia sau hiperextensia capului în timpul somnului, se realizează prin dozarea pernelor pe care le folosește copilul în mod obișnuit și prin metode ortodontice mai complexe. Un copil ce doarme cu capul în hiperflexie va fi obișnuit să doarmă pe spate fără perne sau cu o pernă mică. Un copil ce doarme cu capul în hiperextensie a capului va fi, dimpotrivă, obișnuit să doarmă cu capul pe perne multe.

Mersul în cameră cu o carte pe creștetul capului sau coborîtul pe scări sau mersul pe somieră cu arcuri mai inegale sînt metode utilizate uneori în realizarea unui echilibru a poziției capului. Obiceiul oriental de a purta greutăți pe cap, transmis și în țara noastră în unele regiuni (Oltenia), favorizează realizarea unei ținute drepte a coloanei vertebrale, favorizează o bună echilibrare a mușchilor ce mențin capul pe coloana cervicală, împiedicînd astfel apariția unor anomalii dento-maxilare.

Aplicarea unei bărbițe cu tracțiune cranio-mentonieră se recomandă numai în cazul unei prognații evidente la copiii ce dorm de obicei cu capul pe perne multe (hiperflexie a capului).

7) Combaterea factorilor locali

O altă treime din numărul anomaliilor dento-maxilare se datoresc cariei dentare și complicațiilor ei (K a l v e l i s). Alți autori consideră că 50% din anomaliile dento-maxilare se datoresc cariilor dentare (K a n t a r o v i c s).

Caria aproximală la dinții temporari sau definitivi determină pierderea punctelor de contact și mezializarea sau distalizarea dinților vecini.

Caria ocluzală determină modificarea planului ocluzal și migrarea verticală a dinților antagoniști. În acest fel, ocluzia devine blocată, mișcările mandibulei fiind limitate la coborîrea și ridicarea ei.

Distrugerea cuspizilor pe dinții cariați favorizează migrarea dinților antagoniști și în plan transversal.

Pierderea precoce a dinților prin procese carioase favorizează migrarea dinților vecini sau antagoniști în toate planurile, permițîndu-se astfel instalarea unei anomalii dento-maxilare.

Tratamentul sistematic al tuturor cariilor dentare și la toți copiii dintr-o colectivitate, prin sistemul de dispensarizare, reprezintă cea mai bună metodă cunoscută astăzi în profilaxia anomaliilor dento-maxilare, cu etiologie locală.

Scanned with OKEN Scanner

Atenția noastră trebuie să se refere la zona de sprijin și, în special, la molarii de 6 ani.

Cum procesele carioase la dinții din zona de sprijin (molarii de lapte) încep chiar după vîrsta de 3 ani, înseamnă că dispensarizarea copiilor preșcolari devine o necesitate.

3. MIJLOACELE (BIOMECANICE) ORTODONTICE

Dacă sîntem obligați în anumite condiții să extragem unii dinți de lapte din zona de sprijin sau chiar a molarilor de 6 ani, trebuie să aplicăm *aparate sau proteze menținătoare de spațiu* cu *caracter conjunct (fixe) sau adjuncte (mobile)*.

Cel mai simplu *aparat conjunct de menținere a spațiului* este inelul sau coroana metalică, cu sudarea mezială a unui dispozitiv de sîrmă (K o r k - h a u s /S c h w a r t z) . Acest dispozitiv simplu are avantajul că poate fi activat și utilizat la paralelizarea dinților vecini; prezintă însă dezavantajul că nu poate servi ca unitate masticatorie; pe de altă parte se favorizează producerea cariei, atît pe fața distală a dintelui situat mezial breșei cît și pe dintele pe care se adaptează inelul (fig. 109).

Pentru a restabili și funcția masticatorie la un copil cu pierderea unui dinte din zona de sprijin, se poate confecționa un aparat reprezentat prin două inele, ce se adaptează pe dinții ce delimitează breșe și printr-o bară de sîrmă dreaptă sau cu arc de activare ce se sudează pe fețele aproximale ale inelelor (R u m p e l).

Aparatele mobile — plăcile palatinale sau șinele linguale inferioare — sînt din ce în ce mai utilizate, deoarece se confecționează ușor și permit restabilirea funcției masticatorii, fără a împiedica dezvoltarea arcadelor alveolare. Aceste aparate adjuncte preîntîmpină migrarea mezială și distală a dinților vecini breșei, împiedică extrusia dinților antagoniști breșei și chiar eventuala migrare în plan transversal (fig. 110).

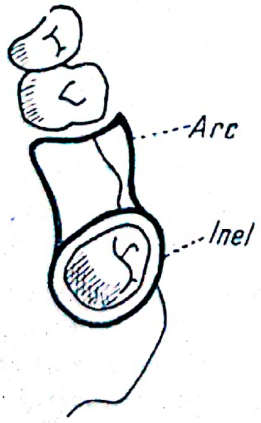

Fig. 109. Menținător de spațiu cu inel și arc.

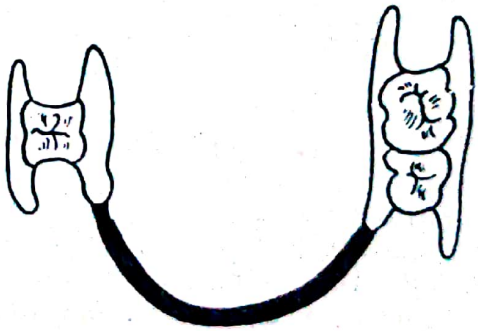

Fig. 110. Menținător de spațiu mobil inferior, cu două șei unite prin bară linguală.

Spre deosebire de protezele adjuncte de la adulți, aceste aparate adjuncte, menținătoare de spațiu, nu trebuie să depășească palatul dur la arcada superioară, să nu fie extinse distal mai mult decît un dinte înapoia brești. De asemenea, aceste aparate nu trebuie ancorate vestibular în perioada în care arcada are o dezvoltare maximă la acel nivel. Între 5 și 7 ani porțiunea frontală se lasă liberă, pentru a permite la acest nivel creșterea arcadei; menținerea aparatului se face cu ajutorul croșetelor situate pe zona laterală. Între 6 și 8 ani se va lăsa liberă regiunea unde erupe molarul de 9 ani, iar între 9 și 11 ani, regiunea unde erup premolarii și caninii.

În locul pelotelor din acrilat, ce se situează în brești zonei de edentație precoce, se poate aplica o sîrmă dublă cu arcuri de activare vestibulare, sîrmă ce se mulează pe fețele aproximale ale dinților vecini. Acest arc poate servi la menținerea aparatului și la paralelizarea dinților vecini brești.

Spre deosebire de aparatele conjuncte (fixe), cele adjuncte (mobile) mai au avantajul că transmit în timpul masticației presiuni asupra arcadelor alveolare, stimulează baroreceptorii subperiostali și în acest fel favorizează resorbția țesutului osos și erupția dinților permanenți.

ALTE MIJLOACE (CHIRURGICALE ȘI ORTOPEDICE)

Mijloacele chirurgicale sînt cu totul excepționale în scop profilactic.

Mijloacele ortopedice se referă mai mult la reconstituirea dinților cu distrugeri mari coronare.

B. TRATAMENTUL PREVENTIV

Tratamentul preventiv presupune depistarea precoce a unei anomalii dento-maxilare și aplicarea corectă a unor măsuri eficace, pentru a opri evoluția bolii și a preveni complicațiile acestei afecțiuni.

În terapia preventivă dispunem de mijloace medicale generale, mijloace funcționale, mijloace ortodontice (biomecanice), mijloace chirurgicale sau protetice, care sînt aplicate separat sau mai ales asociate.

1. MIJLOACE TERAPEUTICE MEDICALE GENERALE

Aceste mijloace se aplică numai cînd este necesară modificarea terenului distrofic al copilului bolnav. Asigurarea unei alimentații raționale, administrarea de vitamine, săruri minerale, echilibrarea neuro-endocrină printr-o medicație opoterapică, tonifică organismul și potențează eficiența celorlalte tratamente.

Terapia medicală generală nu poate avea decît un rol adjuvant în prevenirea complicațiilor anomaliilor dento-maxilare incipiente.

Scanned with OKEN Scanner

2. MIJLOACELE FUNCȚIONALE

Acestea se referă la antrenamentele mușchilor ce prezintă hipotonie în reeducarea funcțională în cazul disfuncțiilor și la combaterea obiceiurilor vicioase prin convingere sau cu aparate ortodontice adecvate. Rogers introduce terapia funcțională în diversele forme clinice de anomalii dento-maxilare. Andresen introduce cu monoblocul primele aparate ortodontice funcționale. Izard, Cauhépé, Korkhaus, Hotz, Reissmann, Frânkel dezvoltă această terapie funcțională, diferențiind gimnastica sau antrenamentul muscular de reeducare funcțională.

Prin diferite metode obiective (miomanometria, spirometria, chimografia), diverși autori străini recomandă o terapie funcțională diferențiată. Clinic se pot aprecia modificările tonusului mușchilor în stare de repaus, prin manopere simple descrise la capitolul „observația clinică". Hipertonia sau hipotonia unui grup muscular beneficiază de antrenamentul muscular. Disfuncțiile aparatului dento-maxilar pot fi și ele apreciate clinic printr-o observație atentă a respirației, masticației, deglutiției, fonației etc. Reeducarea funcțională trebuie instituită în aceste cazuri de disfuncții. Cît privește obiceiurile vicioase, ele sînt ușor de depistat.

În terapia funcțională deosebim trei mijloace mai importante:

7) antrenamentul muscular;
2) reeducarea funcțională;
3) combaterea obiceiurilor vicioase.

7) Antrenamentul muscular

Are rolul de a modifica tonusul muscular, fără a modifica distanța dintre zonele de inserție (contracții izometrice). În cadrul reechilibrării tonusului mușchilor labio-genio-linguali din tulburările funcționale de repaus, clinica noastră recomandă următoarele exerciții: în proalveolo-denția superioară, asociată de obicei de o retrognație mandibulară funcțională de repaus, găsim o hipotonie a orbicularului (fasciculul buzei superioare); aici recomandăm antrenamentul fasciculului extern al buzelor cu ajutorul unui *năsturel* cu diametru de 3 cm, ce se interpune între buze și arcadele alveolo-dentare în ocluzie. Buzele trebuie să apese pe năsturel ca să fie menținut, și astfel tonusul fasciculului labial superior al orbicularului crește în perioada cît este aplicat acest năsturel.

La copiii preșcolari utilizăm mai mult un *năsturel*, de care se leagă un elastic lung de 20—25 cm, ce poate fi mînuit de micuțul pacient. Se întinde brusc acest elastic și se relaxează lent, ambiționînd copilul să mențină năsturelul între dinții frontali și buze.

În locul năsturelului poate fi aplicată o *placă vestibulară* din acrilat, ce se modelează pe baza unor modele în gips, pe creasta alveolară superioară și inferioară și pe fața vestibulară a dinților frontali superiori. De această

Scanned with OKEN Scanner

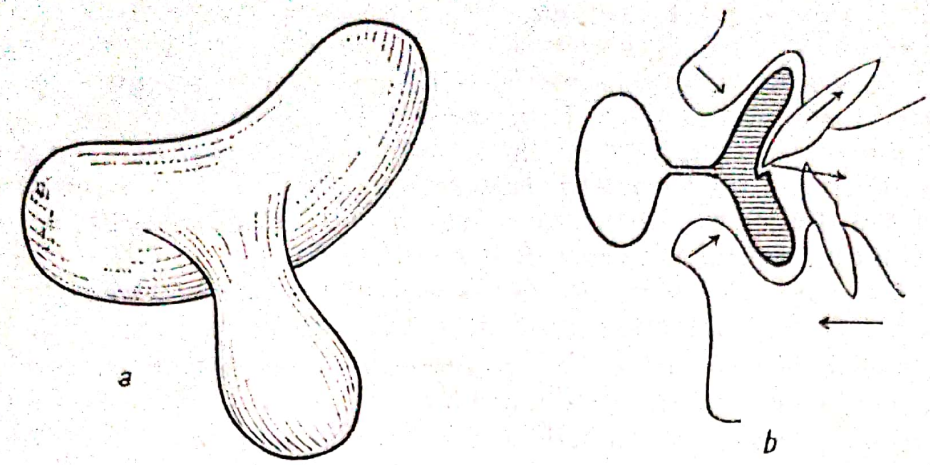

Fig. 111. Pelotă vestibulară cu tetină:
a. — vedere generală; *b.* — modul de acțiune în secțiune sagitală

placă se prinde o tetină din acrilat (fig. 111) sau o tijă cu inel, de care se poate lega un elastic. Placa vestibulară are avantajul față de năsturel a unei adaptări mai bune în vestibul, iar copilul o poate purta mai ușor. Și aici acțiunile de întindere și relaxare a elasticului ce prinde inelul plăcii vestibulare sînt deosebit de utile în mărirea tonusului fasciculului superior al orbicularului. Placa vestibulară mai are și rolul de a împiedica respirația bucală de propulsia mandibula și chiar de retruda arcada alveolară superioară.

— În buza scurtată hipotonă, deseori întîlnim în proalveolii, prodenții superioare, recomandăm și „tonificarea" fasciculului intern al orbicularului buzei prin exerciții:

— de *mușcare a buzei superioare* sau

— *împingerea laterală a comisurilor labiale cu policele* și indexùl introduse în fanta labială a copilului.

— În proalveolo-dența bimaxilară recomandăm antrenamentul mușchilor buccinatori și orbiculari externi ai buzelor. Pentru aceasta cerem copilului să-și *umfle și să-și „sugă" alternativ obrajii*, fără a permite aerului să iasă din gură. *Suflarea în trompetă* poate constitui, de asemenea, un exercițiu de „tonificare" a acestor mușchi.

— Antrenamentele mușchilor limbii, pentru decondiționarea interpoziției limbii între dinți în perioada de repaus, se face prin alunecarea vîrfului limbii spre bolta palatină, producînd un zgomot în momentul depărtării de boltă *(plescăit)*; infraalveolo-dențiile frontale sau laterale, după zona în care se interpune limba în repaus, beneficiază mult de această terapie funcțională.

În retrognațiile mandibulare funcționale de repaus, frecvent întîlnite la copiii ce sug degetul, este necesar antrenamentul mușchilor propulsori ai mandibulei, paralel cu aplicarea unui aparat ortodontic funcțional (plan înclinat retroincizal pe o placă palatinală, de exemplu). Antrenamentul muscular trebuie să realizeze adaptarea lungimii fibrelor musculare la zonele de inserție diferite prin propulsarea mandibulei (contracție izotonică).

Scanned with OKEN Scanner

Se așază pentru aceasta copilul în poziția de drepți, cu spatele și umerii lipiți de perete. Mandibula este dusă înainte pînă cînd grupul dinților frontali inferiori depășește înainte muchia incizală a dinților frontali inferiori. *Mișcarea de propulsie* începe brusc, *asociată cu o inspirație profundă nazală*, și se încheie lent cu o retropulsie a mandibulei și o expirație profundă. Asocierea propulsiei mandibulei, cu exercițiile respiratorii, esențiale în orice terapie funcțională, este foarte utilă aici, pentru că se realizează un reflex condiționat asociat; la fiecare inspirație copilul va duce mandibula înainte, ceea ce va duce la o ameliorare netă a tonicității mușchilor pterigoidieni externi.

Obișnuirea copilului de *a mușca fructe sau zarzavaturi crude* reprezintă un bun exercițiu pentru pterigoidienii externi în ameliorarea retrognației mandibulare funcționale de repaus.

— În laterognațiile mandibulare funcționale sînt necesare mișcări ale mușchilor pterigoidieni externi de partea deficitară. Pentru aceasta, copilul deschide gura și deviază mandibula de partea opusă deviației; în această poziție închide gura prin contracția moderată a mușchilor ridicători ai mandibulei. Aceste exerciții trebuie asociate cu inspirația și expirația profundă.

— În prognațiile mandibulare funcționale și chiar în cele anatomice este necesar antrenamentul mușchilor retropulsori (fasciculul posterior al temporalului). Pentru aceasta se așază copilul în poziție de drepți cu spatele și umerii lipiți de perete. Se duce mandibula înapoi, apăsînd-o cu mîna și apoi numai prin acțiunea temporalilor pacientului, pînă cînd grupul frontalilor inferiori depășește înapoi muchia frontalilor superiori. Aici, retropulsia mandibulei se asociază cu inspirația și propulsia se asociază cu expirația profundă. În aceste cazuri este bine să se corecteze și curbura coloanei cervicale deseori în cifoză. Mersul cu o carte pe creștetul capului sau mersul pe teren accidentat (la munte), sau mersul pe o canapea cu arcuri neregulat așezate constituie mijloace utile în reechilibrarea mușchilor coloanei cervicale și asigurarea unei lordoze cervicale, ce favorizează retropulsia mandibulei. Unii autori consideră prognația mandibulară funcțională, asociată cu cifoza cervicală, ca un fenomen de atavism, ca un fenomen de adaptare incompletă la poziția verticală, caracteristică numai omului din toată seria animală.

Antrenamentul muscular labio-genio-lingual și al grupului propulsor-retropulsor al mandibulei (pterigoidian extern — fasciculul posterior al temporalului), diferențiat în diversele forme incipiente de anomalii dento-maxilare, poate constitui singur o terapie suficientă în normalizarea rapoartelor alveolo-dentare și mandibulare. Trebuie depistate mai întîi fundele musculare deficiente și apoi trebuie perseverență pînă cînd se realizează un tonus normal muscular și un echilibru între aceste funde musculare antagoniste.

În formele mai grave de disarmonii sagitale terapia funcțională nu poate fi decît adjuvantă, asociată, cu rol în grăbirea vindecării disarmoniei și mai ales în menținerea rezultatului obținut.

Scanned with OKEN Scanner

2) **Reeducarea funcţională**

Are drept scop stingerea vechilor reflexe condiţionate, ce produceau dezechilibre musculare şi presiuni anormale pe alveole şi dinţi în timpul respiraţiei, deglutiţiei, fonaţiei, masticaţiei şi mimicii, precum şi formarea unui lanţ de noi reflexe condiţionate, care să menţină un echilibru de presiuni pe arcade şi dinţi în timpul contracţiei muşchilor ce participă la efectuarea funcţiilor mai sus citate.

Respiraţia bucală, pentru nevoile curente în oxigen ale organismului, determină un dezechilibru labio-genio-lingual, determină tulburări în dezvoltarea direcţională a arcadelor alveolare şi a axului dinţilor (endoalveolia cu proalveolo-denţie superioară), determină de cele mai multe ori şi o retrognaţie mandibulară funcţională de repaus. În inspiraţia bucală întîlnim, de obicei, o hipotonie şi chiar o atrofie a muşchilor dilatatori ai narinelor, o hipotonie a fasciculului labial superior al orbicularului şi chiar o hipotonie a muşchilor pterigoidieni externi. Antrenamentul separat al acestor muşchi nu este suficient, aici este necesară reeducarea complexului neuro-muscular în vederea succesiunii ritmate a dilatării narinelor, a închiderii fantelor labiale şi propulsia mandibulei, pentru ca prin fosele nazale, prin faringe şi apoi în laringe, coloana de aer să treacă uşor şi în cantitate suficientă. Acest nou lanţ de reflexe condiţionate asigură un echilibru între fundele musculare labio-genio-linguale şi mandibulare şi poate reechilibra rapoartele dintre arcadele alveolo-dentare în disarmoniile incipiente.

Respiraţia nazală constituie baza oricărei terapii funcţionale, deoarece ea asigură aportul de oxigen necesar organismului şi favorizează dezvoltarea armonioasă a maxilarelor.

Exerciţiile respiratorii (nazale) se efectuează după tehnici diferite, ce au în vedere în principiu: dilatarea narinelor, lărgirea cavităţii toracice (abducţia şi ridicarea braţelor, contracţia diafragmului) şi închiderea fantei labiale, cu eventuala propulsie a mandibulei.

Aceste exerciţii se pot face simplu prin ridicarea corpului pe vîrful picioarelor şi ridicarea şi abducţia lentă a braţelor. Capul va fi dus în extensie, fanta labială se închide, narinele se dilată şi coloana de aer este aspirată pe nas în mod lent. După o inspiraţie profundă urmează o expiraţie profundă, în care braţele se apropie de corp, capul se flectează şi călcîiele vin în contact cu solul.

Aceste exerciţii se pot asocia cu introducerea unei plăci vestibulare în care la început se fac cîteva perforaţii, pentru ca copilul, cu o respiraţie bucală veche, să poată face aceste exerciţii. După o perioadă de timp, perforaţiile plăcii vestibulare se închid şi copilul va aspira întreaga coloană de aer numai pe nas, chiar în condiţiile unor exerciţii de gimnastică.

Proalveolo-denţia superioară, asociată cu o inocluzie verticală frontală, este deseori consecinţa interpoziţiei limbii în timpul deglutiţiei (deglutiţia infantilă).

Reeducarea funcţională a deglutiţiei infantile constă în obişnuirea copilului de a efectua deglutiţia ducînd vîrful limbii spre bolta palatină. Aceste exerciţii se pot face prin exerciţii în faţa oglinzii sau prin asocierea unor aparate ortodontice.

Scanned with OKEN Scanner

Scutul retroincizal din acrilat sau dintr-un grilaj de sîrmă plasat pe o placă palatinală împiedică propulsia limbii între dinți în timpul deglutiției. Modelarea unei bile din acrilat pe o placă palatinală permite copilului să-și ducă vîrful limbii spre bolta palatină în timpul deglutiției.

Reeducarea masticației se referă la ritmul în care se face (lenește sau rapidă) și la succesiunea mișcărilor mandibulei în timpul masticației. Masticația lenește, caracterizată prin mișcări lente ale mandibulei, buzelor și obrajilor, poate fi reeducată prin obișnuirea copilului de a se alimenta cu fructe sau zarzavaturi crude, cu coajă de pîine dură etc. Copilul trebuie, de asemenea, să fie obișnuit să stea liniștit la masă, să mestece bine, complet tot ceea ce mănîncă.

Succesiunea mișcărilor de coborîre, propulsie, ridicare, retropulsie a mandibulei sînt caracteristice unei masticații normale. În cazul în care propulsia mandibulei, după coborîrea ei, este mai redusă, recomandăm copilului să muște fructe sau zarzavaturi, pentru a se obișnui cu propulsia mandibulei și a realiza un nou lanț de reflexe condiționate. Aceste exerciții pot fi continuate recomandînd copilului să mestece gumă de mestecat sub controlul nostru.

Reeducarea fonetică. Imposibilitatea de a pronunța anumite foneme (dislalie) sau pronunțarea unor foneme în locul altora (paradislalie) se datorește fie unor tulburări organice (defecte de buză, disarmonii alveolare, dentare sau maxilare), fie datorită unor tulburări neuro-musculare, în care lipsa de coordonare a mișcărilor mușchilor buzelor, obrajilor, limbii, vălului palatului sînt evidente. Aceste dislalii sau paradislalii funcționale beneficiază în anumite cazuri de reeducare fonetică, ceea ce face, pe de o parte, vorbirea inteligibilă și realizează un echilibru al fundelor musculare antagoniste din pereții cavității bucale, echilibru ce ameliorează mult diferite disarmonii alveolare sau dentare de grup incipiente. Dislaliile sau paradislaliile organice (mecanice), în care sînt defecte mari labio-alveolo-maxilare pot beneficia de o reeducare fonetică numai în mod adjuvant, terapia chirurgicală sau ortodontică fiind principală.

În reeducarea fonetică trebuie să avem în vedere cele trei etape principale în pronunția fenomenelor, și anume: *implozia* (strîngerea aerului în cavitatea bucală), *compresia* (comprimarea lui) și *explozia* (eliberarea bruscă a aerului comprimat în cavitatea bucală), prin fante de dimensiuni diferite, realizate prin mișcări foarte fine ale vîrfului limbii pe arcadele alveolo-dentare, sau prin mișcări diferențiate ale mușchilor buzelor, faringelui sau laringelui. Analiza acestor etape, implozia, compresia și mai ales explozia ne permite să efectuăm o reeducare fonetică adecvată în dislabiile labiale (b, pl), linguale (l, r), dentale (d, t), faringiene (g, e) sau laringiene (h).

Dislaliile funcționale linguale trebuie corectate prin exerciții de vorbire ce constau în citirea cu voce tare a unor texte anume alese în care predomină fonemele linguale l, r, vocalele i, ii, e, o, a, eo și consoanele ci, ji. Cînd sînt asociate și tulburări de creștere ale alveolelor și dinților (retro-endoalveolii lingualizări ale dinților), reeducarea acestor dislalii se completează cu aparate ortodontice.

Scanned with OKEN Scanner

Paradislaliile linguale (pronunția lui „l" ca un „r" sau pronunția unui „r" peltic) pot fi legate de o formă incipientă de disarmonie sau pot fi un fenomen normal de evoluție a limbii unui popor în anumite condiții, așa cum s-a întîmplat în fenomenul de rotacism la Aromâni.

Dislaliile dentale, „d, t" sau paradislaliile dentale (pronunția eronată a fonemelor dentale „d" se pronunță siflant ca articolul definit englez „the"), sînt frecvent întîlnite în proalveolia sau retroalveolia gravă și în formele incipiente de infraalveolodentii frontale cu inocluzie frontală verticală. Pronunția corectă a fonemelor dentale prin citirea cu voce tare a textelor ce au foneme dentale multe poate ameliora și chiar vindeca o inocluzie verticală frontală. În proalveoliile sau retroalveoliile grave reeducarea fonetică nu are decît un rol adjuvant.

Sigmatismul (pronunția eronată a consoanei „s" ca un „r", sau „șt" etc.) se observă fie în dislabiile funcționale, tratabile prin reeducarea fonetică, fie în dislaliile organice incipiente sau grave.

În retroalveoliile superioare cu supradenție frontală inferioară și ocluzie inversă frontală incipientă, copilul pronunță pe „f" ca un „ș", deoarece limba nu se poate așeza în jgheab în spatele dinților frontali superiori lingualizați. De asemenea, în proalveoliile superioare grave vîrful limbii nu poate ajunge la fața posterioară a dinților superiori și copilul utilizează buza inferioară pronunțînd pe „s" ca un „f".

În inocluziile verticale frontale „s" se pronunță ca un „ș", de asemenea, în diastemă „ș" este strident, fluierat, iar în insuficiența velo-palatină, organică sau neuro-musculară „s" este înlocuit cu un suflu nazal (sigmatism nazal).

Corectarea sigmatismului prin reeducare fonetică ameliorează mult diversele forme de disarmonii citate și în orice caz preîntîmpină apariția recidivelor.

Trebuie să amintim că sînt popoare la care pronunția dentalelor se face siflant (popoarele de limbă engleză) și la care și inocluzia frontală verticală este foarte frecventă. Natural, aici nu este cazul unei reeducări fonetice.

Dislaliile labiale (b,p) sau nazale (m,n) sînt legate, de obicei, de defecte labiale sau velo-palatine. Retroalveoliile cu retrodentițiile superioare, atît de frecvent întîlnite în despicăturile labio-maxilo-palatine, beneficiază foarte mult de reeducarea fonetică.

Pronunția greșită a fonemelor labiale (b sau p se pronunță ca un fel de m) sau a fonemelor dentale (d sau t se pronunță ca un fel de n), cunoscută și sub numele de *rinolalie*, se corectează numai după un tratament complex chirurgical ortodontic-fonetic.

Sînt totuși popoare la care nu se distinge pronunția lui p față de pronunția lui v sau a lui l, față de pronunția lui r (poporul coreean), și unde, natural, nu se pune problema reeducării acestor fenomene.

Dislaliile laringiene sau faringiene se asociază cu tulburări funcționale sau organice în domeniul altei specialități (O.R.L.), așa încît nu constituie obiectul specialității noastre.

Scanned with OKEN Scanner

Dislaliile sau paradislaliile funcționale pot duce la apariția unor anomalii dento-maxilare incipiente; reeducarea fonetică în aceste cazuri poate ameliora și chiar vindeca anomalia respectivă. Sînt însă alte anomalii dentomaxilare datorită altor cauze decît cele fonetice, în care dislaliile și paradislaliile se asociază (dislalii mecanice, organice). Aici, reeducarea fonetică poate fi considerată un adjuvant al terapiei ortodontice, protetice sau chirurgicale.

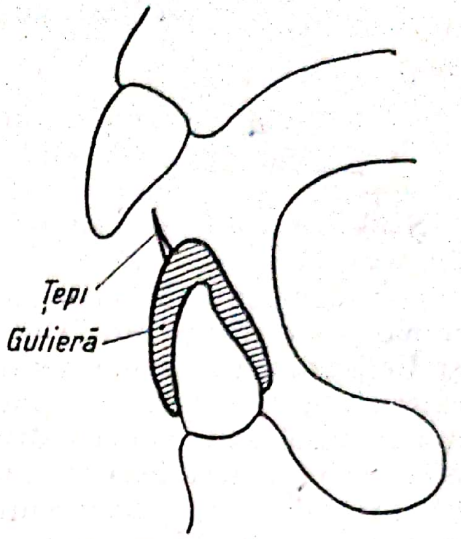

Fig. 112. Gutieră ocluzală cu țepi.

3) Combaterea obiceiurilor vicioase

Combaterea obiceiurilor vicioase de supt, de interpoziție sau mușcare au fost prezentate la terapia profilactică. Apariția formelor incipiente de disarmonii dento-alveolare, provocate de aceste obiceiuri vicioase, obligă pe stomatologi să combată în primul rînd aceste obiceiuri și să aplice o serie de aparate ortodontice, care să contribuie la îndepărtarea acestor obiceiuri.

Gutiera ocluzală cu țepi fixată pe dinții frontali inferiori, placa vestibulară, pot fi considerate aparate ortodontice simple, cu mare valoare în terapia preventivă, contribuind la îndepărtarea obiceiurilor de supt. Fig. 112

Scutul lingual din acrilat sau din *grilaj de sîrmă* pe o placă palatinală este și el indicat în terapia preventivă pentru combaterea interpoziției limbii între dinți în repaus sau în timpul deglutiției.

Înălțarea ocluziei cu gutiere pe dinții laterali reprezintă, de asemenea, o terapie preventivă în cazul în care mușcarea unghiilor sau a unui corp străin a produs o inocluzie verticală.

3. MIJLOACELE ORTODONTICE (biomecanice)

Aceste mijloace în terapia preventivă se referă la aparatele active, pasive sau funcționale, ce au rolul de a corecta disarmonia respectivă. Prezentarea lor se va face în cadrul tratamentului curativ.

4. MIJLOACELE CHIRURGICALE

Se referă la extracțiile dirijate ale dinților de lapte și la frenectomii în cazul diverselor forme de disarmonii dento-alveolare. Vîrsta la care se fac extracțiile anumitor dinți, precum și indicația extracțiilor în diversele forme de anomalii dento-maxilare, incipiente sau în stadiul mai avansat, vor fi discutate la capitolul tratamentului curativ.

Scanned with OKEN Scanner

5. MIJLOACELE PROTETICE

Mijloacele protetice au în vedere:
— șlefuirea selectivă a dinților de lapte;
— coroanele de acoperire sau de substituție;
— protezele conjuncte (fixe) sau adjuncte (mobile).

Șlefuirea selectivă a caninilor de lapte reprezintă una din metodele curente în terapia preventivă.

În prognațiile sau retrognațiile mandibulare funcționale prin ocluzie terminală mezializată sau distalizată, deseori caninii prezintă cuspizi neuzați și dirijează mandibula înainte sau înapoi în momentul închiderii gurii. Șlefuirea acestor cuspizi cu o piatră rotundă deblochează articularea dentară și ameliorează sau vindecă disarmoniile mandibulare amintite. Chiar dacă este vorba numai de o ocluzie blocată, șlefuirea caninilor de lapte trebuie efectuată pentru a permite mișcări libere mandibulei în timpul masticației, deglutiției, vorbirii etc.

În disarmoniile dento-alveolare tranzitorii, cu înghesuirea dinților, se recomandă șlefuirea mezială sau distală a dinților de lapte (canini, molari de lapte). Se realizează astfel un plus de spațiu de 1—3 mm suficient pentru armonizarea dinților de pe arcadă, pînă la schimbarea molarilor de lapte. În cazul în care este nevoie de un spațiu mai mare, se va trece la extracțiile dirijate sau la o terapie ortodontică.

În unele disarmonii verticale incipiente (ocluzia deschisă prin supra-alveolie laterală) șlefuirea fețelor ocluzale ale molarilor este uneori suficientă, pentru a reduce complet inocluzia verticală. În acest fel se va împiedica și interpoziția limbii în perioada de repaus sau în timpul deglutiției.

Coroanele de acoperire sau de substituție au indicații în diversele forme de destrucții coronare ale dinților permanenți în perioada de creștere. Ele vor fi prezentate mai detaliat la capitolul de terapie curativă.

Protezele conjuncte sau adjuncte își au indicații în cazurile de edentații la copii în perioada dentației mixte. Și acest capitol va fi prezentat la terapia curativă.

În concluzie deci, terapia preventivă se referă la cazurile incipiente de anomalii dento-maxilare; mijloacele pe care poate să le folosească se referă la tot arsenalul terapeutic cunoscut în stomatologia infantilă. Terapia funcțională în orice caz trebuie să fie considerată esențială. Celelalte mijloace medicale generale, ortodontice, chirurgicale sau protetice nu pot fi decît adjuvante.

C. TRATAMENTUL CURATIV

Tratamentul curativ se adresează cu deosebire la copiii cu dentație mixtă între 9 și 12 ani, perioadă în care anomaliile dento-maxilare încep să se contureze printr-o simptomatologie bogată.

Scanned with OKEN Scanner

Pînă la 9 ani putem spune că majoritatea anomaliilor dento-maxilare sînt în stadiul lor incipient, astfel încît la această vîrstă terapia precoce este principală. După vîrsta de 12 ani putem considera tardiv chiar tratamentul curativ, deoarece la această vîrstă nu mai putem efectua prin mijloace ortodontice decît o oarecare redresare a dinților.

În această terapie curativă dispunem de:

Mijloace medicale generale.

Mijloace terapeutice funcționale.

Mijloace ortodontice (biomecanice).

Mijloace chirurgicale.

Mijloace ortopedice.

1. MIJLOACELE MEDICALE GENERALE

Acestea au în vedere *modificarea terenului distrofic* și combaterea bolilor generale, în scopul de a *potența eficiența tratamentului funcțional, ortodontic sau chirurgical* al copilului bolnav. În acest sens, raționalizarea alimentației printr-o dietă adecvată, combaterea bolilor de nutriție, dacă sînt asociate, administrarea de săruri minerale, vitamine în cazurile de rahitism, echilibrarea endocrină printr-o medicație opoterapică reprezintă principalele măsuri medicale generale. Acromegalia juvenilă sau nanismul, pubertatea precoce sau întîrziată, hipotiroidia sînt principalele boli endocrine ce se conturează bine la această vîrstă și necesită o terapie energică și în vederea creșterii armonioase a elementelor aparatului dento-maxilar. Hipotiroidia sau alte boli endocrine, asociate cu anomalii dento-maxilare, trebuie tratate medical și ortodontic.

2. MIJLOACELE FUNCȚIONALE

Mijloacele funcționale trebuie să fie considerate în această etapă ca un mijloc adjuvant al terapiei ortodontice. Asocierea *antrenamentului muscular sau a reeducării funcționale* cu o terapie ortodontică adecvată grăbește mult, pe de o parte, vindecarea sau ameliorarea anomaliei dento-maxilare și menține rezultatul obținut, pe de altă parte. În acest fel se asigură prevenirea recidivelor și se scurtează perioada de purtare a aparatelor ortodontice. Mult mai rar putem vorbi după 9 ani de obiceiuri vicioase, considerînd că după această vîrstă, prin metoda convingerii, am reușit să combatem majoritatea obiceiurilor vicioase la copiii dezvoltați normal psihic. Antrenamentul și reeducarea funcțională trebuie instituită ori de cîte ori este cazul, utilizînd metodele descrise la terapia preventivă.

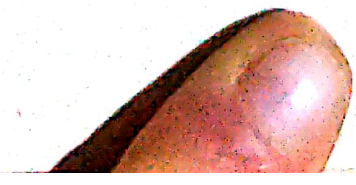

Scanned with OKEN Scanner

MIJLOACELE ORTODONTICE

Mijloacele ortodontice, cunoscute și sub numele de *biomecanice* se bazează pe plasticitatea țesutului osos și pe posibilitatea de a dirija dezvoltarea arcadelor alveolare cu ajutorul unor aparate ce acționează pe dinți.

Pe de o parte, aparatul ortodontic acționează cu o forță proprie mecanică, sau cu o forță funcțională, musculară, dirijată de aparat; pe de altă parte, în țesuturile parodontale au loc restructurări biologice în raport cu reactivitatea generală. Îmbinarea forțelor mecanice ortodontice cu reactivitatea biologică a țesutului osos determină modificări ale formelor arcadelor alveolare, modificări ale axelor dinților, care, în ansamblu, ameliorează sau restabilesc complet raportul normal dintre elementele aparatului dento-maxilar.

În ortodonție trebuie studiate forțele declanșate de aparatele ortodontice și reacția țesuturilor parodontale, care se materializează prin modificarea morfologică a arcadelor alveolo-dentare.

7) *Forțele ortodontice active și funcționale*. Forțele ortodontice pot fi dezvoltate de însuși aparat prin intermediul arcurilor elastice, a spiralelor, a unor dispozitive cu ghivent, sau a unor inele de cauciuc etc. În acest caz vorbim de *aparate ortodontice active*. Aceste forțe pot fi dozate și dirijate de medic în raport cu reactivitatea țesuturilor parodontale și deci în raport cu starea generală, cu vîrsta, cu starea parodonțiului.

Alteori, aparatele ortodontice nu au decît un rol de dirijare a fundelor musculare masticatoare, prin intermediul unor planuri înclinate, un rol de transformare a forței musculare în forțe ortodontice; avem deci forțe funcționale și *aparate ortodontice funcționale*. Cum aceste forțe de contracție a mușchilor sînt dirijate de sistemul nervos, rezultă că dozarea lor se face în mod reflex, medicul neintervenind decît în modificarea pantelor planurilor înclinate.

2) *Zona de sprijin și de acțiune a aparatelor ortodontice*. Aparatele ortodontice ce folosesc propria lor forță au în vedere o *zonă de sprijin* a cărei deplasare este minimă și o *zonă de acțiune* unde scontăm pe deplasarea dorită. Calota craniană poate fi o zonă de sprijin utilizată în tracțiunea craniomentonieră, prin intermediul unei capeline fronto-parieto-occipitale.

Mentonul este o zonă asupra căruia acționăm, deplasîndu-l în plan vertical sau sagital, cu ajutorul unei bărbițe mentoniere. Deplasarea în sensul dorit se face prin intermediul unor funde de cauciuc, care exercită o tracțiune continuă între zona fixă și cea mobilă. Acest dispozitiv este rezervat în formele clinice grave ale disarmoniilor de maxilare sau alveolare în plan sagital sau vertical. În aceste cazuri vorbim de tracțiune cranio-maxilară.

Capelina gipsată și bărbița sînt elemente de sprijin și aplicare a forței ale acestui aparat, iar banda elastică reprezintă *elementul de acțiune*.

Aparatele ortodontice pot avea, de asemenea, o *zonă de sprijin* pe *arcada dentară superioară*, care este mai fixă, și o zonă activă pe arcada dentară inferioară, mai ușor de mobilizat. Forțele mecanice, reprezentate prin inele de cauciuc sau sîrmă de viplă subțire elastică, se aplică pe inele, coroane sau gutiere ocluzale, aplicate pe dinții superiori și inferiori în raport cu baza

Scanned with OKEN Scanner

lor de implantare și starea lor de sănătate. *Molarii de 6 ani și caninii* sînt dinții cei mai rezistenți și cel mai des folosiți în acest scop. Se realizează astfel aparate cu tracțiune intermaxilară (fig. 113).

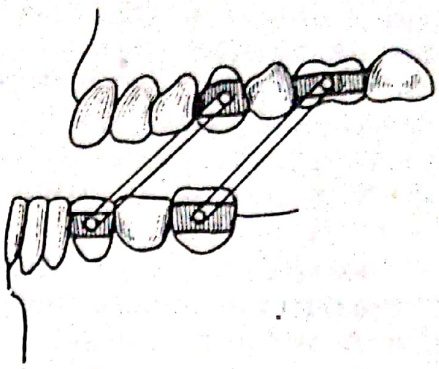

Fig. 113. Aparat cu tracțiune intermaxilară.

Zona de sprijin se află pe arcada superioară, cea de acțiune pe arcada inferioară, iar elementele active sînt inelele de cauciuc. Aceste aparate pot efectua o propulsie sau retropulsie a mandibulei după direcția inelelor de cauciuc.

Același sistem de aparate poate fi aplicat și asupra unui *grup dentar redus* de pe o arcadă, grup pe care voim să-l deplasăm într-un anumit sens. În acest caz aplicăm porțiunea fixă a aparatului pe toți dinții de pe o arcadă, iar partea activă a aparatului o aplicăm pe grupul de dinți antagoniști, pe care dorim să-i deplasăm. În aceste cazuri sînt aparate de tracțiune maxilodentară. Și aici elementele active pot fi reprezentate tot prin inele de cauciuc. Zona de sprijin a acestor aparate va fi pe dinții cu cea mai mare rezistență la deplasare. Molarii de 6 ani prezintă maximum de rezistență la deplasare, fiind implantați cu 3 rădăcini într-un țesut osos dens, la capătul unui stîlp de presiune. Urmează apoi caninii, a căror rezistență este explicată prin dimensiunea rădăcinii și prin țesutul osos dur de la nivelul stîlpului nazo-frontal, la al cărui capăt se află. Premolarii și incisivii oferă o slabă rezistență la deplasare, deoarece se află într-un țesut osos mai spongios, între zonele de presiune ale craniului visceral. Deplasarea în direcția mezială a unui dinte se face mai ușor decît în direcția vestibulară sau linguală și cu mult mai ușor decît devierea distală. Deplasarea unui dinte se face mai ușor în direcția sa normală de migrare în perioada de erupție.

Vom utiliza aparate cu zone de sprijin pe molarii de 6 ani sau pe canini și zone de acțiune pe incisivi sau premolari. Elementele de acțiune vor fi reprezentate prin inele elastice, arcuri elastice, șuruburi etc.

3) În ortodonție trebuie, de asemenea, apreciată *intensitatea forței aplicate în zona de acțiune*. Intensitatea forței care se aplică depinde de elasticitatea materialului folosit, de grosimea elementului declanșator al forței și de gradul de activare a acestui element, apreciat după distanța dintre drumul pe care-l parcurge elementul de acțiune din poziție de repaus în poziție activă. *Intensitatea forței* este apoi invers proporțională cu lungimea arcului, apreciată prin distanța de la punctul de sprijin al arcului la punctul de aplicare a forței.

Un arc de viplă, de exemplu, cu o grosime de 2 mm, exercită o forță de presiune mai mare decît unul de 1 mm. Arcul de platină este mai elastic și exercită o forță mai mare decît cel de oțel inoxidabil. Cu cît brațul la acțiune este mai scurt, cu atît forța declanșatoare este mai mare.

Scanned with OKEN Scanner

Intensitatea forțelor declanșate de aparatele active trebuie reglată de medic în raport cu reactivitatea parodontală. Deosebim astfel, după Schwartz, patru grade de intensitate, și anume:

— *Gradul I sau forțele subliminare* exercită o presiune sau tracțiune mai mică decît presiunea sanguină intracapilară, care în mod normal este de 15—20 g/cm² sau 20—26 mm Hg. Aceste forțe nu produc nici un fel de modificări tisulare la nivelul parodonțiului.

— *Gradul II* se referă la *forțele de intensitate redusă* sau *slabă*, ce depășesc foarte puțin presiunea sanguină intracapilară (20—30 g/cm² sau 26—35 mm Hg). Aceste forțe sînt suficiente pentru a produce o resorbție și apoziție permanentă a țesutului osos din jurul dintelui pe care se acționează. Aparatele trebuie însă aplicate o lungă perioadă de timp, avînd în vedere remanierea lentă a țesutului osos.

— *Gradul III*, aici forțele de presiune sau tracțiune pe dinte depășesc 30 g/cm² sau 35 mm Hg. Sîngele nu mai poate circula prin capilarele parodonțiului comprimat. Dacă aceste forțe acționează continuu, au loc procese de necroză osoasă cu reacție inflamatorie parodontală, manifestată prin dureri locale, tumefacție și mobilitate a dintelui. Dacă aceste forțe sînt intermitente și de scurtă durată, nu apar fenomene patologice, și procesul de resorbție — apoziție osoasă are loc mai rapid, realizînd o vindecare mai rapidă.

— *Gradul IV* se referă la *forțele foarte mari* ce depășesc 50 g/cm² sau 55 mm Hg. Aplicarea lor continuă și chiar intermitentă produce fenomene de necroză osoasă și dentară încheiată cu mobilizarea și căderea dinților.

Noi utilizăm în clinică forțe slabe (gradul II) 20—30 g/cm², în cazul aparatelor cu acțiune continuă, sau forțe mari (gradul III) 30—50 g/cm² în cazul aparatelor mobile cu șurub (acțiunea intermitentă). Forțele sublimare de gradul I sînt inactive, iar cele foarte puternice (gradul IV), supraliminare, au efecte nocive.

4. *Forțele continue și intermitente:*

a) Forțele continue sînt obținute în ortodonție prin elemente de acțiune elastice (șine, arcuri, inele de cauciuc). Forța de acțiune, ce poate fi măsurată cu ajutorul unui cîrlig-manometru, nu trebuie să depășească 30 g/cm². Elasticitatea arcurilor sau a inelelor de cauciuc exercită această forță în mod continuu, determinînd restructurările tisulare și apoi morfologice, dentare sau alveolare. Totuși, după un anumit timp, forța aceasta scade, deoarece arcul sau inelul pierde din elasticitatea lui și apoi se reduce distanța între zona de sprijin și de acțiune a aparatului, ca o consecință a eficienței aparatului ortodontic. De obicei, aceste forțe sînt declanșate de un arc de viplă de 0,6—0,7 mm grosime, care nu este prea mult activat.

b) Forțele intermitente sînt declanșate de elemente de acțiune cu ghivent (șuruburi), activate periodic la 5—7 zile în raport cu reactivitatea parodontală a copilului. Această forță variază între 30 și 50 g/cm² (gradul III) și se apreciază după gradul de învîrtire al șurubului. Această forță mare, ce se exercită la început, pune țesuturile în tensiune, oprește circulația capilară în zona presată sau tracționată, determinînd modificări

tisulare. După o scurtă perioadă de timp însă, prin elasticitatea parodonțiului și modificarea distanței dintre zona de sprijin și acțiune, sîngele începe să circule în capilare și să preîntîmpine procesele de necroză osoasă. De altfel, sensibilitatea sau durerea dinților provocată de aceste forțe mari determină copilul să scoată aparatul și să-l aplice după cîteva ore. Tot o acțiune intermitentă produc și aparatele ortodontice funcționale, forțele de contracție în închiderea gurii sînt de scurtă durată, astfel încît o scurtă perioadă de timp capilarele intraparodontale sînt compresate.

5. *Cum se produce restructurarea osoasă?* Modificările morfologice ale arcadelor alveolare și modificarea axelor dinților se face pe baza unor principii biologice precizate încă la începutul secolului XX de școala funcțională de morfologie (Roux, Beninghof, Wolff, Sicher, Rainer). Aceste modificări au loc în țesutul conjunctiv de susținere și derivatele lui: țesutul cartilaginos și osos.

Dacă se aplică o *forță în sens vestibulo-lingual* pe coroana unui dinte, de exemplu, se constată comprimarea fibrelor ligamentului alveolar în regiunea linguală a dintelui în 1/3 gingivală și tracțiunea ligamentului alveolo-dentar de partea vestibulară a aceleiași 1/3 gingivale. Dimpotrivă, în 1/3 apicală a dintelui se produce o întindere a ligamentului alveolo-dentar în zona linguală și o comprimare a sa în 1/3 apicală a dintelui în zona vestibulară. În cazul unei presiuni *exercitate orizontal* și în sens *vestibular* asupra coroanei unui dinte se produce astfel prin jocul acestor presiuni-tracțiuni un proces de resorbție a crestei alveolare în treimea gingivală a regiunii linguale și în 1/3 apicală a crestei alveolare de partea vestibulară. În același timp se va produce o apoziție osoasă în 1/3 gingivală a crestei alveolare din porțiunea vestibulară și în 1/3 apicală a crestei alveolare din zona linguală. În acest fel, dintele este deplasat spre lingual și menținut în această poziție prin procesele de apoziție osoasă ce se produc paralel cu resorbție osoasă (Oppenheim, Gotlieb, Schwartz) (fig. 114). Procesul de resorbție osoasă este realizat de osteoclastele, ce se produc prin metaplazia osteoblastelor, de îndată ce au apărut zone de presiune anormală.

Forța de presiune ce se aplică asupra dintelui în vederea migrării lui trebuie să aibă o anumită intensitate și să fie aplicată o anumită perioadă de timp (Schwartz).

Cînd *forța de presiune orizontală sau mezială* este în *limitele fiziologice* (20—26 mm Hg sau 15—20 g/cm²), capilarele nu sînt compresate, iar grosimea ligamentului alveolo-dentar se reduce la 1/2 din grosimea lui (în mod normal, ligamentul alveolo-dentar are 0,2 mm). Pe o radiografie cu film endo-bucal se poate urmări această comprimare. Dacă această forță

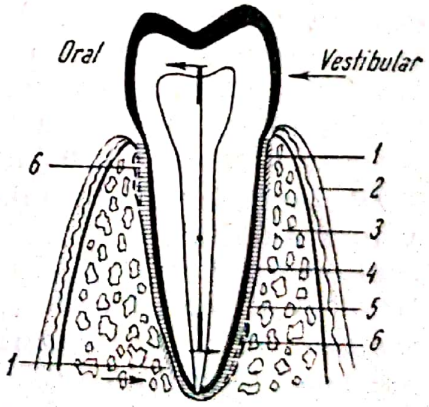

Fig. 114. Resorbția și apoziția osoasă în cazul exercitării unei presiuni ortodontice spre lingual (oral).

de presiune se efectuează continuu, obținem apariția osteoclastelor în zona comprimată cu apariția resorbției osoase și activarea osteoblastelor de partea opusă, unde este tracțiunea și unde putem urmări apoziția țesutului osos de neoformație. În acest caz, dintele migrează lent, fără a se compromite vascularizația și inervația lui (O p p e n h e i m).

Cînd *presiunea orizontală sau mezială* a dintelui este *mai mare decît 35 mm Hg* (35—50 g/1 cm²), vasele sînt comprimate; radiologic se poate constata că ligamentul alveolo-dentar de partea comprimată are o grosime mai mică de 0,1 mm, iar cel de partea opusă presiunii prezintă fibre mult întinse, vasele capilare se rup și produc hemoragii. În aceste cazuri se produce necroza fibrelor alveolo-dentare în zona de presiune anormală prin lipsă de nutriție (G o t l i e b). Apare astfel o reacție inflamatorie aseptică la început, ce poate duce la necroza dintelui prin strangularea vaselor apicale. De data aceasta apar osteoclaste de jur împrejurul dintelui, apariția lor fiind stimulată de țesuturile necrozate din zona de presiune anormală și de zonele hemoragice din regiunea, unde s-a efectuat o tracțiune anormală. Dintele se mobilizează, se mortifică și tratamentul ortodontic eșuează. În acest sens trebuie cu multă grijă mînuite gumele de cauciuc, a căror tracțiune este continuă și prea puternică uneori. Este bine ca atunci cînd durerea ce apare în timpul tratamentului devine greu de suportat să scoatem guma de cauciuc sau să reducem intensitatea de acțiune a arcului. Dacă forța de presiune orizontală sau mezială depășește limitele fiziologice, cel puțin nu trebuie aplicată continuu. Aparatele ortodontice ce se aplică numai în timpul nopții pot avea un arc mai activ decît cele purtate tot timpul. În acest fel, circulația sanguină poate fi asigurată în perioadele în care aparatul ortodontic nu este aplicat. În zonele necrozate apare deseori o degenerescență calcară, în cazul în care dintele nu a căzut. Apare astfel o *anchiloză alveolo-radiculară*, care nu mai permite nici un fel de acțiune asupra dintelui. Tratamentul ortodontic este complet eșuat. Aceleași fenomene se obțin dacă efectuăm o tracțiune în axul dintelui. O tracțiune continuă în limitele fiziologice de 26—35 mm Hg este favorabilă egresiunii dintelui. O tracțiune continuă ce depășește aceste limite fiziologice produce ruptura vaselor, necroza ligamentului alveolo-dentar, hemoragii periodontale, ce se manifestă clinic prin dureri continue exacerbate la percuție. În cazul că dintele este salvat printr-o întrerupere a tratamentului și o eventuală pulpectomie, se instalează o anchiloză alveolo-radiculară, ce nu mai permite nici un fel de migrare a dintelui.

În concluzie deci trebuie să aplicăm un tratament continuu, exercitînd asupra dintelui ce trebuie deplasat o presiune orizontală sau mezială în limitele fiziologice 26—50 mm Hg sau o tracțiune axială în aceleași limite fiziologice. Dacă forțele de presiune sau tracțiune sînt mai mari, trebuie aplicate cel puțin intermitent. Bolnavul se supraveghează permanent, de asemenea se examinează permanent durerea la percuție și se ia vitalitatea dintelui. Controlul radiologic cu film endobucal este deseori necesar, pentru a urmări mărimea spațiului alveolo-dentar înainte și după aplicarea forței de tracțiune-presiune ortodontică.

Scanned with OKEN Scanner

Modificări histologice apar și pe dintele mobilizat printr-un aparat ortodontic. Presiunile sau tracțiunile aplicate pe un dinte în limitele fiziologice produc *resorbția cementului* prin osteoclastele ce apar în zona de presiune anormală. Remarcăm, de asemenea, apoziția de cement pe rădăcina dintelui după ce s-a încheiat tratamentul ortodontic. Dacă presiunea exercitată pe dinte depășește limitele fiziologice, cementul este resorbit pînă la dentină și nu se mai reface (O p p e n h e i m).

Propulsia sau retropulsia mandibulei cu aparate ortodontice, *coborîrea sau înălțarea ocluziei* se asociază cu *modificări histologice în articulația temporo-maxilară*, în afară de modificările apărute în spațiul alveolo-dentar și rădăcinile dinților pe care se efectuează presiunile sau tracțiunile.

Reamintim că numai zonele vascularizate din suprafața condilului și a cavității glenoide suferă un proces de resorbție în zona de presiune anormală și un proces de apoziție osoasă în zona unde se exercită tracțiuni în limitele fiziologice. Suprafața osoasă articulară a condilului și a cavității glenoide este acoperită de cartilaj articular și presiunile exercitate nu duc la resorbția țesutului osos, cartilajul fiind adaptat pentru a suporta și amortiza aceste presiuni. De asemenea, *înălțarea ocluziei* este întovărășită simultan de o *propulsie a condilului mandibulei*, așa încît procesele de resorbție și apoziție osoasă ale condilului articular și ale cavității glenoide în înălțarea ocluziei se aseamănă cu cele apărute în propulsia mandibulei. *Coborîrea ocluziei* se asociază cu o *retropulsie a condilului mandibulei*, astfel încît modificările ce apar în aceste cazuri se aseamănă cu cele apărute în retropulsia mandibulei.

Cînd se face *propulsia mandibulei* cu aparate ortodontice (proglisoare), se constată aproximativ în 2—3 luni următoarele modificări:

— Peretele anterior al fosei glenoide se resoarbe datorită forțelor de presiune anormală din această zonă.

— Pe peretele posterior al acestei fose se depune țesut osos de neoformație, la început sub formă brută, apoi se organizează o structură funcțională traiectorială. Aici forțele de tracțiune stimulează osteogeneza.

— Pe versantul posterior al condilului și pe marginea posterioară a ramurii ascendente se depune, de asemenea, țesut osos de neoformație, ce se organizează apoi funcțional. Unghiul condilian devine astfel mai obtuz, datorită creșterii ramurii ascendente (B r e i t e r) (fig. 115, *a*).

Versantul anterior al condilului, fiind *acoperit cu cartilaj*, nu se resoarbe; dimpotrivă, aici poate avea loc un proces de apoziție osoasă ce duce la alungirea condilului (cazul rozătoarelor).

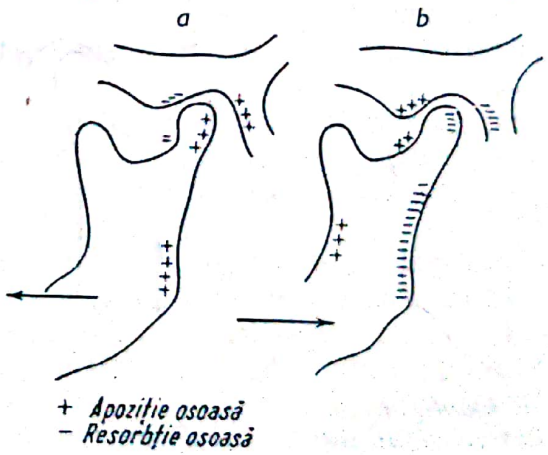

Fig. 115. Modificările articulației temporo-mandibulare:
a. — în propulsia mandibulei; *b*. — în retropulsia mandibulei.

Cînd se face *retropulsia mandibulei* cu aparate ortodontice, observăm următoarele modificări, după 2—3 luni de tratament:

— Resorbția peretelui posterior al fosei glenoide, a versantului posterior al condilului și a marginii posterioare a ramurii ascendente a mandibulei, datorită presiunii anormale exercitate pe suprafețele osoase sîngerînde.

— Apoziția osoasă pe peretele anterior al fosei glenoide și a ramurii ascendente; unghiul mandibulei se micșorează, avînd tendința să devină unghi drept (fig. 115, *b*). Versantul anterior al condilului, fiind acoperit cu cartilaj suferă un proces de resorbție. Condilul astfel se subțiază în plan antero-posterior.

Cînd se înalță ocluzia cu coroane sau gutiere din acrilat se produc aproximativ aceleași modificări ca și în propulsia mandibulei, și anume:

— resorbția peretelui anterior al cavității glenoide și a marginii anterioare a ramurii ascendente;

— se depune os de neoformație pe peretele posterior al fosei glenoide și pe versantul posterior al condilului mandibular (B r e i t e r).

În acest fel excursia condilului este limitată înapoi și se obține rezultatul ortodontic scontat în ocluzia adîncă acoperită (fig. 116, *a*).

Cînd *se reduce înălțimea ocluziei* prin extracția molarilor (ocluzie adîncă prăbușită) se observă după 2—3 luni:

— o resorbție a peretului posterior al fosei glenoide;

— resorbție a versantului posterior al condilului mandibular și o apoziție de țesut osos pe marginea anterioară a ramurii ascendente la nivelul condilului mandibular (sub versantul anterior). În acest fel, excursia condilului este amplificată în regiunea posterioară, determinînd în anumite condiții compresiuni pe filetele vegetative din jurul arterei temporale superficiale, compresiuni ce dau cunoscutele dureri pretragiene difuze din sindromul Costen sau din disfuncția articulației tempo-mandibulare (Dechaume) (fig. 116,*b*).

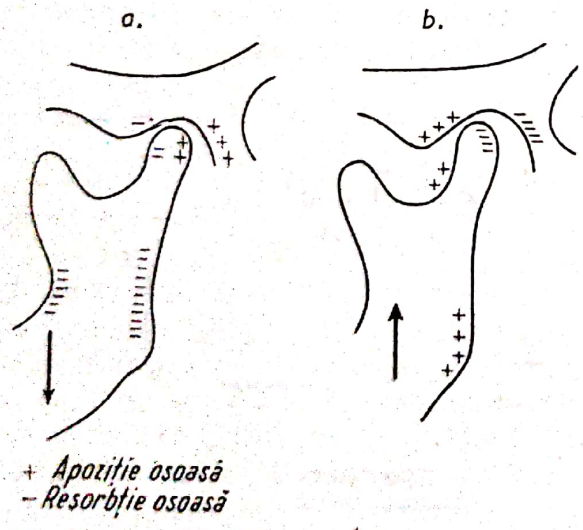

Fig. 116. Modificările articulației temporo-mandibulare:
a. — în înălțarea ocluziei; *b*. — în coborîrea ocluziei.

În concluzie, orice terapeutică ortodontică în care se aplică forțe de presiune sau tracțiune pe dinți sau arcade contrar sensului normal și cu intensități ce depășesc limitele fiziologice se repercutează asupra structurii osoase însăși din zonele solicitate, prin procese de resorbție-apoziție osoasă, determinînd migrări dentare și rapoarte noi, create între dinți sau între arcadele alveolare. În acest fel, tratamentul ortodontic ameliorează sau vindecă o anomalie dento-maxilară. Dacă după tratament apar alte forțe de presiune sau tracțiune, apar alte modificări structurale ce duc la recidivă. De aceea, după încheierea tra-

Scanned with OKEN Scanner

tamentului ortodontic se continuă menținerea rezultatului prin aparate pasive.

Trebuie să asociem și terapia funcțională — antrenamentul muscular și reeducarea funcțională —, pentru a menține și un echilibru între fundele musculare antagoniste, care se reflectă și în structura parodontală și facială. Numai în acest fel evităm recidivele.

6. *Aparatele ortodontice*. Fiecare anomalie devine un caz special de tratat și analiza completă a unui bolnav permite o terapeutică complexă care urmărește, pe lîngă corectarea morfologică a anomaliei, și un nou echilibru morfofuncțional între diferitele elemente ale aparatului dento-maxilar.

În decursul vremurilor au fost imaginate și aplicate diverse aparate ortodontice. Această diversitate este explicată prin variabilitatea anomaliilor dento-maxilare și prin evoluția tehnicilor de confecționare a diverselor aparate.

În raport cu modul de agregare a aparatelor ortodontice și după modul de acțiune sau după raportul zonelor de acțiune și de sprijin, clasificarea acestor aparate diferă după diverși autori.

Clinica de stomatologie infantilă utilizează clasificarea, împărțind aparatele ortodontice după *modul de agregare și de acțiune al lor*.

a) Aparatele ortodontice, mobile sau adjuncte, se caracterizează prin existența unor elemente de ancorare — croșete sau gutiere — ce le permite să fie ancorate în cavitatea bucală în timpul acțiunii și să fie scoase de pacient pentru a fi curățate. După modul lor de acțiune aceste aparate pot fi:

— *Active*, în cazul în care dezvoltă forțe mecanice de deplasare a dinților, sau de stimulare a dezvoltării arcadelor prin intermediul elementelor de acțiune(arcuri, șuruburi).

— *Pasive*, în cazul în care joacă rolul de menținere a unui rezultat obținut, rolul de contenție sau de menținătoare de spațiu. Lucrările protetice adjuncte sau conjuncte pot fi asfel considerate și aparate pasive.

— *Aparatele mobile funcționale* utilizează forța musculaturii aparatului dento-maxilar în scop ortodontic. În aceste cazuri, aparatele funcționale pot fi considerate transformatoare de forță musculară în forță mecanică ce acționează pe dinți.

b) Aparatele fixe sau conjuncte se caracterizează prin fixarea lor pe dinți cu elemente de agregare ce nu pot fi îndepărtate decît de medic și numai prin distrugere; ele acționează numai prin elementele de agregare fixate pe dinți.

Avînd o acțiune continuă, controlul copilului bolnav este obligatoriu; numai medicul curant poate face activarea acestor aparate. Aceste aparate pot fi *active, pasive sau funcționale*, după modul lor de acțiune.

c) Aparatele funcționale transformă forța musculară din timpul masticației sau deglutiției în forțe ortodontice, prin intermediul planurilor înclinate. După modul de fixare în activitatea bucală ele se pot împărți în aparate *mobile sau fixe*.

a) Aparatele ortodontice mobile. Printre primele aparate ortodontice utilizate trebuie să amintim, de Fauchard, părintele stomatologiei franceze (1690—1762), care a reușit să corecteze dinții fron-

Scanned with OKEN Scanner

tali cu ajutorul unei șine mobile. Tracțiunea dinților la o bară vestibulară este cunoscută încă din această perioadă. Mai tîrziu, Ferrara (1839—1913) introduce șurubul cu ghivent ca element de acțiune și combate tracțiunea elastică a dinților. Din această etapă, diversele școli dezvoltă unele aparate în detrimentul altora, iar întîlnirile lor la congrese se desfășoară sub forma unor discuții foarte aprinse, fiecare susținîndu-și tehnica și aparatul ortodontic preferat.

Aparatele mobile se dezvoltă în secolul al XIX-lea, o dată cu descoperirea vulcanizării cauciucului. Astfel, K i n g s l e y utilizează încă din 1860 o placă mobilă cu șurub în corectarea dinților. Mai tîrziu, tot K i n g s l e y (1879) adaugă la plăcuță și un element funcțional: planul înclinat retroincizal. C o f f i n, în 1882, înlocuiește șurubul din placa dilatatoare a lui Kingsley cu un arc în formă de omega care putea fi activat, arc ce-i poartă astăzi numele.

În 1930, N o r d introduce la această plăcuță arcul vestibular din sîrmă elastică.

Apariția rășinilor acrilice a revoluționat și tehnica ortodontică. În locul aparatelor mobile de cauciuc, care se îmbibau în salivă și dădeau un miros greu, au apărut aparatele de acrilat, care se pot confecționa chiar și în cabinetul de stomatologie (acrilatul autopolimerizabil, ortocryl etc.).

O serie de autori au îmbunătățit mijloacele de ancorare ale aparatelor mobile cu croșete sau gutiere, croșete ce le poartă și numele. Este meritul școlii germane cu S c h w a r t z, care generalizează și perfecționează aparatele mobile, și K o r k h a u s, care dă o bază științifică utilizării și indicației acestor aparate. În țara noastră, S c h l e s s i n g e r, M a r c o v i c i P h l e p s introduc această metodă terapeutică pe care au învățat-o fie la Schwartz, fie la Korkhaus.

Simplitatea confecționării acestor aparate, tolerabilitatea lor mare de pacienți face ca și noi astăzi să le utilizăm pe o scară largă.

Aparatele mobile se compun din:

a. *O bază de acrilat*, reprezentată printr-o placă palatinală la maxilarul superior și o placă linguală la mandibulă.

b. *Elementele de ancorare* reprezentate prin croșete sau gutiere.

c. *Elemente de acțiune*, reprezentate printr-un șurub sau prin diferite arcuri.

a) *Placa palatinală și șina linguală* reprezintă baza aparatului ortodontic mobil, pe care se așază croșetele de ancorare și elementele de acțiune; uneori se pot atașa și elemente funcționale (plan înclinat). Dacă dinții laterali sînt înclinați palatinal, placa palatinală are mai mare stabilitate, marginile ei fiind sub ecuatorul dinților înclinați. După un timp de folosire se poate coborî și leza bureleul gingival; de aceea, în aceste cazuri, ea trebuie readaptată cu acrilat autopolimerizabil și șlefuită în zona bureleului gingival, pentru a preveni tulburările circulatorii și lezarea parodonțiului.

Pentru a fi purtată de pacient, placa trebuie să îndeplinească unele condiții privind forma, grosimea și finisajul.

Forma. Placa reproduce în general forma și dimensiunea boltei palatine. Ea trebuie extinsă distal pe arcada alveolară cît mai mult, chiar și în afara

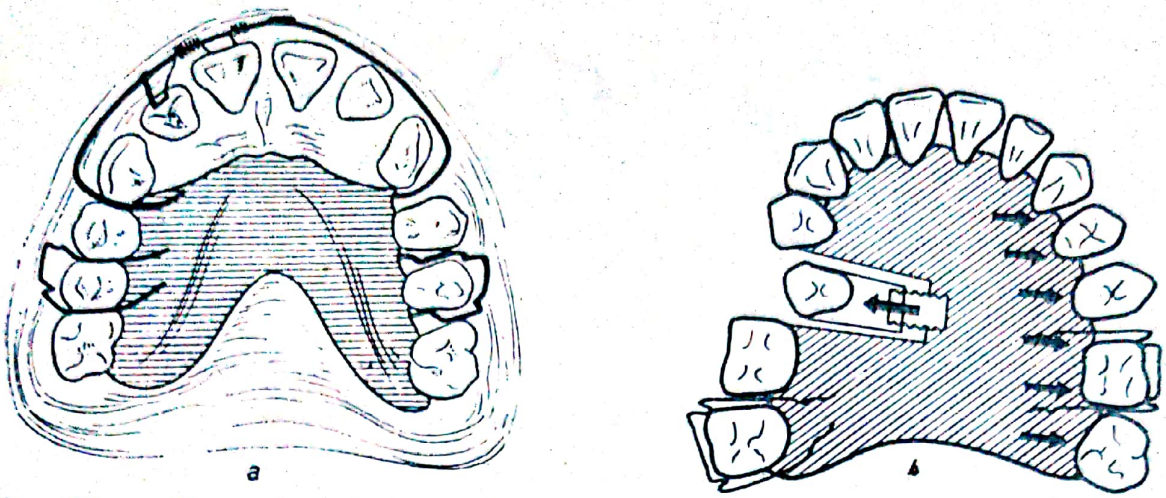

Fig. 117. *a*. Placa palatinală este răscroită median și palatinal prelungindu-se pe arcade înapoia ultimilor molari apăruți. b. Decuparea în fereastră a plăcii palatinale pentru a așeza arcul „în ac de siguranță".

ultimului molar erupt, deoarece această prelungire nu jenează la purtat și în plus dă mai multă stabilitate aparatului în basculări, mai ales dacă elementele active au în vedere mișcări mezio-distale ale dinților. În schimb, placa se decupează cît mai mult pe linia mediană, pentru a nu jena mișcările limbii în timpul masticației, deglutiției și fonației (A d a m s).

În același scop, placa poate fi răscroită și înapoia incisivilor superiori, care astfel pot fi mai ușor palatinizați de arcul vestibular (M e r l e B e r a l) (fig. 117, *a*). Dacă se aplică un element de acțiune pe fața palatinală a unui dinte, noi preferăm să decupăm în „fereastră" placa, pentru a așeza în acel loc arcul (fig. 117, *b*).

Șina linguală urmează fidel fața linguală a arcadelor alveolo-dentare inferioare, prelungindu-se spre șanțul paralingual și dedesubtul punctelor de contact pentru a mări stabilitatea. Deseori însă, aceste prelungiri paralinguale jenează copilul la deglutiție și chiar în timpul fonației. În aceste cazuri, noi recomandăm confecționarea unei șine mai groase, pe care o șlefuim în cabinet pe fața internă, pentru a nu mai jena în mișcările planșeului bucal. Șlefuirea totală a șinei pînă în restul coletului dentar nu dă suficientă stabilitate șinei (fig. 118).

Grosimea plăcii superioare nu trebuie să depășească grosimea unei plăci de ceară; totuși, în zona în care se implantează croșetele, trebuie adăugată în plus o mică cantitate de acrilat, care fiind ușor ondulată nu jenează limba în timpul masticației.

Șina linguală poate avea o grosime de 2 ori mai mare, dacă nu pătrunde prea mult în spațiul peridentar.

Finisarea plăcii este obligatorie pentru a nu produce leziuni prin purtarea ei. Marginile trebuie rotunjite, lustruite, iar arcurile sau croșetele trebuie „buclate" pentru a nu jena mucoasa jugală sau linguală. Placa trebuie confecționată cît mai curînd după amprentare, pentru a avea o adaptare perfectă. Este necesar ca pacientul să poarte placa mai întîi cîteva zile înainte



Scanned with OKEN Scanner

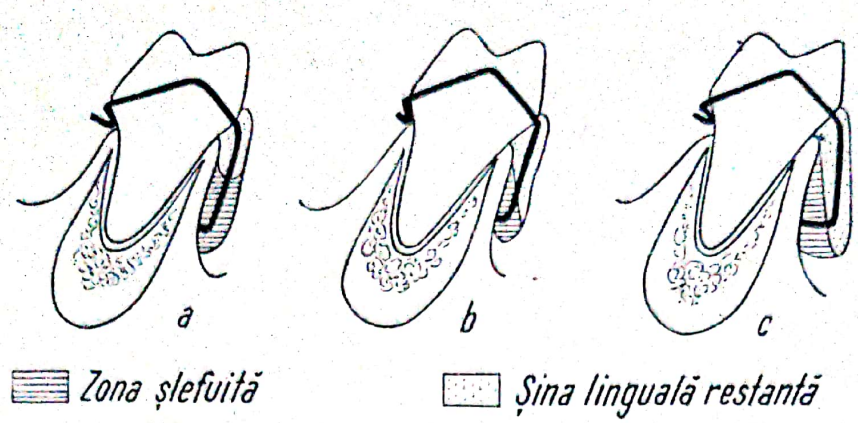

Fig. 118. Șlefuirea șinei linguale înaltă (zona haşurată) cînd:
a. — șina linguală este subțire și înaltă; șlefuirea totală reduce retenția șinei;
b. — șlefuirea în bizou nu ameliorează retenția; c. — șina linguală groasă este retentivă chiar după șlefuirea ei (după ADAMS).

de extracție sau de activarea arcurilor, pentru a se obișnui cu ea și pentru a corecta eventual stabilitatea.

b) *Ancorarea plăcii palatinale sau a șinei linguale* se face prin intermediul *croșetelor sau gutierelor ocluzale*.

Ancorarea trebuie făcută de partea opusă elementelor de acțiune, care au tendința de a deplasa placa sau șina pe care sînt fixate. Forțele de ancorare și de menținere a plăcii trebuie să fie mai mari decît cele de acțiune asupra dinților de mobilizat (fig. 119).

Ancorarea simplă cu croșete trebuie să se facă pe un număr de 2 ori mai mare de dinți față de cei ce urmează să fie mobilizați. Dacă se urmărește distalizarea unui molar sau chiar a unui canin, mijloacele de ancorare tre-

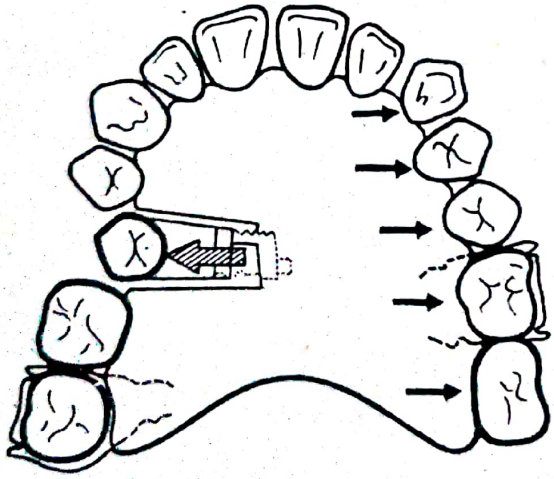

Fig. 119. Diagramă ce arată direcția de acțiune a șurubului ortodontic și direcția forțelor de menținere a plăcii. (după WHITE)

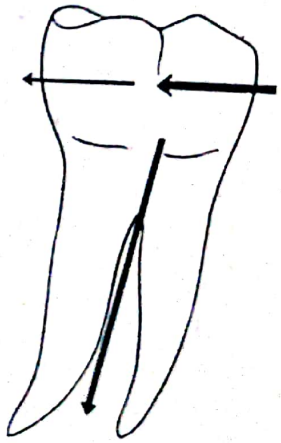

Fig. 120. Distalizarea molarului inferior trebuie efectuată cu forțe ortodontice crescute din pricina celor 2 rădăcini orientate distal și a dispersiei forțelor distale (după WHITE)

Scanned with OKEN Scanner

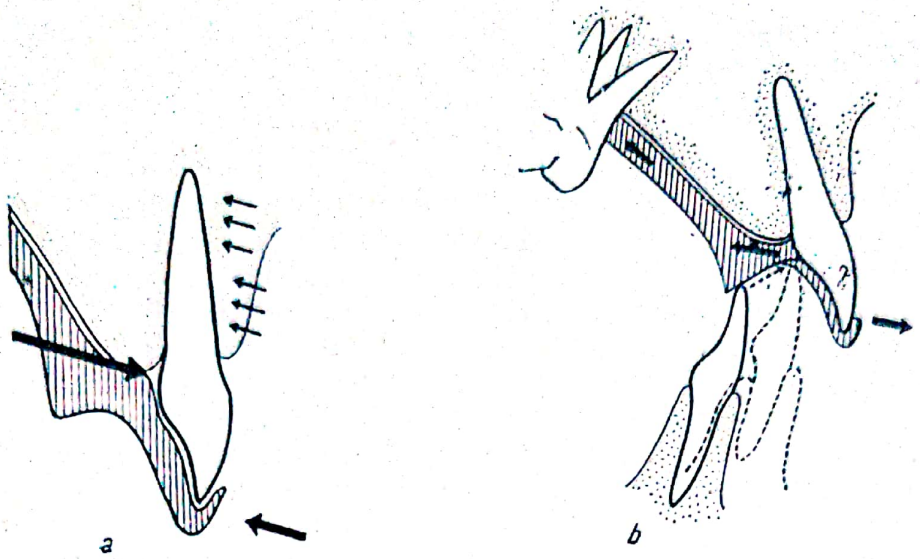

Fig. 121. Planul înclinat și prelungirea lui pe marginea activă a incisivilor dă mai multă stabilitate plăcii.

a. — acest sistem (SVED) ancorează mai bine placa superioară și împiedică lingualizarea incisivilor centrali; *b.* — cînd mandibula este propulsată de planul înclinat retroincizal superior, placa superioară se menține prin ancorajul incizal și molar.

buie multiplicate, avînd în vedere forța ortodontică mult mai mare de a deplasa distal un molar sau un canin (fig. 120).

În aceste cazuri se adaugă un plan înclinat din acrilat, ale cărui versante formează un unghi de 60° și care înalță ocluzia și propulsează mandibula; acest plan se continuă acoperind marginile incizale ale dinților frontali superiori (fig. 121). În cazul distalizării caninilor se folosește cu predilecție ancorarea arcului în „ac de siguranță" pe gutiere ocluzal (fig. 122).

O ancorare suplimentară ne-o poate oferi și arcul vestibular, aplicat la unirea 1/3 ocluzale cu cele 2/3 cervicale

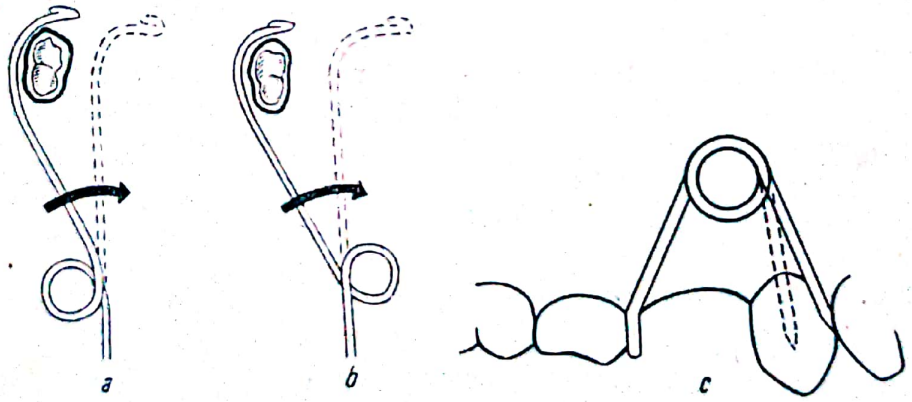

Fig. 122. Modul de acțiune al unui arc în „ac de siguranță", folosit în distalizarea caninilor:

a, — așezarea corectă a arcului în „ac de siguranță"; prin activare bucla de activare se lărgește; *b.* — așezarea incorectă a arcului „în ac de siguranță" bucla de activare se micșorează în activare; *c.* — buclă de activare aplicată corect în dreptul marginii distale a caninului ce urmează să fie distalizat.

Scanned with OKEN Scanner

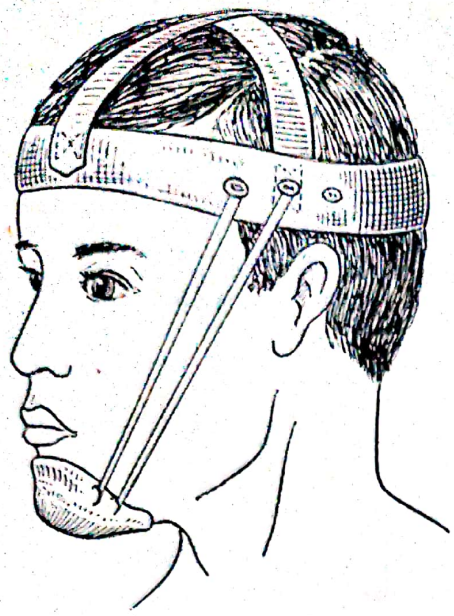

Fig. 123. Tracțiune elastică craniomentonieră.

În scopul de a distaliza molarii se poate folosi în mod suplimentar ancorajul intermaxilar sau extraoral cu inele de cauciuc (fig. 123).

În aceste cazuri se confecționează o capelină fronto-parieto-occipitală dintr-o țesătură mai rezistentă și o bărbiță din acrilat, care se atașează la capelină prin benzi elastice. Placa palatinală sau linguală se ancorează pe dinți cu croșete, a căror formă și confecționare a variat mult în raport cu concepția de ancorare și mijloacele tehnice ale timpului. Croșetele folosesc zonele retentive ale dinților, situate sub ecuatorul fețelor premolarilor și molarilor și sub punctul de contact mezial sau distal al dinților frontali (fig. 124). Zonele retentive meziale și distale sînt cele mai eficace, chiar imediat după erupția dentară, în timp ce zonele vestibulare nu pot fi folosite decît după erupția completă a dinților respectivi. Retenția plăcilor palatinale sau linguale este asigurată de elementele naturale ale arcadelor alveolo-dentare și de diversele croșete care folosesc retentivitatea de pe fața vestibulară a arcadelor dentare.

O boltă lată cu coroane dentare bombate și cu o înclinare palatinală a dinților oferă condiții bune naturale de menținerea plăcii. Dimpotrivă, o boltă ogivală cu dinți mici fără bose palatinale, deviați vestibular, oferă condiții naturale defavorabile retenției plăcilor.

În acest sens, placa linguală are o retenție naturală mai bună, deoarece dinții laterali sînt deviați lingual. Aceste plăci au însă tendința de a se înfunda, de aceea ele trebuie uneori prevăzute cu pinteni de sîrmă, ce se sprijină pe suprafețele ocluzale ale dinților. Elementele naturale de retenție nu sînt suficiente și este bine să utilizăm în majoritatea cazurilor și croșetele.

Trebuie să reținem:

— croșetele în săgeată introduse de Schwartz;

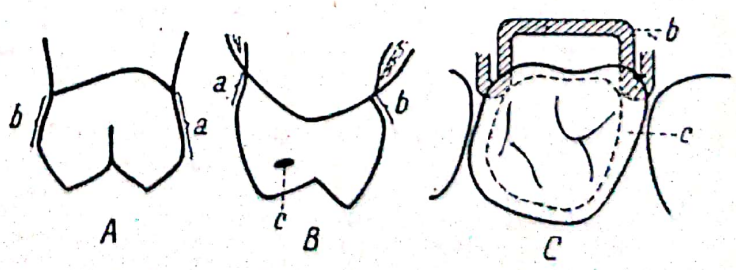

Fig. 124. Zonele de retenție de pe molarul I superior drept (după ADAMS):

A. Fața vestibulară: *a*. zona retentivă mezială subecuatorială; *b*. zona retentivă distală subecuatorială.

B. Fața mezială: *a*. zona retentivă vestibulară; *b* zona retentivă linguală

C. Fața ocluzală: *a*. coletul anatomic; *b* poziția croșetului sagital, *c*: punctul de contact.

— croşetele Adams;
— croşetele în picătură introduse de Stahl.

Croşetele în săgeată Schwartz prezintă un vîrf care pătrunde în spaţiile interdentale şi un umăr ce se sprijină pe dinţii vecini. Ele se ancorează vestibular şi sînt confecţionate din sîrmă de viplă de 0,6—0,7 mm. Sînt indicate în cazul cînd urmărim spaţierea şi erupţia dinţilor laterali. Aceste croşete pot face şi rolul unor elemente active, activarea lor făcîndu-se la nivelul umerilor săgeţii. Pot exista croşete în săgeată cu un singur umăr, în cazul cînd urmărim activarea numai într-un singur sens.

Croşetele Schwartz folosesc zonele retentive de pe suprafeţele meziale şi distale, inserîndu-se între 2 dinţi adiacenţi. Aceeaşi sîrmă se poate plia în 2—3 croşete Schwartz, care se aşază la rînd pe faţa vestibulară a molarilor şi premolarilor chiar dacă au erupt parţial. În afară de rolul de ancorare, aceste croşete pot fi activate pentru a extruda şi despărţi dinţii laterali între care se aplică. Nu se pot aplica decît dacă sînt dinţi adiacenţi; după un timp, aceste croşete nu mai asigură o bună fixitate aparatului, poziţia dintelui modificîndu-se. Rămîn totuşi indicate în cazurile în care voim să facem şi *extrusia dinţilor laterali*.

Croşetele Adams se aplică, de obicei, pe molarii permanenţi ce au rămas fără vecini meziali sau distali (molarii de lapte au căzut, iar premolarii şi molarii de 12 ani nu au erupt încă). Aceste croşete derivă de fapt din croşetele Jackson şi sînt formate din două braţe fixate la placa ce înconjură feţele aproximale ale molarilor şi se unesc vestibular, după ce au făcut cîte o buclă la unirea acestor feţe.

Croşetul Adams s-a modificat mult în timpurile noastre, folosirea lui generalizîndu-se în şcoala anglo-saxonă, fapt pentru care se mai numeşte şi „croşet universal". El este folosit curent în aproape toate aparatele ortodontice, folosind zonele retentive de pe suprafeţele meziale şi distale, unde buclele se îndoaie brusc transversal, pentru a pătrunde sub punctul de contact de-a lungul bureleului gingival pe care-l menajează (fig. 125).

a *b*

Fig. 125. Croşetul Adams modificat; buclele pătrund sub punctele de contact aproximale, numai ale dintelui pe care se ancorează (după ADAMS-WHITE):
a — vedere ocluzală; *b* — vedere vestibulară.

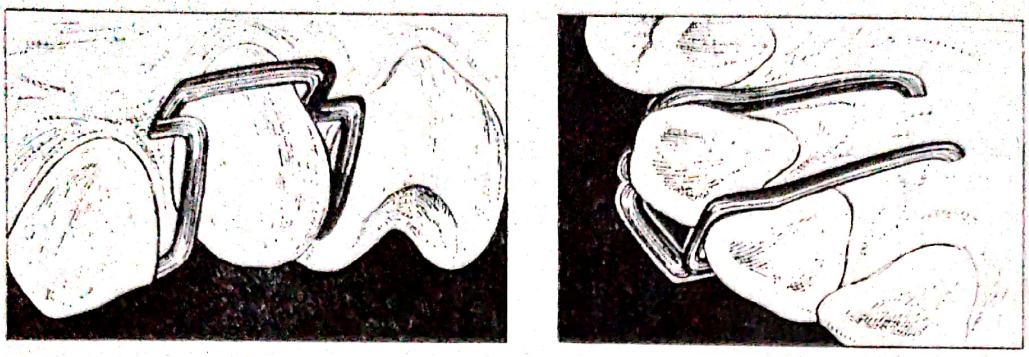

a *b*

Fig. 126. Ancorarea caninului superior cu sîrmă de 0,6 mm:
a. — vedere vestibulară; *b* — vedere palatinală (după ADAMS).

Aceste croșete au avantajul că se pot aplica și pe canini, coarda de retenție urmînd fidel spațiul interdentar de pe fața linguală (fig. 126).

Cînd una din zonele retentive meziale sau distale nu este accesibilă, se poate efectua semicroșetul Adams, în care porțiunea vestibulară a sîrmei de la o buclă trece peste spațiul interdentar, pentru a se fixa la porțiunea vestibulară a croșetului Adams vecin (fig. 127, *a*,*b*).

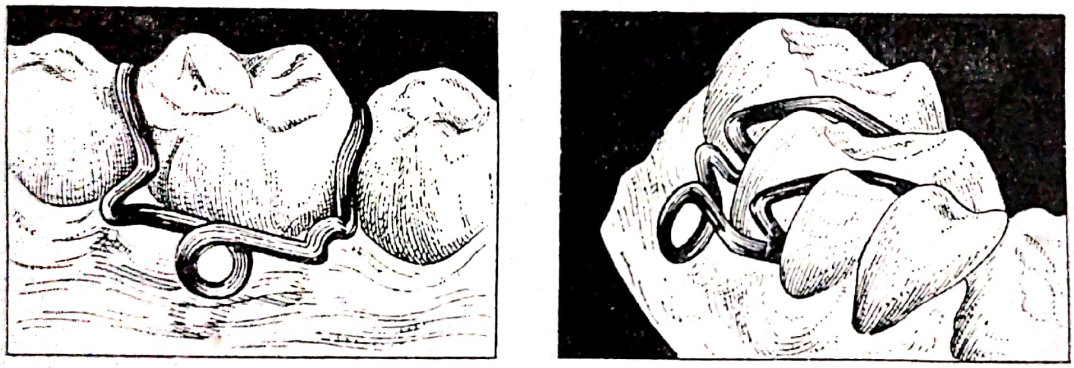

a

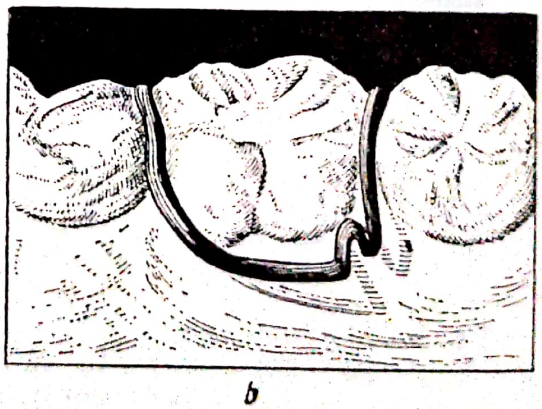

b

Fig. 127. Diverse forme de croșete Adams (după ADAMS):
a. croșet ADAMS cu buclă de tracțiune vestibulară; b. croșet semiAdams pe un molar de 12 ani abia erupt.

Croşetul Adams poate fi modificat în dreptul unei bucle, pentru a servi drept cîrlig de aplicare a unei tracţiuni elastice, în eventualitatea unei propulsii sau retropulsii mandibulare (fig. 128, *a*,*b*).

Croşetul de tracţiune se poate aplica şi pe braţul vestibular al sîrmei în genul acului de siguranţă (fig. 127,*a*) sau prin sudarea unui cîrlig (fig. 128,*c*).

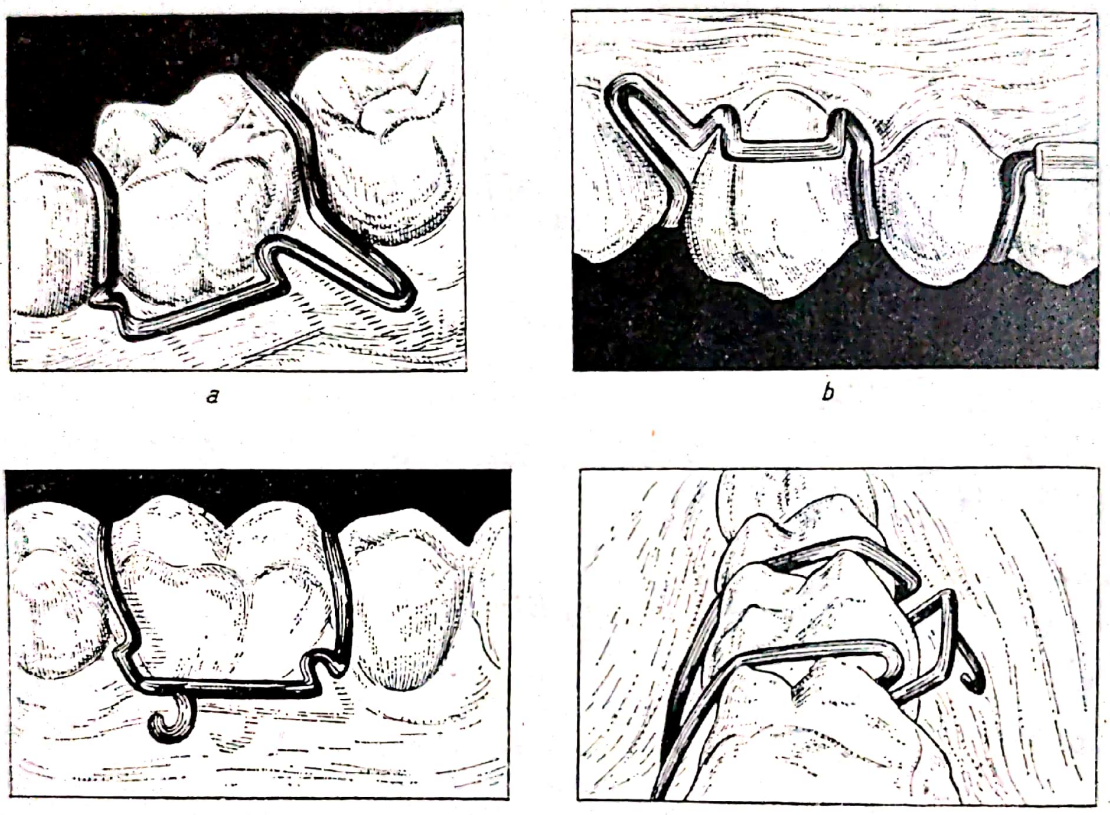

a *b* *c*

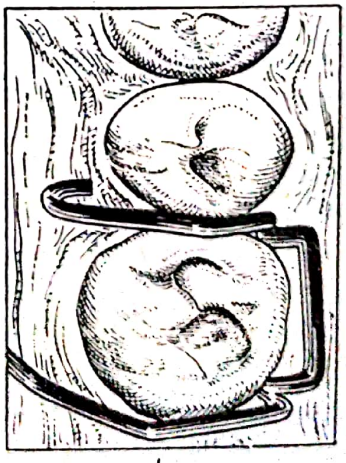

d

Fig. 128. *a*. Croşet Adams cu cîrlig posterior pe primul molar inferior în vederea propulsiei mandibulei prin tracţiune elastică. *b*. Croşet Adams cu cîrlig anterior pe primul premolar *c*. Croşet Adams cu cîrlig de tracţiune sudat *d*. Cînd se adaptează un croşet Adams pe un molar ce trebuie rotat, porţiunea orizontală a croşetului trebuie să fie paralelă cu arcada alveolară şi nu cu faţa vestibulară a dintelui.

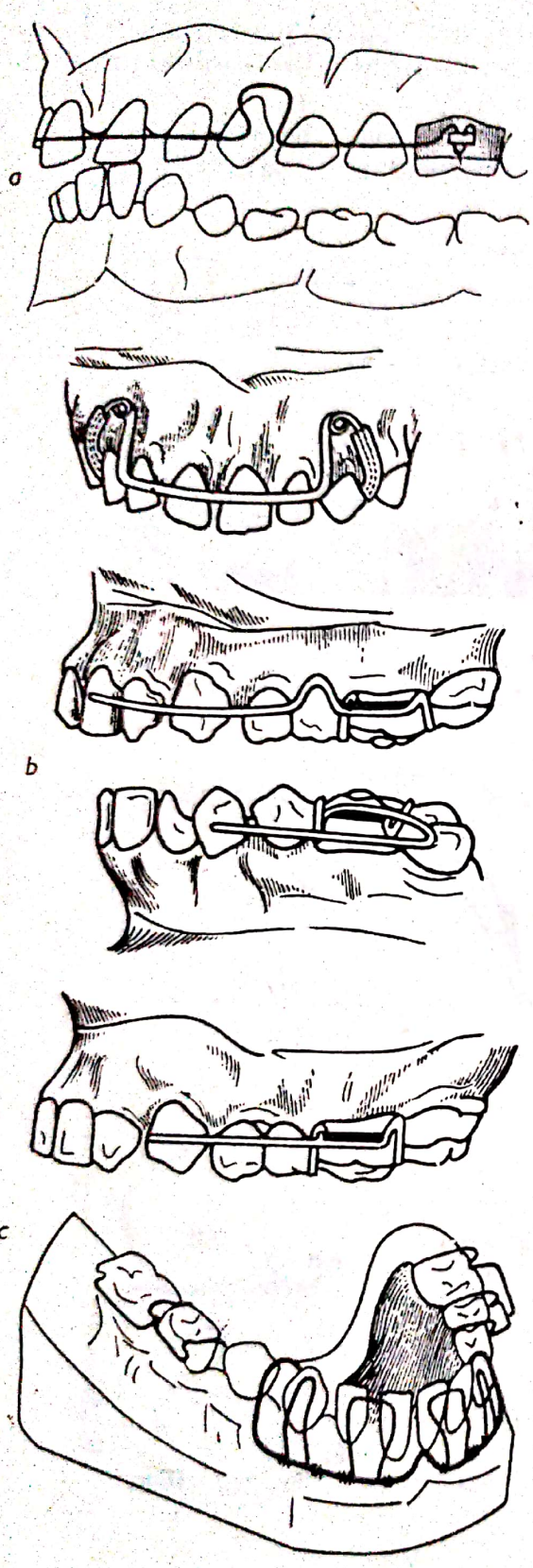

Nimeni nu mai contestă astăzi valoarea croşetului Adams în ancorarea aparatelor ortodontice mobile; confecţionarea lor de „începători" este încă dificilă.

Croşetul Stahl sau *în picătură* sau *în formă de gheară* are un braţ ce trece de la placa de acrilat, în spaţiul interdentar de pe faţa ocluzală a dinţilor şi se cudează într-o buclă ce pătrunde vestibular în spaţiul triunghiurilor interdentare. La adaptarea lui se va evita lezarea papilei interdentare. Este indicat în cazurile în care dorim să *împiedicăm erupţia verticală a dinţilor*, asigurînd în acelaşi timp o bună ancorare.

Fiind simplu şi uşor de confecţionat, noi îl recomandăm medicilor stomatologi ce-şi confecţionează în cabinet aparatele lor ortodontice.

În anumite cazuri, noi folosim şi croşetele simple, cu un singur braţ, cunoscute de protezişti. Este necesar însă, de cele mai multe ori, să confecţionăm un inel metalic cu bombeu artificial, pentru a asigura retentivitatea necesară.

c) *Elementele de acţiune* se referă la:

arcul vestibular;

dispozitivul de dilatare (şurub sau arc Coffin);

arcurile şi şuruburile secundare.

Arcul vestibular este format din două braţe de sîrmă de viplă de 0,6 mm, fixată la placa pe care o părăsesc în spaţiul dintre canini şi premolari; formează apoi o buclă de activare la nivelul caninilor şi se modelează pe faţa vestibulară a dinţilor frontali, asupra cărora exercită o acţiune de retrudare (palatinizare sau lingualizare) (fig. 129).

Fig. 129. *a*. Arc vestibular cu buclă de acţionare în zona caninului şi dispozitiv de fixare cu tubuşor pe primul molar superior. *b*. Forme diferite ale buclei de activare şi ale dispozitivului de fixare al unui arc vestibular în vederea retrudării dinţilor frontali (retrudoerul lui Roberts) (după WHITE) *c*. Arc vestibular cu resorturi auxiliare pentru retrudarea dinţilor frontali inferiori (resorturile sînt efectuate din sîrmă de viplă de 0,3 mm) (după ADAMS)

Scanned with OKEN Scanner

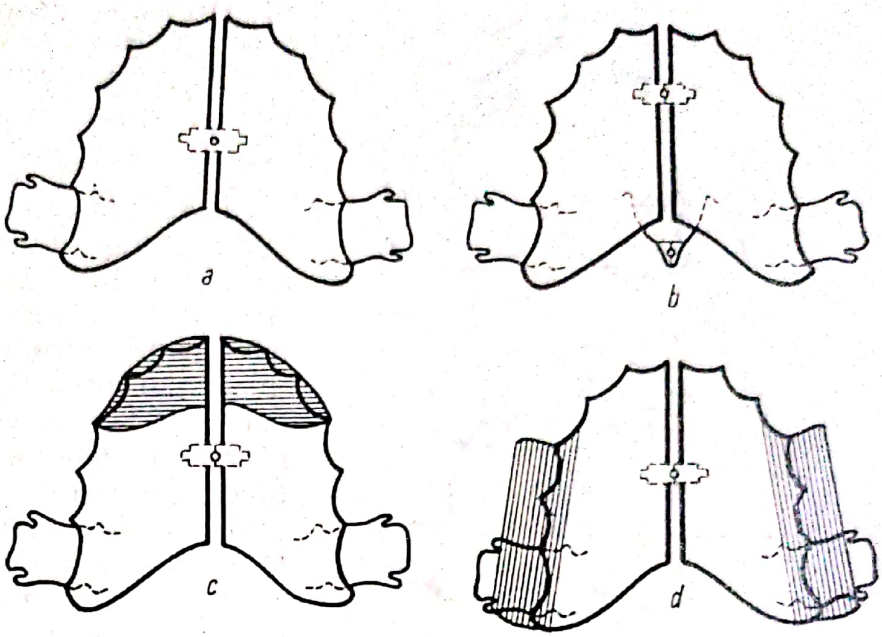

Fig. 130. Poziția variată a șurubului de dilatare în placa palatinală (după WHITE):

a, — șurub median ce va efectua o lărgire simetrică a arcadei alveolare superioare; *b* — șurub median situat anterior sau posterior pentru a lărgi mai mult zona anterioară sau posterioară a arcadei alveolare superioare; *c*, — platou retroincizal superior, pentru a permite degajarea dinților laterali ce se vor extruda și suprasolicitarea dinților frontali inferiori ce se vor intruda; *d* — placă palatinală ancorată pe gutiere laterale ce vor degaja dinții frontali și vor suprasolicita dinții laterali ce se vor intruda.

În locul arcului vestibular din sîrmă se poate aplica, tot la un aparat mobil, o tracțiune elastică vestibulară, aplicînd cîrlige pe croșetele Adams de la nivelul premolarilor.

Acest sistem este folosit mai mult în retrudarea dinților frontali inferiori. Trebuie să se aibă grijă ca bara ce unește valvele șinei linguale să fie la distanță de fața linguală a dinților frontali inferiori. Pe arcul vestibular se atașează uneori resorturi secundare care acționează separat pe fiecare dinte.

— *Dispozitivele de dilatare* se referă la șuruburi sau la arcurile Coffin. Șurubul de tip Fischer sau Carp își depărtează brațele sale în două sensuri opuse cu ajutorul unui ghivent fixat în placa palatinală sau linguală. Aceste șuruburi sînt standardizate astfel încît prin rotarea completă a lor se realizează o depărtare a celor două valve din placa despicată de 6,4 mm. O rotare de 360° realizează o depărtare de 0,64 mm, o rotare de 90° realizează o depărtare de 0,16 mm, iar o rotare de 45° (1/4) realizează o depărtare de 0,8 mm, ce corespunde unei forțe de 30—50 g/cm²; rotația (activarea) se face la interval de 5 zile. Se realizează în acest mod o forță intermitentă care mobilizează dinții fără a produce necroze dentare. Pe o placă se pot așeza 1—2 șuruburi, după cum placa este despicată median, în Y, oblic etc. Se realizează astfel lărgiri ale arcadei sau mobilizări a dinților în diverse sensuri.

În cazul cînd se urmărește o lărgire simetrică a arcadei alveolare superioare, se fixează șurubul pe linia mediană și în dreptul premolarilor, placa fiind despicată median (fig. 130,*a*).

Scanned with OKEN Scanner

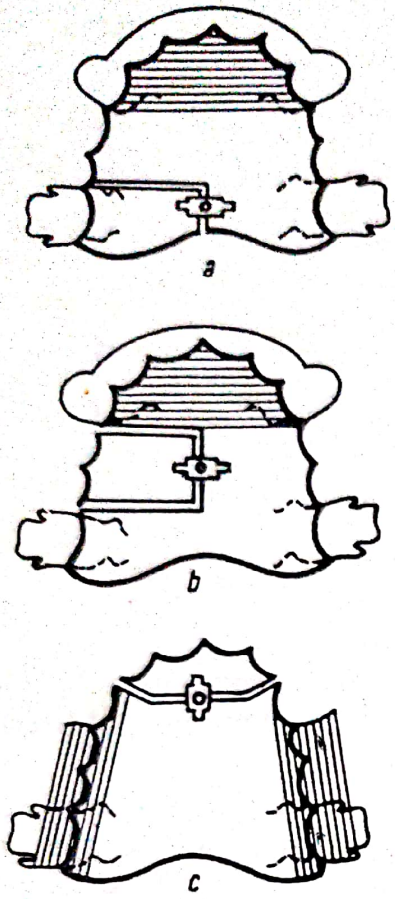

Fig. 131. Poziția diferită a șurubului de dilatare în raport cu dintele de vestibularizat (după WHITE):
a — vestibularizarea molarului superior drept; *b* — vestibularizarea premolarului superior drept; *c* — vestibularizarea dinților frontali superiori (în zona haşurată se înalță ocluzia).

În cazul în care dorim să efectuăm o lărgire mai importantă în zona frontală, așezăm șurubul mai anterior (fig. 130, *b*). Această situație o întîlnim la șinele linguale, unde șurubul nu poate fi așezat decît în zona anterioară.

Dacă este asociată o ocluzie inversă laterală, se adaugă un platou retroincizal, deblocînd dinții laterali (fig. 130 *c*).

Dacă este asociată o ocluzie inversă frontală, sau angrenaje inverse în această zonă, se ancorează placa palatinală pe gutiere (fig. 130 *d*).

Șurubul de dilatare poate avea și alte poziții în placa palatinală, după cum urmărim:

— vestibularizarea unui molar, cînd placa este secționată în „L"; Fig. 131 *a*

— vestibularizarea unui premolar, cînd placa este secționată în „U" Fig. 131 *b* sau

— vestibularizarea dinților frontali, cînd placa este secționată transversal (fig. 131 *c*)

Dacă se urmărește mobilizarea mezială sau distală a unui dinte sau a unui grup de dinți se secționează diferit placa palatinală, iar direcția de acțiune a șurubului se modifică corespunzător (fig. 132*a*, *b* și 133 *a*, *b*, *c*, *d*).

Ancorarea în aceste cazuri trebuie efectuată prin gutiere ocluzale pe dinții frontali și croșete Adams pe dinții laterali în curs de mobilizare.

Un element de acțiune frecvent folosit este și arcul Coffin, care are formă de liră și se așază între valvele plăcii palatinale despicate (fig. 134). Pentru a produce o

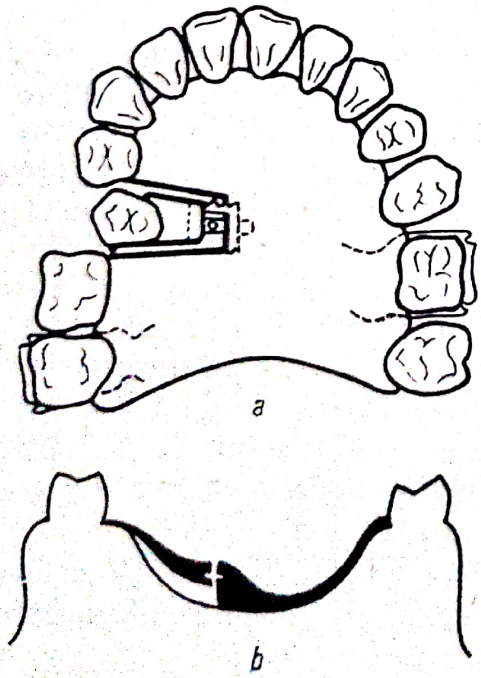

Fig. 132. *a.* **Placă palatinală cu „fereastră" pentru vestibularizarea premolarului 2 superior.** *b.* **Secțiune frontală prin această placă pentru a arăta rapoartele „ferestrei" cu mucoasa palatinală (după WHITE)**

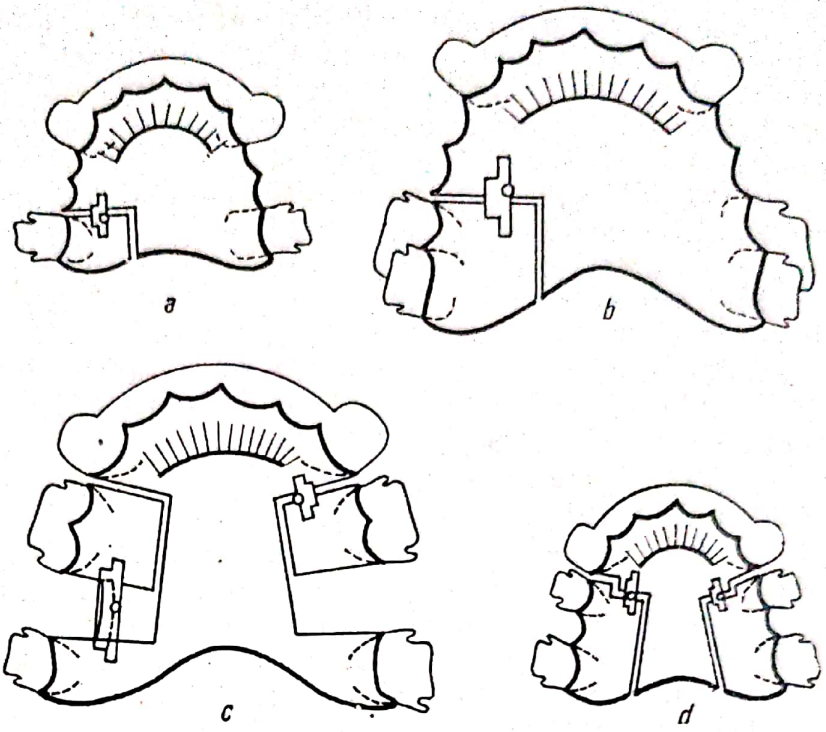

Fig. 133. Diferite poziții ale șurubului de expansiune pentru distalizarea dinților superiori (după WHITE):

a — distalizarea unui molar superior drept; *b* — distalizarea a doi molari superiori de partea dreaptă; *c* — distalizarea a doi premolari superiori de partea dreaptă și stîngă; *d* — distalizarea dinților laterali superiori (premolari și molari).

forță continuă de intensitate mai mare, se confecționează din sîrmă de 1,2—1,5 mm. Arcul Coffin este mai biologic, dar mai dificil de manipulat chiar de către medici.

Arcurile sau șuruburile secundare se pot adăuga pe placa palatinală, avînd rolul de a corecta poziția unuia sau a mai multor dinți. Ele pot avea un singur braț, ce se fixează la placă cu un capăt, iar cu celălalt se sprijină pe fața mezială sau distală a unui dinte, pe care trebuie să-l distalizeze sau mezializeze; are în spirală arc în diapazon (fig. 135). Arcurile secundare pot avea două brațe ce părăsesc placa, se încrucișează în 8 și se sprijină apoi pe fața palatinală a unui dinte pe care trebuie să-l vestibularizeze.

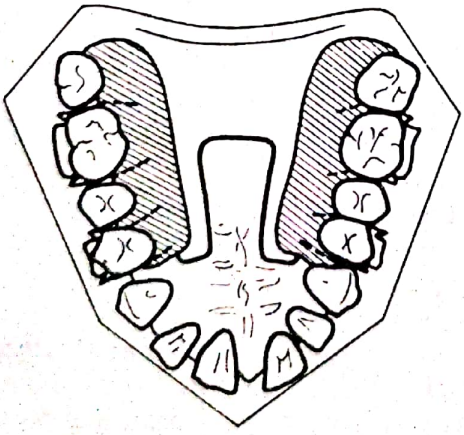

Fig. 134. Arc Coffin de expansiune așezat între cele 2 valve ale plăcii palatinale (după ADAMS).

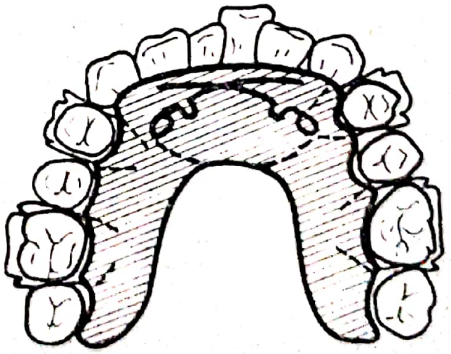

Fig. 135. Arc secundar în vederea vestibularizării dinților frontali superiori (după WHITE).

Scanned with OKEN Scanner

În același scop de vestibularizare al unui dinte se pot aplica șuruburi secundare, ce au un capăt fixat în placă și un altul activ, care se sprijină pe fața palatinală a dinților de redresat. Prin derotarea lui cu o șurubelniță se lungește axul șurubului, depărtîndu-se de placă pentru a acționa asupra dintelui de redresat.

În afară de aceste elemente active se mai pot aplica pe placa palatinală și elemente funcționale ce au rolul de a combate unele obiceiuri vicioase (scutul lingual) sau de a dirija mandibula înainte (propulsarea ei cu planuri înclinate retroincizale), sau de a intruda dinții frontali inferiori și a favoriza erupția dinților laterali (platoul retroincizal).

— *Scutul lingual* împiedică interpunerea limbii între dinții frontali în perioada de repaus sau în deglutiția infantilă. El se realizează din acrilat sau din sîrmă ondulată în afara incisivilor superiori și inferiori.

— *Planul înclinat retroincizal* are drept scop propulsarea mandibulei în drumul pe care-l face ea în închiderea gurii.

— *Platoul retroincizal* apare numai ca o îngroșare a plăcii palatinale înapoia incisivilor superiori; în închiderea gurii, suprafața platoului retroincizal vine în contact cu incisivii inferiori, înălțînd astfel ocluzia în regiunea frontală și întrerupînd contactul la nivelul dinților laterali. Se realizează în acest mod o intrusie a dinților frontali inferiori și o egresiune a dinților laterali orizontalizînd planul de ocluzie.

În sfîrșit, placa palatinală poate fi prelungită cu un val de acrilat (șa) în zona edentară, jucînd în acest caz și rol de menținător de spațiu.

Iată cum o placă palatinală bine ancorată cu croșetele sale poate avea acțiuni multiple asupra arcadelor și dinților prin elementele ei active.

Arcul vestibular retrudează regiunea frontală superioară sau inferioară. *Șurubul sau arcul Coffin* dilată sau alungește arcadele superioare prin stimularea dezvoltării la nivelul suturii intermaxilare sau incisivo-canină și prin stimularea unui proces de resorbție-apoziție la nivelul dinților, pe care se ancorează la arcada superioară sau inferioară. Arcurile secundare redresează dinții izolați în malpoziție prin același proces de resorbție-apoziție din jurul dintelui.

Aceeași placă palatinală sau linguală poate deveni aparat pasiv în momentul în care nu se mai activează șurubul sau arcurile, putînd fi folosită în continuare ca o placă de contenție. În cazul că la placă se adaugă și valuri de acrilat, care se adaptează în spațiile edentate, placa poate deveni, de asemenea, și un menținător de spațiu.

Elementele funcționale atașate plăcii palatinale sau linguale pot îndeplini și un rol funcțional — propulsia mandibulei, combaterea interpoziției limbii etc., astfel încît același aparat mobil poate fi activ, pasiv sau funcțional prin elementele pe care le posedă.

Aparatele mobile se pot adapta în raport cu formele clinice atît de variate ale anomaliilor dento-maxilare. Tabloul sinoptic al diagnosticului unei anomalii ne permite prin analiza atentă a simptomelor să confecționăm un aparat mobil cu elemente active, pasive sau funcționale, în raport cu aspectele clinice. Aceste aparate mobile pot fi aplicate în tratamentul de masă al anomaliilor dento-maxilare. Ele oferă următoarele *avantaje*:

Scanned with OKEN Scanner

— Se poate menține o igienă bucală adecvată și se pot face concomitent tratamente endodontice. Fig. 136

— Placa are sprijin pe palat sau fața linguală a arcadei inferioare, precum și pe toți dinții existenți, nefiind pericolul supraîncărcării anumitor dinți. Pe de altă parte, acțiunea ei nu se limitează numai la dinți, ci acționează și asupra arcadelor alveolare pe care le poate stimula în dezvoltare.

— Se pot activa ușor și dozabil chiar de părinții copilului (dacă sînt instruiți), iar controlul pacienților se poate face la intervale mai mari.

— Confecționarea lor este simplă, reparațiile lor se fac și mai simplu, cu acrilat autopolimerizabil. Aparatele mobile pot fi astfel aplicate la un număr mai mare de pacienți, crescînd astfel eficiența asistenței curative în teren.

— Aparatul poate avea acțiune multilaterală și variată a șuruburilor sau a arcurilor secundare. Poate acționa și funcțional în cazul cînd se aplică elemente funcționale (planul înclinat).

— Se pot utiliza și ca menținătoare de spațiu.

Aparatele mobile cu placă au totuși *dezavantaje*:

— Mulți copii nu poartă aparatul și eficiența lui este nulă. Acest aparat trebuie utilizat ziua și noaptea și chiar în timpul mesei, acțiunea lui fiind complexă.

— La unii bolnavi, cu sensibilitate alergică, aparatele mobile pot da reacții gingivale și parodontale.

Placa de dilatare pentru mandibulă (placa linguală) nu este atît de eficace, deoarece șurubul are o poziție excentrică, iar cele două brațe sînt prea lungi și se rup ușor. Dacă se îngroașă părțile laterale, purtarea este dificilă. Placa apoi se adaptează mai greu la mandibulă, dinții fiind lingualizați.

Aparatele mobile rămîn totuși un important mijloc biomecanic de tratament ortodontic, acționînd dirijat în cele trei planuri, transversal, sagital și vertical, în care se produc și tulburările de creștere în anomaliile dento-maxilare. Aceste plăci au rolul nu numai de a deplasa dinții într-unul din aceste planuri, dar pot stimula sau inhiba suturile boltei palatine sau cartilajul condilian, dirijîndu-se astfel creșterea oaselor în vederea armonizării raporturilor lor.

Acțiunea în plan transversal se face prin intermediul șurubului ortodontic sau prin arcul Coffin. Propulsarea mandibulei se face prin planul înclinat retroincizal. Stimularea creșterii procesului alveolar superior în plan sagital și transversal se face prin șuruburi sau arcuri Coffin, aplicate pe o placă secționată în Y, de-a lungul suturii intermaxilare și incisivo-canine.

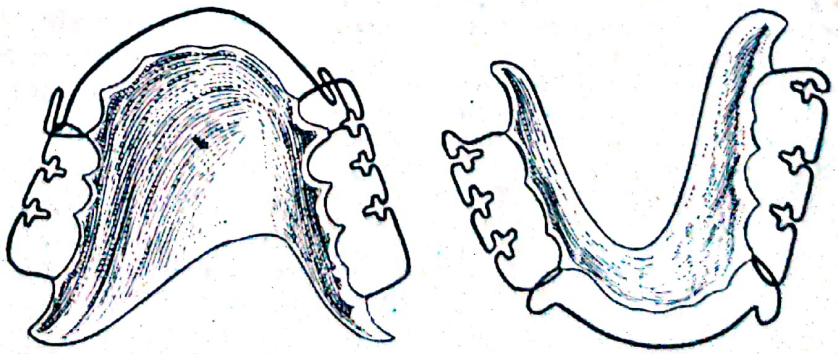

Fig. 136. Placă palatinală superioară și inferioară cu croșetele Schwartz (după SCHWARTZ).

Scanned with OKEN Scanner

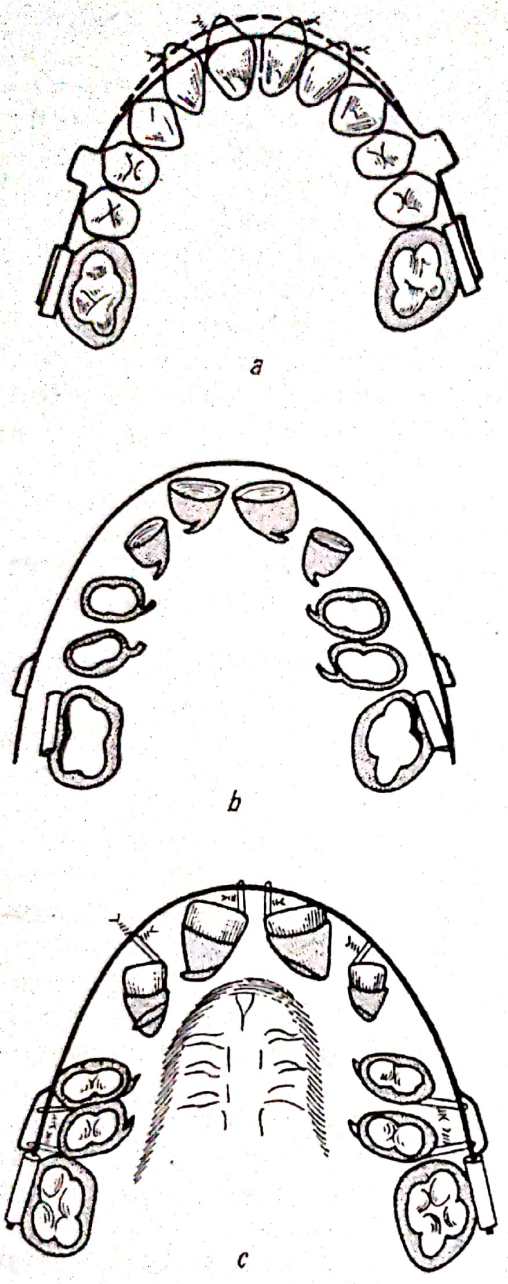

Fig. 137. *a*. Arc vestibular cu buclă de activare şi dispozitiv de fixare pentru vestibularizarea dinţilor frontali prin ligaturi izolate cu sîrmă de viplă de 0,2 mm (după Quintero). *b*. Bara vestibulară cu dispozitivele de fixare (tubuşoare) şi inelele de viplă adaptate pe dinţii în malpoziţie. *c*. Tracţiunea la bară a dinţilor prin ligaturi de sîrmă fixate la croşetele de pe inele (după QUINTERO).

Înălţarea ocluziei se poate face fie în scop terapeutic, fie ca mijloc terapeutic. În profilaxia ocluziei adînci este necesară aplicarea plăcii Schwartz cu platou retroincizal; înălţarea ocluziei apare în acest caz ca un mijloc terapeutic. În cazurile în care este recomandată propulsia mandibulei, este necesară şi înălţarea ocluziei; în acest caz, înălţarea ocluziei se face în scop terapeutic.

Aparatele mobile cu placă pot fi aplicate la orice vîrstă, cu oarecare greutăţi în perioada de schimbare a dinţilor, cînd stabilitatea lor este redusă şi cînd folosim cu predilecţie aparatele funcţionale sau fixe.

b) Aparatele ortodontice fixe sau conjuncte. Sînt cunoscute de şcoala franceză sub numele de aparate inamovibile sau conjuncte, pentru că numai specialistul poate să le demonteze în vederea activării sau curăţirii lor.

Primele aparate ortodontice fixe utilizate în proporţie mai mare au fost cele descrise de Angle. Ele erau reprezentate printr-un arc principal situat vestibular, fixat prin intermediul unor piuliţe pe inelele adaptate pe molarii de 6 ani. Cu sîrmă se legau apoi de arcul principal dinţii în malpoziţie.

Simon şi apoi Oppler înlocuiesc arcul elastic din metale mobile ale lui Angle cu o bară metalică de 2 mm grosime, la care se făceau tracţiunile dinţilor, cu inele de cauciuc sau cu ligaturi de sîrmă (fig. 137, *a*, *b*, *c*.)

Ainsworth introduce arcurile elastice linguale, fixate în tubuşoare verticale, tubuşoare ce sînt şi aici sudate la inele confecţionate pe primii molari permanenţi.

Mershon introduce şina linguală formată din sîrmă de 0,7—1 mm, ce se fixează în încuietori speciale pe inele ortodontice confecţionate pe primii mo-

Scanned with OKEN Scanner

lari. Pe aceste șine se sudează arcuri secundare de 0,4—0,5 mm, care acționează asupra dinților în malpoziție. Cu ajutorul acestor arcuri se puteau deplasa dinții în toate direcțiile posibile (fig. 138). K o r k h a u s dezvoltă mult acest gen de aparate, diversificînd mult forma și acțiunea lor.

La aparatele fixe deosebim:

— elemente de agregare cu anexele lor;

— elemente de acțiune.

Elementele de agregare sînt reprezentate prin inele ortodontice (fig. 139) coronițe ortodontice, gutiere și ligaturi de sîrmă. La toate acestea se aplică piese auxiliare prin intermediul cărora se face legătura dintre ele și elementele de acțiune (tubușor, butonul și cîrligul).

Inelele ortodontice, cele mai folosite elemente de agregare, sînt confecționate dintr-o lamă metalică de viplă de 0,10—0,20 mm, care înconjură ecuatorul dintelui neșlefuit. Inelul nu trebuie să pătrundă în fundul de sac

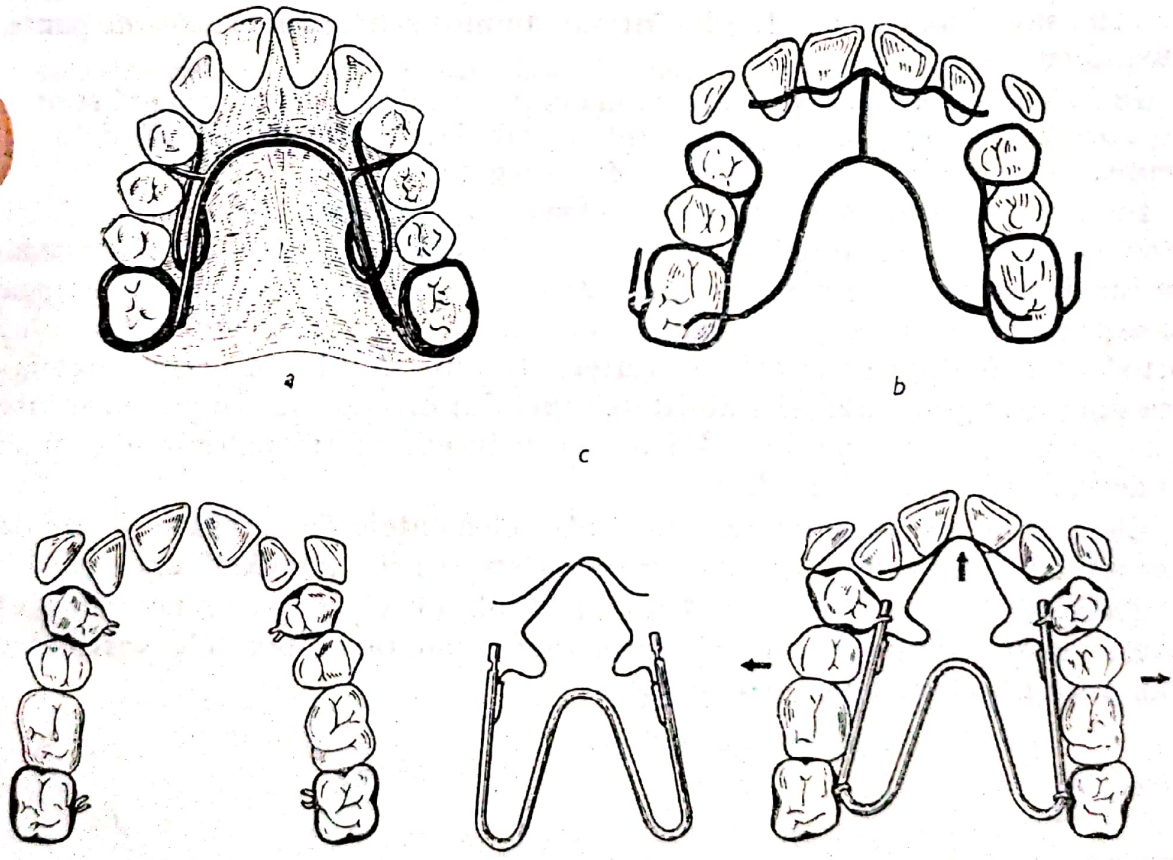

Fig. 138. Diverse arcuri linguale folosite în vestibularizarea dinților (după KORKHAUS):

a. — arc lingual tip MERSHON; *b.* — arc lingual tip CROZAT; *c.* — arc lingual tip JACKSON cu cele 3 etape de confecționare și aplicare — confecționarea și adaptarea inelelor — confecționarea arcului lingual — aplicarea arcului pe arcada superioară.

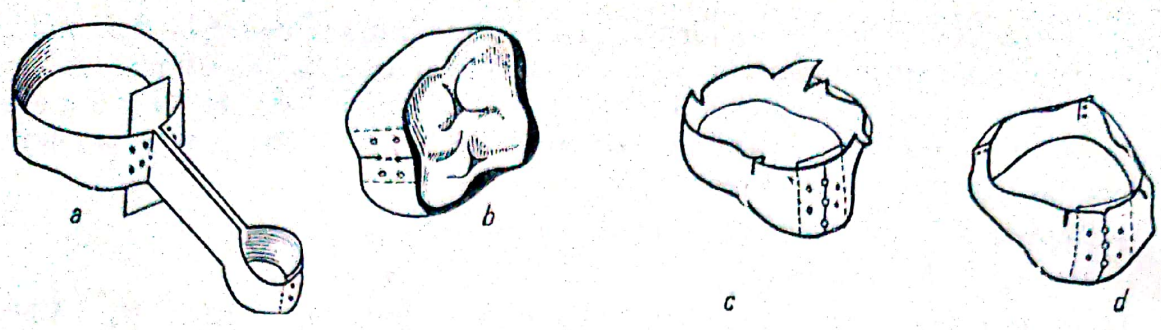

Fig. 139. Etapele de confecționare a unui inel ortodontic pe un molar superior (după WHITE):
a. — sudarea inelului; *b* — modelarea inelului pe un molar superior; *c* — excizia triunghiulară de pe marginea ocluzală a inelului; *d* — inel adaptat înainte de cimentare.

gingival, pentru a nu-l leza și să nu fie prea înalt pentru a nu înălța sau bloca ocluzia (fig. 139, *a*, *b*.)

Coroniță ortodontică se utilizează în cazurile în care urmărim înălțarea ocluziei sau dirijarea mandibulei într-un anumit sens, prin crearea de pante cuspidiene adecvate.

Gutiera ocluzală, confecționată astăzi mai mult din acrilat, acoperă suprafața ocluzală și o parte din suprafețele vestibulare sau linguale a 2—3 dinți, reprezentînd importante elemente de agregare.

Înainte de a adapta un inel ortodontic pe un dinte, trebuie mai întîi efectuată separarea dinților cu o ligatură de sîrmă de viplă, ce se înnoadă în jurul punctului de contact; după 24 ore, dinții adjuvanți se depărtează și se poate trece în acest mod banda metalică, pentru confecționarea inelului ortodontic. Adaptarea la coletul dintelui trebuie să aibă în vedere protejarea mucoasei gingivale și stabilitatea inelului ortodontic. După cimentare este necesară modelarea în 1/3 ocluzală, prin excizii triunghiulare a lamei la acest nivel (fig. 139, *c*, *d*.)

Elementele accesorii fac legătura între elementele de agregare și cele de acțiune; ele sînt reprezentate prin tubușoare și prin „bracket"-uri.

Tubușoarele se confecționează tot din tablă de viplă în cabinet sau sînt prefabricate, urmînd ca în laborator să fie sudate pe peretele vestibular sau lingual al inelelor ortodontice.

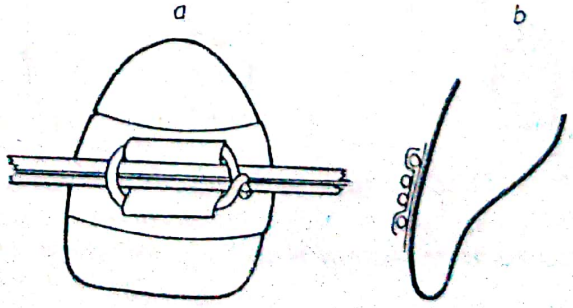

Fig. 140. Un „brachet" pe incisivul superior:
a. — vedere pe fața vestibulară; *b.* — vedere pe secțiunea medio-sagitală.

Scanned with OKEN Scanner

Tubușoarele pot fi de asemenea înglobate în masa de acrilat a gutierelor ocluzale.

De obicei, tubușoarele se așază orizontal pe fețele vestibulare și vertical pe fețele linguale.

Bracket-urile sînt elemente de fixare mobilă a arcurilor de activare; ele sînt constituite din 2 mici tubușoare prin care se poate trece o sîrmă de viplă de 0,2—0,3 mm, pentru a fixa arcul sau arcurile vestibulare ce trec printr-o culisă situată între cele 2 tubușoare (fig. 140).

Pe inele, coroane sau gutiere se mai pot adapta bare metalice care solidarizează inelele sau care servesc la redresarea dinților lingualizați prin tracțiunea lor la bară cu sîrmă de viplă.

Pe inele sau gutiere se mai pot înglobă croșete, care servesc la tracțiunea elastică intermaxilară sau unimaxilară.

Elementele de acțiune sînt reprezentate prin:

— arcurile vestibulare și linguale, arcurile secundare și ligaturile.

Arcurile principale vestibulare sau linguale se confecționează din sîrmă de viplă de 0,6—0,8 mm și sînt rotunde sau ovale. La un arc principal deosebim un dispozitiv de fixare și o buclă de activare (fig. 141).

Dispozitivul de fixare are o porțiune ce intră în tubușor prin frecare, un opritor realizat printr-o îndoitură care blochează sîrma pe marginea tubușorului și un zăvor ce împiedică ieșirea arcului principal din tubușor, realizat tot prin îndoirea capătului de fixare al sîrmii. Aceste capete de fixare nu trebuie să lezeze mucoasa obrazului sau mucoasa gingivală.

Buclele de activare sînt curburi ale arcului principal, orientate paralel cu rebordul alveolar, curburi ce pot fi alungite sau scurtate ca un clește, pentru a realiza forța necesară acționării pe dinți.

Zona activă a arcului se adaptează pe dinții asupra cărora acționăm. Prin turtirea sau desfacerea curburii principale a arcului se realizează presiuni care vor mobiliza dinții în malpoziție în direcții adecvate.

Arcul vestibular sau lingual poate acționa în cele trei planuri după felul cum este activat. Pentru a acționa asupra arcadei alveolare în plan sagital, se vor activa buclele de activare și se va produce alungirea sau scurtarea arcului principal din regiunea frontală. Presupunem că am adaptat un arc vestibular la arcada superioară fixat cu inele pe molarii de 6 ani. Cînd se alungește arcul principal și cînd dinții frontali superiori sînt fixați cu ligaturi de sîrmă de arc, se va produce:

— vestibularizarea dinților frontali superiori;

Scanned with OKEN Scanner

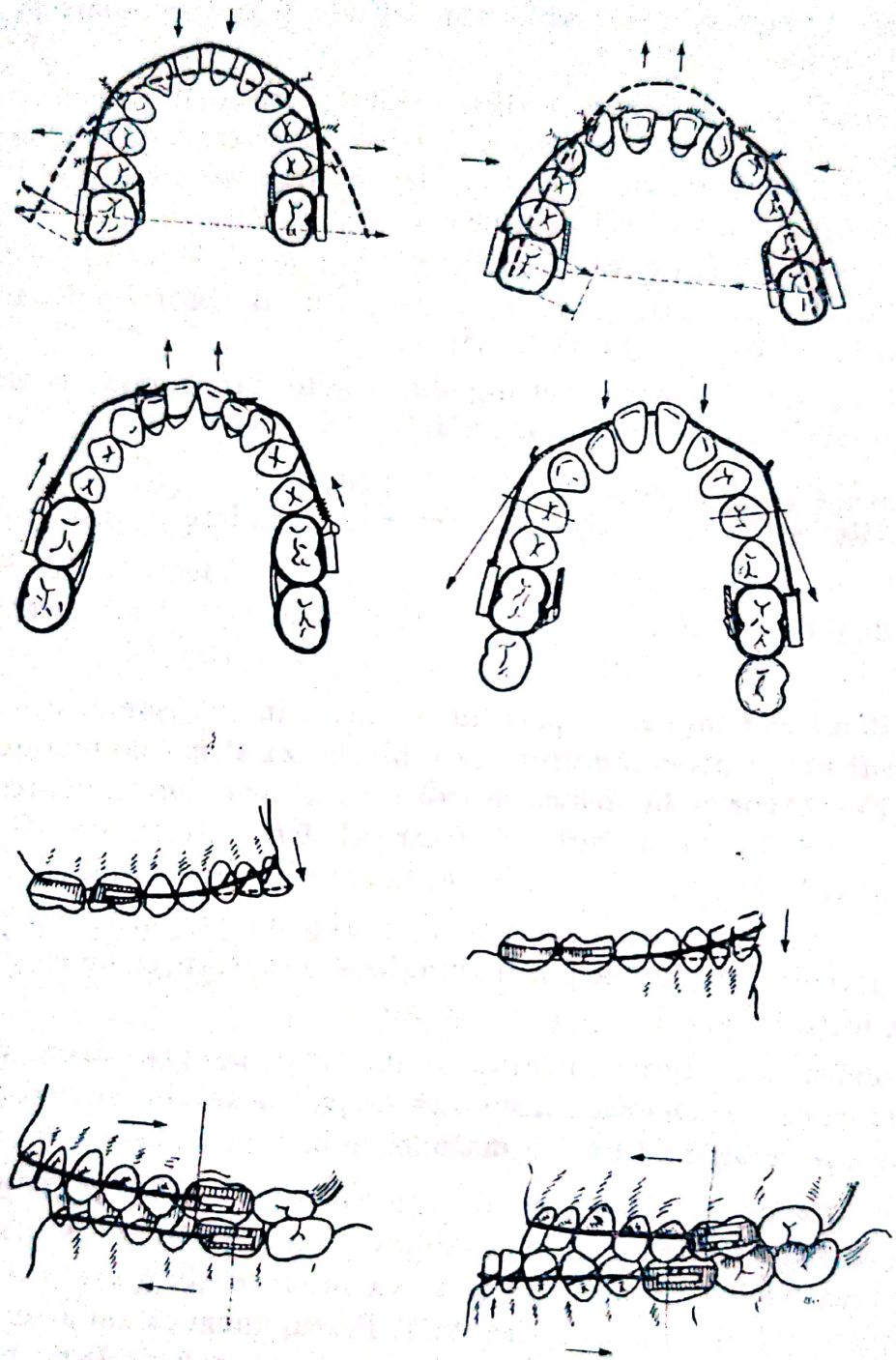

Fig. 141. Acţiunea variată a arcului vestibular (după Korkhaus.)

Scanned with OKEN Scanner

— distalizarea molarilor de 6 ani (fig. 141, 142).

Pentru a acționa asupra arcadei alveolare și în plan transversal, se va mări deschiderea brațelor laterale ale arcului ce se fixează pe tubușoare. În acest fel, distanța din poziția de repaus a arcului principal la poziția de fixare pe tubușoare, fiind mai mare, duce la vestibularizarea molarilor de 6 ani.



Fig. 142. Arc vestibular de retrudare a dinților frontali superiori și propulsia mandibulei prin intermediul unei gume elastice (după Jakson-Korkhaus).

Arcul poate activa și în plan vertical. În acest caz, activarea se face tot în regiunea frontală. Cînd porțiunea frontală a arcului are tendința de a migra spre coletul incisivilor, atunci arcul va intruda dinții frontali în alveolă și va extruda molarii pe care sînt fixate inelele. Această acțiune se poate realiza numai prin aplicarea de inele cu croșete vestibulare pe dinții frontali, pe care se va adapta; arcul va acționa în acest caz în plan vertical. Acesta este arcul descris de C a s e (fig. 143).

În cazul în care arcuirea se face în sens invers, porțiunea frontală avînd tendința de a migra spre marginea incizală, arcul va produce extruzia frontalilor și intruzia molarilor.

Arcul lingual se adaptează pe fețele linguale ale dinților și se fixează prin capetele sale distale în tubușoare verticale sau orizontale, sudate pe fața linguală a inelelor, cimentate, de obicei, pe molarii de 6 ani. Și acest arc poate acționa în cele trei planuri, după felul de activare (fig. 144).

Arcurile secundare sînt mai dificil de asociat la un aparat fix, deoarece pentru a fi eficiente trebuie sudate la arcul principal, care prin sudare își pierde din elasticitate. În trecut erau folosite, deoarece arcurile principale se confecționau din metale nobile ce nu-și pierdeau elasticitatea. Cum aceste



Fig. 143 Arcul „tip Case" de extrudare a dinților frontali superiori (după SCHWARTZ).

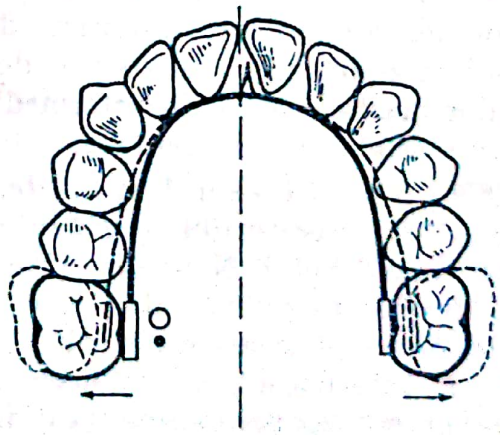

Fig. 144. Arc lingual de vestibularizare a dinților posteriori (după SCHWARTZ).

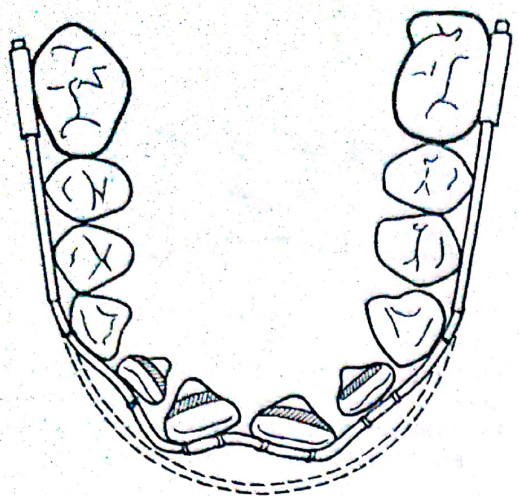

Fig. 145. „Twin-Wire-Arch" pentru vestibularizarea dinților frontali în malpoziție (după WHITE).

materiale sînt foarte costisitoare, au dispărut și arcurile secundare de pe aparatele fixe.

Ligaturile de sîrmă în schimb se utilizează mult în aparatele fixe fără a fi sudate. Dinții lingualizați, de exemplu, sînt legați printr-o sîrmă de 0,2—0,3 mm la baza sau arcul principal, situat la oarecare distanță de fața vestibulară. Ligatura de sîrmă apropie arcul principal de dintele în malpoziție, astfel încît dintele ligaturat este tras vestibular spre arcul principal (fig. 145).

Tot în cadrul aparatelor fixe trebuie citat și aparatul H u e t , cu care se face disjuncția maxilarului superior. El este alcătuit din patru inele (2 pe canini și 2 pe molarii de 6 ani), solidarizate printr-o bară în „H" din sîrmă groasă de cel puțin 1 mm.

Peste aceste inele și bare se confecționează o placă din acrilat cu șurub median fixată pe gutiere ocluzale, ce se întind de la molari la incisivi. Zilnic se face 1/4 sau 1/2 derotare a șurubului, urmărind lărgirea rapidă a arcadei alveolare superioare. După efectuarea lărgirii dorite se menține același aparat, ca menținător, încă o lună, fără a mai fi activat.

Aparatele ortodontice funcționale, cunoscute și sub numele de *activatoare*, transformă forța musculaturii facială și masticatoare în forțe ortodontice de redresare a raporturilor dintre arcade sau dintre dinți.

În perioada în care se dezvoltă concepția structurii funcționale în morfologie (R o u x , B r a u s s , R a i n e r), R o g e r s dezvoltă reeducarea funcțională a masticației, fonației, deglutiției ca metodă terapeutică a anomaliilor dento-maxilare. R o b i n dezvoltă începînd din 1902 aparatele de tipul monoblocului, introduse de ANDRESEN care dirijează forțele mușchilor masticatori, prin intermediul planurilor înclinate, pentru a redresa rapoartele alveolo-dentare.

În 1836, A n d r e s e n dezvoltă terapia funcțională cu aparate ortodontice de tipul activatorului prevăzute cu planuri înclinate, care dirijează mișcările mandibulei. Noua funcțiune a aparatului dento-maxilar dirijată de activator are nu numai rol în redresarea dinților sau a raporturilor alveolare, dar și de stimulare a dezvoltării armonioase a elementelor dento-maxilare. K o r k h a u s a demonstrat prin teleradiografii posibilitatea de a stimula creșterea predominantă a mandibulei, prin apoziție osoasă pe fibrocartilajul condilian, sub influența activatoarelor. Întrucît acțiunea acestor aparate este intermitentă și controlată permanent de sistemul nervos

Scanned with OKEN Scanner

prin jocul baroreceptorilor din ligamentul alveolo-dentar și din zona de inserție musculară, riscul leziunilor parodontale este redus aproape complet, comparativ cu aparatele active.

Aparatele funcționale folosesc forța musculaturii masticatoare și faciale pentru redresarea dinților și forța de „creștere" a proceselor alveolare, eficiența lor cea mai importantă fiind în perioada de schimbare a dinților, cînd celelalte aparate active mobile sau fixe se ancorează sau angrenează cu dificultate.

Arcadele alveolo-dentare sînt în cea mai mare măsură influențate în dezvoltarea lor de către musculatura labio-genio-lingual, care le înconjură pe ața internă și externă. Bazele maxilarului superior sau inferior (bazele apicale) nu sînt influențate în dezvoltarea lor de aceste aparate funcționale (M o s s , S o f t l e y).

Tratamentul cu activatoare este eficient, după B j ö r k , numai în cazurile în care schema ereditară manifestă o creștere predominantă sau cel puțin egală a mandibulei, în raport cu dezvoltarea maxilarului superior. În cazurile cînd predomină creșterea maxilarului superior, Björk recomandă extracțiile dirijate și aparatele fixe cu tracțiune extraoral.

În principiu, un aparat funcțional dirijează mișcările mandibulei prin planurile înclinate din care este format, stimulînd dezvoltarea oaselor direct prin aplicarea pe alveole și indirect prin acțiunea de redresare a dinților (H ä u p l, G r o s s m a n n, C l a r k s o n).

Aparatele ortodontice funcționale pot fi:
a-mobile sau b- fixe.

a) Dintre principalele *aparate funcționale mobile* cităm:
— scutul labial sau placa vestibulară,
— monoblocul,
— planurile înclinate aplicate pe aparatele mobile active sau pasive, în care caz vorbim mai mult de elemente funcționale la aparatele mobile active sau pasive.

b) Dintre *aparatele funcționale fixe* trebuie amintite:
— gutierele cu plan înclinat, inelele și coronițele ortodontice.

Scutul labial sau placa vestibulară este utilizată ca tratament precoce în prodenția superioară, provocată de respirația bucală sau sugerea degetului. Scutul se realizează din acrilat și constă dintr-un val ce umple șanțurile vestibulare superioare și inferioare în regiunea frontală; posterior, scutul labial reproduce fața vestibulară a frontalilor, pentru a-i da oarecare stabilitate, iar exobucal se continuă sau cu un inel sau cu o tetină de acrilat.

Menținerea lui în poziție corectă obligă, pe de o parte, musculatura buzelor să intre în acțiune, iar pe de altă parte, mandibula este mezializată prin contracția mușchilor pterigoidieni externi.

Scanned with OKEN Scanner

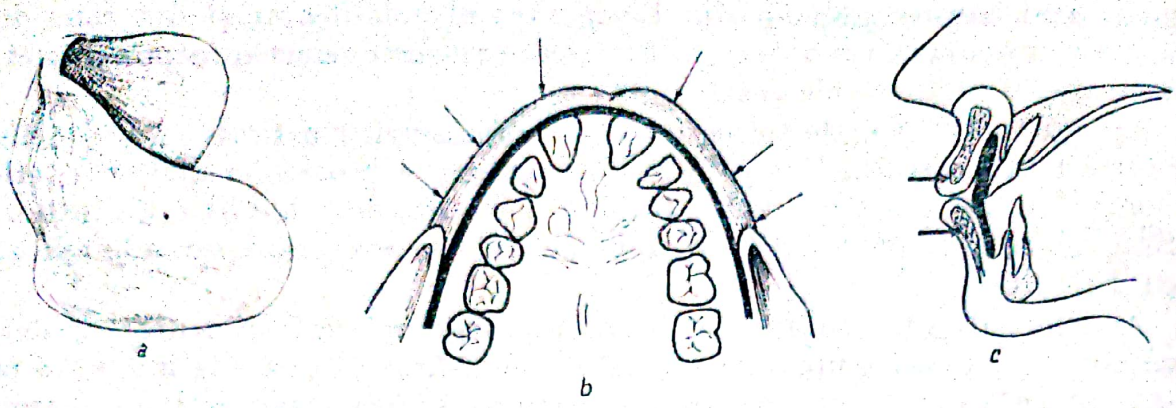

Fig. 146. *a*. Placa vestibulară. *b*. Secțiune orizontală în placa vestibulară și acțiunea forțelor musculare labio-geniene de menținerea ei. (după WHITE) *c*. Secțiune sagitală prin placa vestibulară pentru a arăta direcția de acțiune a mușchilor labiali asupra incisivilor superiori (după WHITE).

Purtarea scutului labial obligă pe micuții pacienți să respire pe nas, respirația orală nemaifiind posibilă. De asemenea, nu mai este posibil nici să-și sugă degetul, scutul labial avînd și o acțiune asupra suprimării obiceiurilor vicioase de supt. Un nou reflex condiționat se formează, acela de respirație nazală și de propulsie a mandibulei, ajungîndu-se la realizarea unei ocluzii echilibrate (fig. 146).

Monoblocul sau activatorul lui A n d r e s e n este cel mai cunoscut aparat funcțional utilizat în anomaliile sagitale și verticale. El este format dintr-o placă ce acoperă bolta palatină, rebordul alveolar inferior și fețele linguale ale dinților superiori și inferiori. Monoblocul mai are și un arc vestibular din sîrmă de 0,7—0,8 mm. Nu sînt croșete (fig. 147). Monoblocul poate acționa și în plan transversal, dacă se aplică un arc Coffin sau un șurub de dilatație.

În acest caz, monoblocul are și elemente active; are avantajul că acționează simultan asupra celor două arcade alveolo-dentare și suprimă obiceiurile vicioase, ca sugerea degetului și respirația bucală. Ceea ce este dificil în confecționarea unui monobloc este stabilirea ocluziei. Cînd ocluzia este mult distalizată, purtarea unui monobloc adaptat în ocluzie corectată este dificil de suportat de copil, deoarece tonusul mușchilor pterigoidieni externi crescut exagerat de mult, prin purtarea aparatului, provoacă copilului dureri și-l obligă să-și suprime aparatul. Trebuie deci găsită o poziție între cea de repaus a ocluziei și cea corectă, poziție care este suportată de copil. Cînd se realizează o oarecare propulsare a mandibulei, se poate trece la un alt monobloc sau la modificarea primului în ocluzie complet corectată, pe măsură ce tolerabilitatea aparatului se stabilește. În același sens trebuie

Scanned with OKEN Scanner

confecționat monoblocul în stabilirea înălțării ocluziei în raport cu tolerabilitatea și deci în raport cu gradul de tonicitate a musculaturii ridicătoare a mandibulei.

Monoblocul este indicat în perioada de schimbare a molarilor de lapte, cînd aparatele mobile active nu pot găsi o bună ancorare. Endoalveolia cu proalveolo-denția și retrognația mandibulară funcțională de repaus, precum și ocluzia deschisă pot fi astfel tratate cu succes. De asemenea și prognația inferioară funcțională poate beneficia de un activator, cu deosebirea că arcul vestibular se aplică pe dinții frontali inferiori.

Monoblocul are avantajul că acționează funcțional, cauzal, împiedicînd respirația bucală, sugerea degetului sau interpoziția limbii. Poate fi aplicat în perioada de schimbare a molarilor de lapte, cînd aparatele mobile active se ancorează insuficient. Mărește secreția salivară și în acest sens asigură o bună autocurățire, favorabilă prevenirii cariei dentare. Monoblocul stimulează dezvoltarea armonioasă a tuturor elementelor aparatului dento-maxilar, prin acțiunea de dirijare a forțelor musculare.

Este totuși greu de suportat prin volumul său mare; nu poate fi purtat de aceea decît noaptea sau cîteva ore în timpul zilei, ceea ce face ca tratamentul să se prelungească mult.

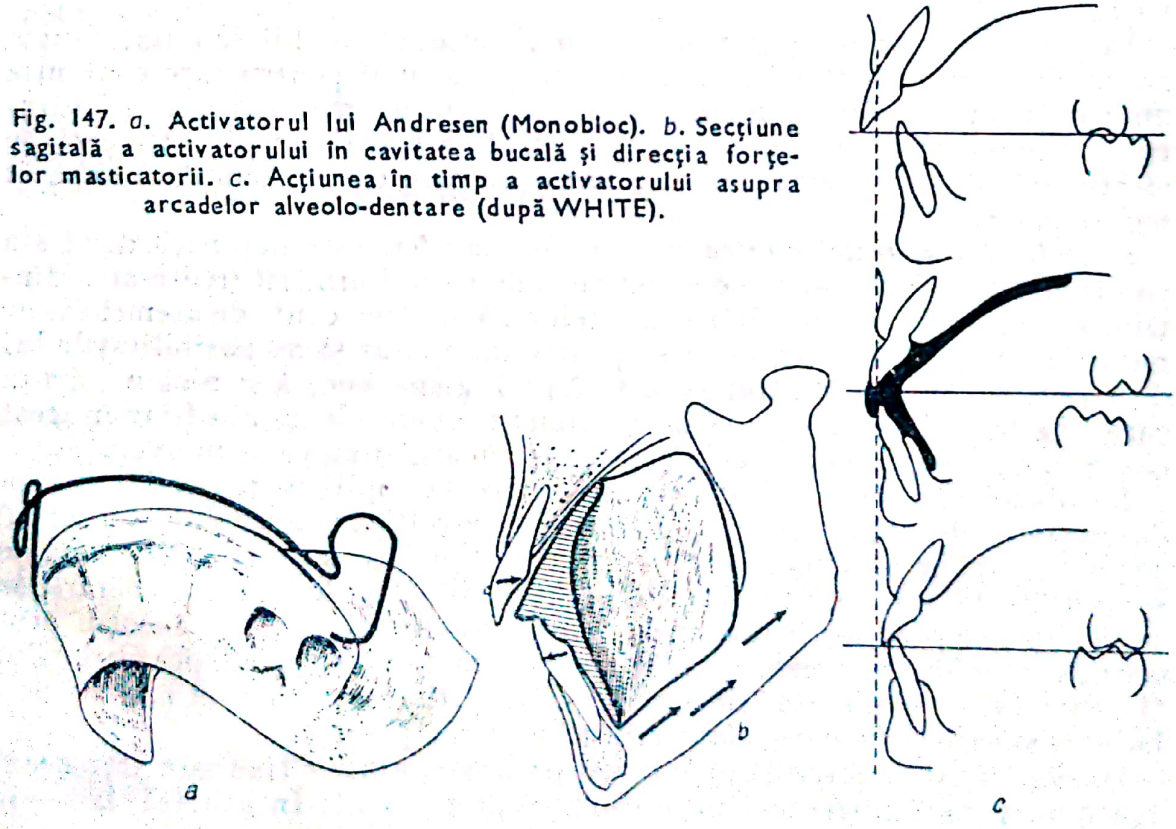

Fig. 147. *a*. Activatorul lui Andresen (Monobloc). *b*. Secțiune sagitală a activatorului în cavitatea bucală și direcția forțelor masticatorii. *c*. Acțiunea în timp a activatorului asupra arcadelor alveolo-dentare (după WHITE).

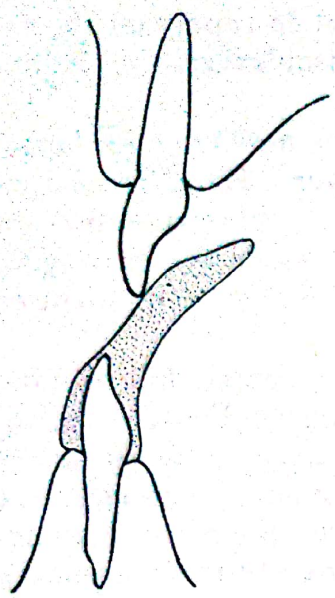

Fig. 148. Gutieră inferioară cu plan inclinat în secțiune medio-sagitală. (după WHITE)

Aparatele funcționale fixe cuprind *gutierele ocluzale* cu *plan înclinat* (fig. 148) și *inelele sau coroniţele ortodontice* cu *plan înclinat*.

Gutierele ocluzale cu plan înclinat se aplică, de obicei, pe dinții frontali inferiori, în angrenajele inverse frontale, asociate întotdeauna cu o tracțiune cranio-mentonieră (capelină sau bărbiță). Gutiera nu poate fi menținută mai mult de 10—20 zile, pentru a nu se produce extrusia dinților laterali și înălțarea ocluziei.

Inelele ortodontice cu plan înclinat se utilizează în cazul angrenajului invers al unuia sau maximum a doi dinți și numai cînd dinții antagoniști au parodonțiul sănătos.

Inelele ortodontice se aplică pe dinții superiori. Principiul de acțiune al tuturor acestor aparate mobile și fixe este același: transformarea forțelor musculare în forțe ortodontice.

8. *Aparatele ortodontice pasive* pot fi și ele: a) mobile și b) fixe. Ele se referă la:

a) *Menținătoarele de spațiu*, descrise la terapia preventivă.

b) *Protezele dentare*, ce vor constitui obiectul capitolului terapia protetică.

În principiu, orice aparat activ sau funcțional, mobil sau fix, devine pasiv, dacă nu se activează. Acesta este și motivul pentru care contenția unui rezultat obținut se realizează prin purtarea mai departe a aparatului ortodontic activ sau funcțional, fără a-l mai activa. Rareori se efectuează o placă specială de contenție, în care caz vorbim de un aparat mobil pasiv.

9. *Indicația aparatelor ortodontice mobile sau fixe* este în funcție de vîrsta copilului, de posibilitățile de agregare și de scopul urmărit (redresarea dinților sau stimularea dezvoltării arcadelor). Vom ține cont, de asemenea, de modul în care copilul va reuși să poarte un aparat și de posibilitățile lui de a veni la control. Nu trebuie uitată nici igiena bucală și nici incidența cariei de la pacientul în curs de tratament, aparatele mobile fiind în acest caz recomandate la copiii cu igienă defectuoasă și cu carii în evoluție.

De obicei se aplică aparate mobile active la copiii în perioada intensă de creștere, deoarece acestea pot stimula dezvoltarea arcadelor, acționînd asupra suturilor palatine. În perioada de schimbare a dinților din zona de sprijin (9—11 ani), perioadă în care sînt posibilități reduse de ancorare, se vor utiliza cu predilecție aparatele mobile funcționale, care se mențin prin contactul pe dinții existenți și contracția musculaturii masticatoare. Pot fi utilizate, de asemenea, în aceste cazuri gutiere ocluzale cu bară vestibulară, la care se face tracțiunea dinților în malpoziție.

După pubertate, după 12 ani, se vor prefera aparatele fixe care acționează continuu și mai puternic asupra dinților de redresat. În general, la copiii

Scanned with OKEN Scanner

care nu colaborează cu medicul curant și au tendința de a nu purta aparatul ortodontic, se confecționează aparate fixe, ce nu pot fi îndepărtate de copilul tratat.

În activarea aparatelor mobile sau fixe trebuie să avem în vedere următoarele:

Acțiunea oricărui aparat trebuie să fie lentă, de intensitate medie, pentru a nu produce ischemia și necroza elementelor parodontale. Prin acțiunea lentă se realizează nu numai deplasarea dinților în sensul dorit, dar se stimulează și dezvoltarea maxilarelor în sensul tracțiunii. Se realizează astfel nu numai o echilibrare a ocluziei, dar și o dezvoltare armonioasă a arcadelor alveolare.

Purtarea aparatelor nu trebuie să producă durere și în limita posibilităților să nu jeneze funcțiile esențiale ale aparatului dento-maxilar (masticație, deglutiție, fonație, fizionomie). Este necesar de aceea ca aparatele ortodontice să nu lezeze parodonțiul (cît mai puține ligaturi pe dinți) și părțile moi (adaptarea corectă a aparatelor și alegerea unui material adecvat).

Aparatele ortodontice trebuie să permită dinților mobilitatea lor fiziologică, iar celor în erupție, migrarea în cele trei direcții, pînă la obținerea contactului ocluzal normal.

Aparatul ortodontic trebuie să aibă o acțiune electivă asupra dinților de vindecat, avînd în vedere, în primul rînd, leziunile principale și, în al doilea rînd, pe cele secundare compensatorii; aparatele cu acțiuni complexe pot fi uneori ineficiente, deoarece preferăm pe cele simple schimbate în anumite etape.

Aparatele trebuie confecționate dintr-un material care să nu producă fenomenul de alergie, să nu favorizeze fermentația și să nu se altereze în cavitatea bucală, pierzînd astfel calitățile fizice. În acest sens, acrilatul incolor este de recomandat pentru aparatele mobile și sîrma de viplă pentru aparatele fixe.

Aparatele ortodontice să fie pe cît posibil fizionomice, mai ales la fetele tinere.

Să fie ușor de curățat.

Să fie ușor de manipulat cu ocazia activării lor.

Un aparat ortodontic trebuie să îndeplinească și unele condiții mecanice, care au în vedere ancorarea aparatului ortodontic și forța ce se aplică asupra dinților.

Ancorarea aparatului ortodontic reprezintă zona de sprijin a aparatului. Baza aparatului trebuie să fie stabilă pentru a permite acțiuni asupra dinților și arcadelor în cele trei planuri.

Pentru ca aparatul ortodontic să fie stabil, se aleg adecvat elementele de ancorare la aparatele mobile și cele de agregare la aparatele fixe. Activarea unui aparat mobil reduce o perioadă de timp stabilitatea aparatului, de aceea activarea trebuie făcută cu grijă de medic, pentru a nu prejudicia stabilitatea.

Scanned with OKEN Scanner

Pentru a se putea face deplasări ale dinților în cele trei planuri, de multe ori se reduce din stabilitatea aparatului. De aceea sîntem obligați uneori ca acțiunea noastră să se desfășoare în etape.

Pentru a evita deplasarea secundară a dinților pe care se face agregarea, trebuie să utilizăm, ori de cîte ori este posibil, aparatele fixe cu gutiere ocluzale cimentate sau se va face solidarizarea cît mai multor dinți, pe care se fixează elementele de agregare cu bare sau ligaturi.

Forța ce se aplică asupra dinților trebuie:

— Să aibă acțiune lentă, continuă, în măsura posibilului, pentru a nu produce ischemii și necroze în regiunea parodontală. Cel mai bun mijloc clinic de dozare al intensității forței este durerea. Intensitatea forței trebuie să fie mai mică la copil decît la adulți, avînd în vedere rezistența mai mică la mobilizarea dinților de lapte și permanenți în perioada de erupție.

— Direcția forței variază cu efectul urmărit. Ea se poate aplica în cele trei planuri.

— Punctul de aplicare al forței poate fi la extremitatea liberă a dintelui, în care caz dintele se va bascula la nivelul coletului și se va obține o migrare coronară a dintelui.

— Forța de acțiune intermitentă trebuie aplicată în orice caz cu multă atenție și supraveghere.

MIJLOACE CHIRURGICALE

Armonizarea rapoartelor elementelor aparatului dento-maxilar se poate face prin restructurarea parodonțiului și arcadei alveolare cu ajutorul metodelor ortodontice enunțate.

Sînt însă forme grave de anomalii dento-maxilare în care redresarea elementelor aparatelor dento-maxilare nu se poate face decît chirurgical, prin osteotomii, cu sau fără fractură, fie pe ramurile mandibulei, fie pe arcada superioară. S-a dezvoltat astfel o chirurgie ortopedică, ilustrată de chirurgi maxilo-faciali cu renume (Wassmund, Pichler, Dan Teodorescu, Valerian Popescu, Kostecka, Kazangian, Ginestet); aceste intervenții chirurgicale necesită *internarea* și se referă numai la formele grave de anomalii dento-maxilare.

În ultimul timp s-a dezvoltat și o *chirurgie ortodontică ambulatorie*, care efectuează o serie de intervenții ce precedă tratamentul ortodontic și-l fac astfel mai eficient. Indicația acestor operații este foarte largă, astfel încît noi nu vom prezenta decît principalele intervenții dento-alveolare ambulatorii și vom schița doar pe cele mai mari, ce necesită internarea.

Intervențiile chirurgicale ambulatorii practicate la copii se referă la:

Intervențiile alveolo-dentare:

1) extracțiile dentare; 2) germectomii; 3) formațiile „praevia"; 4) descoperirea dinților incluși; 5) transplantarea dinților; 6) replantarea dinților; 7) redresarea forțată a dinților.

Scanned with OKEN Scanner

Intervențiile chirurgicale pe părți moi se referă la:
1) frenectomia buzei superioare; 2) excizia limbii.
Intervențiile pe țesutul osos se referă la:
1) frezajul procesului alveolar; 2) osteotomia parțială fără fractură; 3) rezecția modelantă a procesului alveolar, după extracțiile dentare.
Intervențiile operatorii ce necesită spitalizare se referă la:
1) intervențiile chirurgicale pe părțile moi; (glosectomia parțială);
Intervenții pe țesutul osos:
a) osteotomia totală cu fractură; b) rezecția modelantă a mentonului.
Intervențiile chirurgicale dento-alveolare ambulatorii.

1. **Extracțiile dentare în scop ortodontic** se fac din timpurile cele mai vechi. Astfel, Galenus (130—200) recomandă extracția dinților de lapte, cînd omologul lor permanent a erupt în poziție vicioasă. Avicena (980—1047) recomandă în Canoanele medicinii extracția dinților supranumerari, pentru corectarea anomaliilor dento-maxilare. Fox (1803) indică extracția molarilor de 6 ani în prevenirea anumitor anomalii dento-maxilare. Angle combate extracția dentară, deoarece pleacă de la ideea că întreaga alveolă este produsă de dinte și, dacă dinții se aliniază ortodontic, atunci se produce și creșterea corespunzătoare a alveolei. Mai tîrziu, Brodie dovedește pe bază de teleradiografie că arcada alveolară nu crește, dacă se corectează poziția dinților. Așa apar două școli ce recomandă sau combat extracțiile dentare ortodontice: școala lui Angle, care propune lărgirea sau alungirea arcadei, pentru a face loc dinților în malpoziție, și școala extracționistă, care recomandă extracțiile dentare, pentru a obține un spațiu suplimentar pe arcadă și a putea astfel alinia dinții în malpoziție. În fiecare țară există reprezentanți extracționiști sau conservatori.

Care sînt argumentele conservatorilor? Expansiunea arcadei alveolare este posibilă astăzi cu ajutorul aparatelor mobile sau fixe perfecționate. Totuși, nimeni nu a putut demonstra că o arcadă alveolară se dezvoltă mai mult decît în „limitele schiței ereditare" (Case). Se poate deci spune că și expansiunea arcadei este limitată.

Expansiunea arcadei alveolare, spun conservatorii, permite lărgirea foselor nazale, măresc astfel diametrul foselor nazale și favorizează o respirație nazală; astăzi putem spune că nimeni nu a putut demonstra că se poate lărgi sau alungi baza arcadei alveolare superioare (baza apicală) prin aparate de expansiune fixe sau mobile. Lărgirea foselor nazale se poate face prin reeducare respiratorie, punînd în mișcare un întreg sistem neuro-muscular, alături de cel de stimulare în dezvoltare a arcadei la nivelul suturilor.

Care sînt argumentele extracționiștilor? Expansiunea arcadei alveolare este limitată ereditar. Dacă se insistă cu aparate ortodontice, se obține o vestibularizare prea mare a dinților, care spre vîrsta adultă încep să se mobilizeze și cad.

Tratamentul ortodontic este de lungă durată și practic imposibil pentru copiii ce locuiesc departe de centrele de specialitate. Asocierea extracției cu un tratament ortodontic permite o vindecare mai rapidă a anomaliei și devine astfel accesibilă maselor mari de copii cu anomalii dento-maxilare.

Scanned with OKEN Scanner

Recidivele bolnavilor tratați conservativ sînt foarte frecvente; de îndată ce aparatul „de dilatare" se suprimă, reapare și înghesuirea dentară, deoarece nu s-a modificat ortodontic dezechilibrul dintre fundele musculare antagoniste (labio-genio-lingual).

Extracția dentară dă uneori rezultate spectaculoase, ceea ce face să entuziasmeze, în special, pe începători.

Din confruntarea acestor adepți ai extracțiilor și ai metodelor conservatoare la diverse congrese s-a ajuns la concluzia că extracția dentară poate fi considerată o metodă terapeutică în ortodonție, cu condiția ca extracția să fie asociată obligatoriu, cu un tratament ortodontic sau cel puțin cu un control de specialitate.

Discuțiile asupra extracțiilor se mai poartă încă asupra indicației alegerii dinților de extras și momentul optim de extras.

Din experiența clinicii noastre putem face următoarele recomandații:

a. *Indicația extracției dentare ortodontice*

Sînt trei forme clinice în care extracția este indicată:

— disarmonia dento-alveolară cu incongruență dentară;

— proalveolo-dența superioară, inferioară sau bimaxilară, cu baza apicală mică;

— prognația inferioară.

b. *Ce dinți pot fi extrași și în ce perioadă de vîrstă?*

L i f f r e recomandă extracția incisivilor laterali și a caninilor de lapte în cazurile în care incisivii centrali și laterali erup în malpoziție, datorită lipsei de spațiu.

K y e e l g r e e n recomandă extracția seriată a incisivilor laterali, a caninilor, primilor molari de lapte și a primilor premolari, pentru a dirija erupția dinților permanenți corespunzători și a preveni astfel apariția unei disarmonii dento-alveolare.

H o t z și C a u h é p é dezvoltă această metodă a extracțiilor seriate pe care am aplicat-o și noi în clinică. Pe baza acestei experiențe recomandăm serierea extracțiilor ortodontice după cum urmează:

— Pînă la 6 ani nu putem vorbi de extracții seriate.

— Între 7 și 8 ani efectuăm extracția incisivului lateral superior sau inferior temporar, pentru a permite o erupție normală a incisivilor centrali permanenți, care sînt în malpoziție prin lipsa de spațiu. În această perioadă de timp putem extrage și primii molari permanenți, dacă aceștia prezintă leziuni coronare foarte grave.

— Între 9 și 10 ani trebuie extrași primii premolari superiori și eventual inferiori, în cazuri de disarmonii dento-alveolare cu incongruențe, unde există și o macrodonție evidentă și unde lipsa de spațiu pentru erupția caninilor permanenți depășește 5 mm (legea de 5 mm a lui Nance). Toți acești copii trebuie controlați și eventual tratați ortodontic pentru a nu permite mezializarea primului molar de lapte și apoi a primului premolar.

Cînd această lipsă de spațiu este de 3—5 mm, atît tratamentul conservator cît și cel chirurgical poate aduce o aliniere satisfăcătoare a dinților înghesuiți, cu condiția ca tratamentul ortodontic să fie bine condus. În

Scanned with OKEN Scanner

cazul cînd această lipsă de spațiu este sub 3 mm, extracția dentară seriată nu se recomandă.

În formele de disarmonii dento-alveolare, cu incongruențe asimetrice, se poate face extracția primului premolar de partea cu incongruență. În cazul în care apexul caninului permanent, decelabil radiologic, este mezializat și se suprapune pe incisivul lateral permanent, se va face extracția acestui incisiv în locul primului premolar. Această situație este frecvent întîlnită la popoarele mongole.

— După 11 ani recomandăm extracția dinților cu valoare funcțională redusă, dinții care prezintă distrucții coronare mari și dinții ce se află în focarul anomaliei.

În raport cu valoarea funcțională a dinților putem spune că primii premolari au cea mai mică valoare, urmată în ordine de premolarii secunzi, incisivul central și lateral inferior, incisivul lateral superior. În mod cu totul excepțional se extrag caninii sau molarii de 6 ani, situați la capătul principalilor stîlpi de presiune, în cazurile în care destrucția lor coronară este foarte mare. Alegerea dintelui de extras la arcada inferioară cu incongruență frontală se face ținînd cont de poziția apexului incisivilor centrali sau laterali. Incisivul ce se află în focarul de incongruență se extrage, deoarece dinții vecini se vor redresa în ocluzie corectă, printr-o simplă migrare coronară.

În proalveoliile cu prodenții superioare și inocluzii sagitale de 8—10 mm efectuăm extracția primilor premolari, pentru a putea retruda regiunea frontală ortodontic, chirurgical sau asociat.

În prognația inferioară, extracția primilor premolari reduce din dezvoltarea arcadei alveolare și ameliorează astfel cel puțin ocluzia, urmînd ulterior să se efectueze o eventuală modelare de menton, mult mai inofensivă decît osteotomia uneia din ramurile mandibulei.

În concluzie, extracția dentară seriată trebuie să țină cont de principiul spațiului de obținut în vederea alinierii armonioase a dinților pe arcadă. În al doilea rînd trebuie să ținem seama în alegerea dintelui de extras, de valoarea funcțională a dintelui, destrucția coronară și raportul cu zona unde se află anomalia.

Extracția dentară poate fi folosită și ca o etapă ce precede intervențiile chirurgicale mai mari. În cazul cînd extracția dentară este corect aplicată, putem obține rezultate rapide, spectaculoase, metodele ortodontice devin mai eficiente, prin maleabilitatea osoasă postextracțională și emoțiile unor recidive dispar. De asemenea, putem afirma că „dezghesuirea" dinților previne caria aproximală, apariția unei parodontopatii, alinierea dinților putîndu-se realiza fără o înclinare prea mare a axelor dinților existenți .

2. **Germectomia** se adresează primilor premolari și molarilor de minte fie ca o metodă preventivă în disarmonia dento-alveolară, fie ca o metodă preortodontică, pentru a obține un spațiu suplimentar, sau pentru a permite o distalizare a dinților în același scop de a obține spațiu.

Cînd germenele premolarilor I se suprapune pe incisivii laterali sau pe canini, într-o disarmonie dento-alveolară în formare, germectomia premo-

Scanned with OKEN Scanner

larilor devine necesară pentru a preveni formarea sau agravarea acestei disarmonii. În același sens se poate vorbi și de germectomia premolarilor secunzi. După germectomie este necesară însă descoperirea caninului și ancorarea lui, pentru a-i dirija ortodontic erupția lui normală pe arcadă.

Dacă remarcăm o incongruență frontală, manifestată printr-o rotație a incisivilor laterali superiori și dacă germenele molarilor de minte se suprapune pe molarii de 12 ani, sau apasă cu porțiunea mezio-angulară în coletul molarului de 12 ani, germectomia molarilor de minte, după 16 ani, poate ameliora sau opri evoluția disarmoniei dento-alveolare cu incongruență frontală.

3. **Îndepărtarea formațiilor „praevia"** din calea dinților permanenți în erupție previne anomalii dento-maxilare ce se pot trata mult mai greu la vîrsta adultă. Trebuie să reținem din aceste formațiuni:

Meziodensul inclus care împiedică erupția incisivilor centrali. Extracția meziodensului permite uneori o erupție spontană normală a incisivilor; alteori este nevoie să ancorăm incisivul central și să-i dirijăm erupția normală. În orice caz, după îndepărtarea chirurgicală a meziodensului este absolut obligatorie menținerea spațiului pentru incisivul central, fie cu meșe ce se schimbă periodic, fie mai bine cu menținătoare de spațiu.

Sîntem, de asemenea, obligați să extirpăm și alți *dinți supranumerari* sau *odontoame* ce împiedică erupția normală a dinților permanenți. Același tratament ortodontic postoperator trebuie întreprins ulterior.

Chisturile foliculare, radiculare, epidermoide pot și ele împiedica erupția dinților permanenți. Cura radicală a acestor chisturi trebuie să preceadă orice tratament ortodontic, pentru a obține o aliniere a dinților pe arcadă.

4. **Descoperirea și ancorarea eventuală a dinților incluși** constă într-o incizie simplă a mucoasei bucale din regiunea palatinală sau vestibulară și dintr-o rezecție a porțiunii osoase care coafează dintele. Se expune astfel larg coroana dintelui inclus, de obicei, caninul sau incisivul central și se ancorează pentru a-l egresa în poziție corectă pe arcadă.

Ancorarea se face fie printr-o ansă de sîrmă de viplă la colet, fie printr-o sîrmă de viplă ce trece printr-un tunel realizat în coroana dintelui inclus, fie printr-un inel ce se fixează pe coroana degajată chirurgical. Cea mai simplă metodă de egresare a dintelui inclus este tracțiunea la o bază fixată pe o gutieră din acrilat, sau aplicarea unui arc în formă de „ac de siguranță".

5. **Transplantarea dinților incluși** trebuie să fie efectuată în cazul în care dintele, de obicei caninul, are o poziție orizontală, și cînd există spațiul necesar pentru transplantarea caninului. Pentru aceasta, după extracția integrală a caninului, se prepară o nouă alveolă cu un burghiu special, se face obturația retrogradă a caninului și se transplantează imobilizîndu-l, sau cu o ligatură de sîrmă, sau mai bine cu o gutieră ocluzală din acrilat. După 5—10 ani se observă resorbția rădăcinii dintelui transplantat și căderea lui prin mobilizare. Totuși este de apreciat valoarea acestei metode, care permite menținerea spațiului și întîrzierea aplicării unei proteze la vîrste tinere.

Scanned with OKEN Scanner

6. **Replantarea dinților** nu se recomandă decît în cazuri extreme, în care dinții frontali au fost expulzați printr-un traumatism. Și acești dinți pot rămîne pe arcadă cîțiva ani, întîrziind astfel aplicarea unui tratament protetic.

7. **Redresarea forțată a dinților** se adresează monoradicularilor — incisivului central, caninului și chiar incisivului lateral—care sînt rotați. Această redresare se face cu un clește, prevăzut cu o garnitură de cauciuc, pentru a evita o eventuală derapare coronară. Protejarea coroanei se poate face și cu ajutorul unei comprese ce învelește dintele. După redresare se imobilizează dintele cu o ligatură de sîrmă sau cu o gutieră ocluzală din acrilat. În acest fel se realizează o derotare rapidă a unui dinte, fără a-i compromite vitalitatea.

Intervențiile chirurgicale pe părțile moi

1. **Frenectomia buzei superioare** constă în excizia rombică a frîului buzei superioare și rezecția resturilor ligamentare tectolabiale interincisive pînă la papila retroincisivă. Cînd septul osos interincisiv este mult dezvoltat, trebuie întreprinsă și o septotomie interincisivă cu frezele Lindemann sau cu freze „à fissure" (fig. 149). După această intervenție operatorie se mobilizează incisivii centrali spre linia mediană fie cu un inel de cauciuc, fie cu o ligatură de sîrmă, fie cu diverse dispozitive cu arcuri aplicate pe inele ortodontice ce ss modelează pe incisivii centrali.

Recomandăm frenectomia în diastemă (disarmonie dento-alveolară cu spațiere), precum și în alte forme clinice de disarmonii, în care diastema

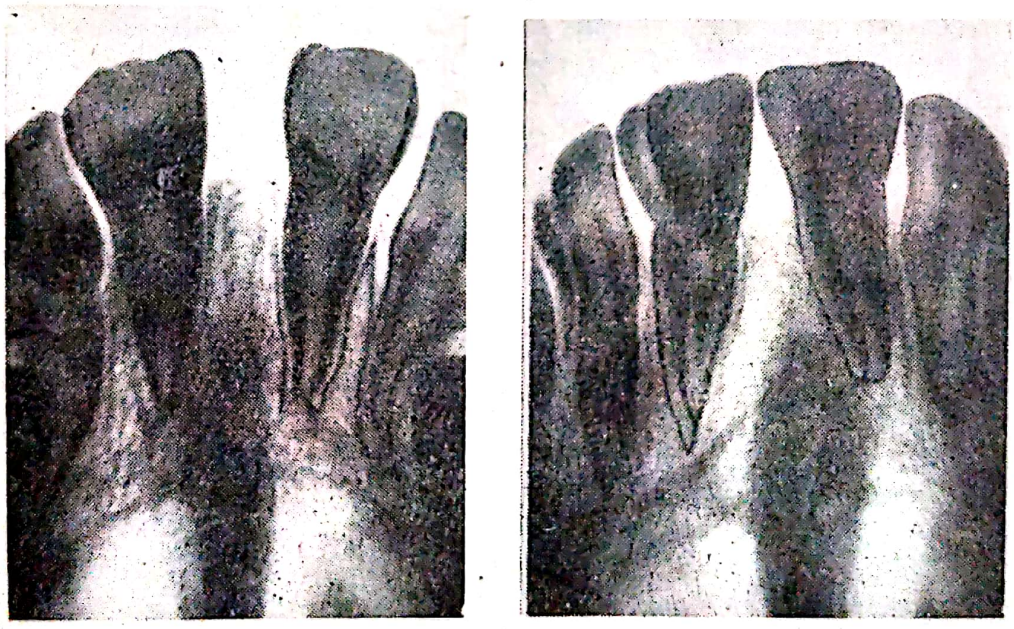

Fig. 149. Septotomie interincisivă cu freza „à fissure" la bolanvul V. Ion, 9 ani, cu diastemă:
a. înainte de operație; *b.* după operație

se asociază. Sînt autori care consideră frenectomia ca inutilă (D e c - h a u m e).

2. **Excizia frenului limbii** este efectuată în cazurile de reducere a mișcărilor limbii și în unele diasarmonii asociate cu retroalveolie și cu retrodenție inferioară. Excizia rombică a acestui fren trebuie asociată cu secțiunea celor 2/3 interne ale fibrelor din mușchiul genioglos, care sînt de obicei în aceste disarmonii în hipertonie. Se suturează apoi mucoasa sublinguală cu fibre separate de păr de cal. În acest fel asigură un echilibru labio-lingual necesar pentru redresarea ortodontică ulterioară și pentru menținerea rezultatului obținut.

Intervențiile pe țesutul osos

Acestea se referă la:

1) frezajul alveolar; 2) osteotomia parțială a arcadei, fără fractură; 3) rezecția modelantă a arcadei alveolare, după extracția dinților în malpoziție.

1. **Frezajul alveolar** este o metodă operatorie preortodontică, care are drept scop maleabilizarea țesutului osos și reducerea rezistenței la mobilizarea dinților în malpoziție. Recomandăm frezajul alveolar mai ales după 12 ani în cazurile de proalveolo-denții, infraalveolo-denții, sau în diferite ectopii dentare.

Tehnica este simplă și constă în incizia mucoasei vestibulare sau palatinale, în descoperirea suprafeței osoase și în frezarea osului, care se poate face creînd șanțuri cu freza pe corticala ce acoperă dinții în malpoziție (corticotomia). Alteori, frezajul constă în secționarea septurilor interdentare cu freza (septotomie); T a l b o t , B i c h l m a y e r , K ö l e , H e l d descriu diferite tehnici de corticotomii sau septotomii. În clinica noastră se efectuează alături de corticotomii sau septotomii și tunelizări ale septului interdentar, care ni se par destul de eficiente în mobilizarea dintelui, fără a-i compromite vitalitatea lui (fig. 150).

Toate aceste forme de frezaj trebuie urmate de un tratament ortodontic, a cărui eficiență este crescută. Dacă frezajul nu este urmat de mobilizarea ortodontică a dinților, se produce un proces de osteoscleroză în jurul dinților respectivi și tratamentul ortodontic devine de multe ori imposibil.

2. **Osteotomia parțială fără fractură a arcadei alveolare.** În proalveoliile cu prodenții sau retroalveoliile cu retrodenții grave, asociate cu o incluzie sagitală ce depășește 6 mm, se poate efectua, ca un tratament preortodontic, osteotomia arcadei alveolare superioare la nivelul primilor premolari, ce se extrag și la nivelul bolții palatine.

În proalveolo-denții se face osteotomia cu rezecția unei zone de 0,5—0,8 mm din țesutul osos al bolții palatine și al arcadei alveolare pînă la mucoasa fosei nazale și sinuzale. La arcada alveolară se rezevă toată porțiunea vestibulară sau palatinală a alveolei primilor premolari (fig. 151, a și b).

Această osteotomie cu rezecție se face după incizia arcuată a mucoasei palatine și după decolarea și reclinarea ei înapoi. Pentru osteotomia și rezecția porțiunii vestibulare din arcada alveolară este necesară numai decolarea mucoasei vestibulare după o simplă incizie verticală de 5—10 mm.

Scanned with OKEN Scanner

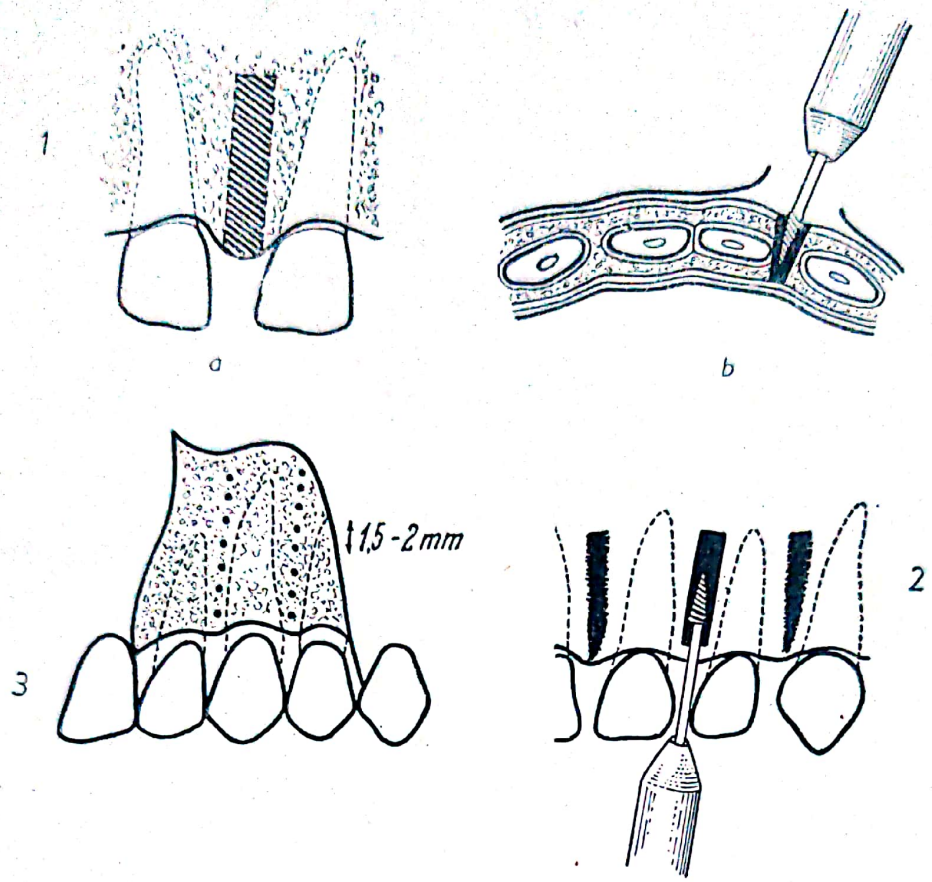

Fig. 150. Maleabilizarea procesului alveolar prin:
1. — Septotomie a. secționarea completă a septului interdentar (vedere vestibulară) b. vedere ocluzală
2. Corticotomia: secționarea tablei osoase externe de pe fața vestibulară a zonei interdentare (porțiunea corticală a septului interdentar)
3. Tunelizarea: perforarea completă a zonei interdentare (septul interdentar) prin tunele situate la 1,5—2 mm, distanță între ele.

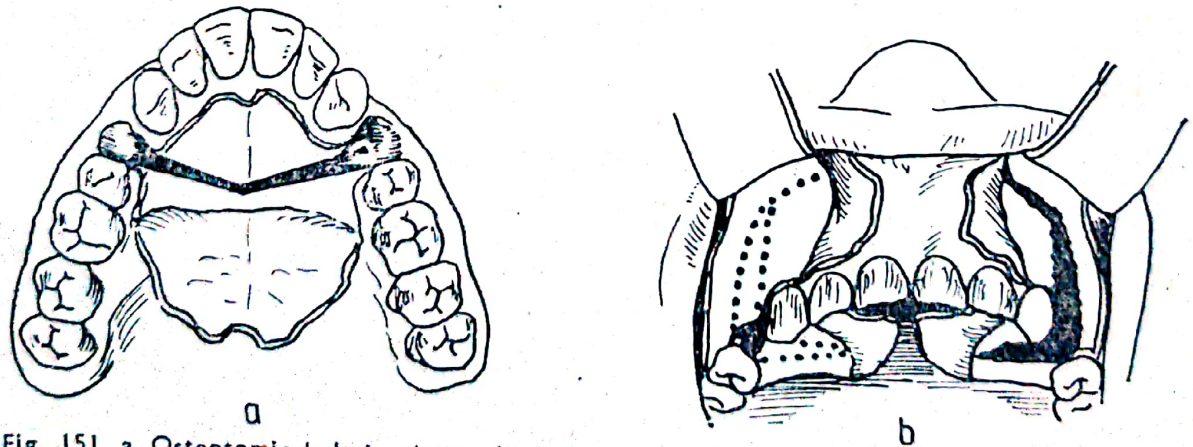

Fig. 151. a. Osteotomia boltei palatine fără fractură; b. Osteotomia blocului incisivo-canin (FIRU).

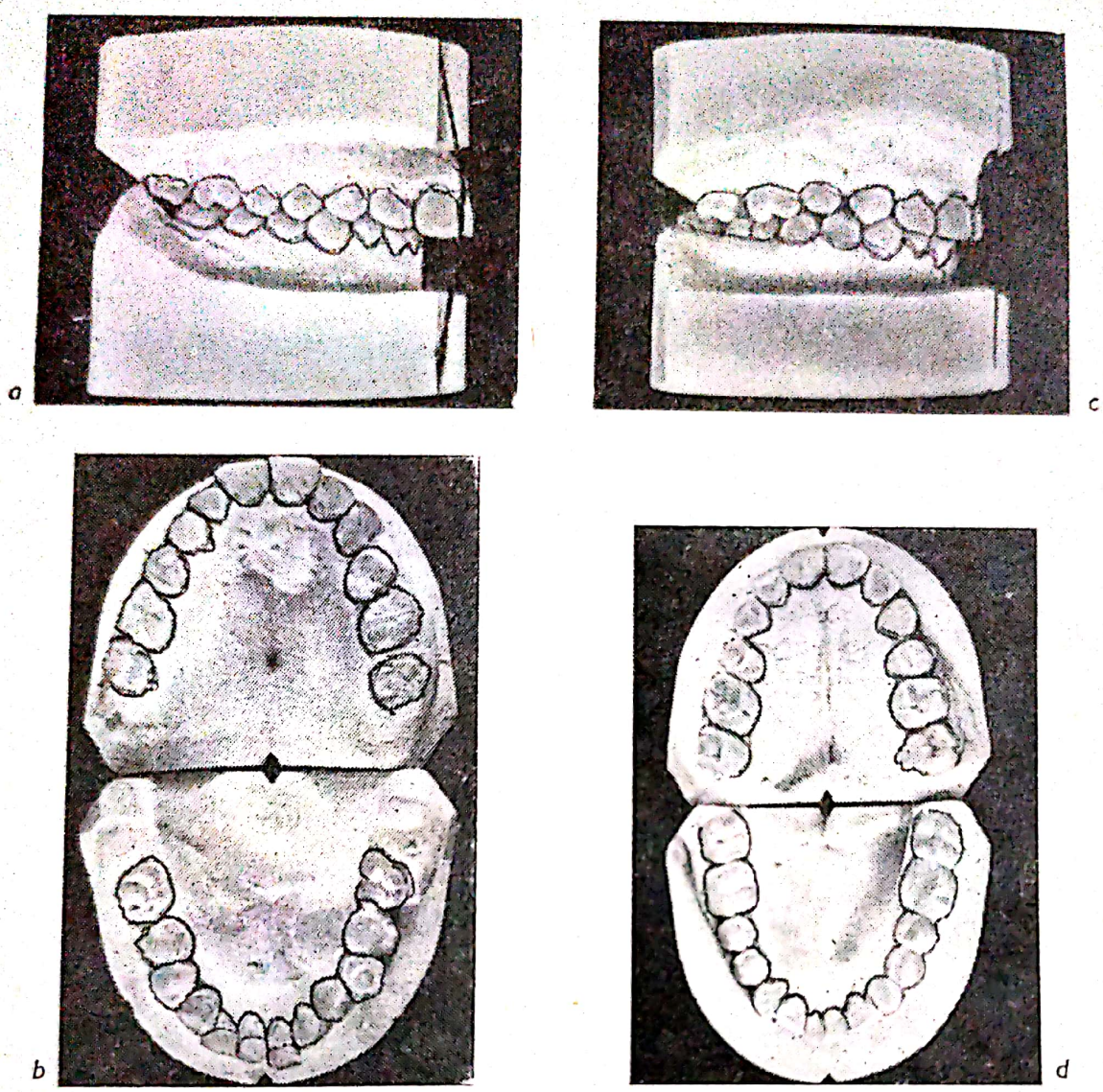

Fig. 152. Proalveolie superioară cu inocluzie sagitală de 8 mm înainte de operație (a, b); proalveolie superioară cu inocluzie sagitală de 8 mm după osteotomia boltei palatine și retrudarea ortodontică a regiunii frontale (c, d,) după operație.

După vindecarea plăgii mucoase (7—10 zile), se începe tratamentul ortodontic cu diferite aparate ce urmăresc distalizarea fiecărui dinte frontal în parte. Osteotomia este urmată de o reacție inflamatorie și o resorbție întinsă difuză în toată regiunea frontală. Cheagul sanguin format este invadat de o bogată rețea vasculară capilară, ce începe producerea unui calus osos. Între 10 și 30 de zile, este perioada optimă de tratament ortodontic, în care mobilizarea dinților frontali se face mult mai ușor, fără a apărea fenomene de necrobioză. Rezultatul obținut este mult mai ușor de menținut, deoarece calusul osos format nu mai permite o propulsare a regiunii frontale proces de osteoscleroză) (fig. 152, a,b,c,d).

Scanned with OKEN Scanner

În retroalveolia superioară gravă, cu ocluzie inversă frontală și inocluzie sagitală ce depășește 6 mm, se efectuează numai o osteotomie la același nivel, fără extracția premolarilor și, pe cît posibil, cu o rezecție minimă din țesutul osos. Se realizează astfel o adevărată sutură incisivo-canină, care permite mobilizarea în bloc a zonei frontale superioare printr-o aparatură ortodontică adecvată. După 7—10 zile de la vindecarea plăgii mucoasei bucale se aplică aparatul ortodontic ce urmărește propulsarea blocului frontal (placă palatinală cu șurub în „Y" ancorat pe gutiere) sau tracțiunea vestibulară a blocului incisiv, printr-o bară vestibulară fixată pe gutiere ocluzale. (fig 153 a, b,)

Aceste osteotomii ale boltei palatine și arcadei alveolare superioare la nivelul primilor premolari realizează o maleabilizare a țesutului osos din regiunea operată printr-un proces de resorbție difuză postoperatorie. Se poate astfel obține printr-o terapie ortodontică consecutivă o scurtare a arcadei alveolare cu 4—6 mm — în caz de proalveolo-denție — sau o alungire a ei cu 4—6 mm, în caz de retroalveolie. Rezultatul se obține în 2—3 luni, mult mai rapid, decît dacă s-ar face numai extracția primilor premolari, în cazul proalveoliei cu prodenție.

3. **Rezecția modelantă a procesului alveolar,** după extracția dinților în prodenție, se face în cazul unei proalveolii superioare sau inferioare marcante, în care dinții frontali sînt în mare parte distruși sau mobili. Extracția acestor dinți trebuie urmată de o rezecție modelantă a crestei alveolare și o protezare mobilă imediată. După vindecarea plăgii se poate trece la confecționarea unei proteze fixe (conjuncte), utilizînd ca stîlpi caninii.

În acest fel se rezolvă o proalveolie superioară sau inferioară, cu mijloace protetice chirurgicale.

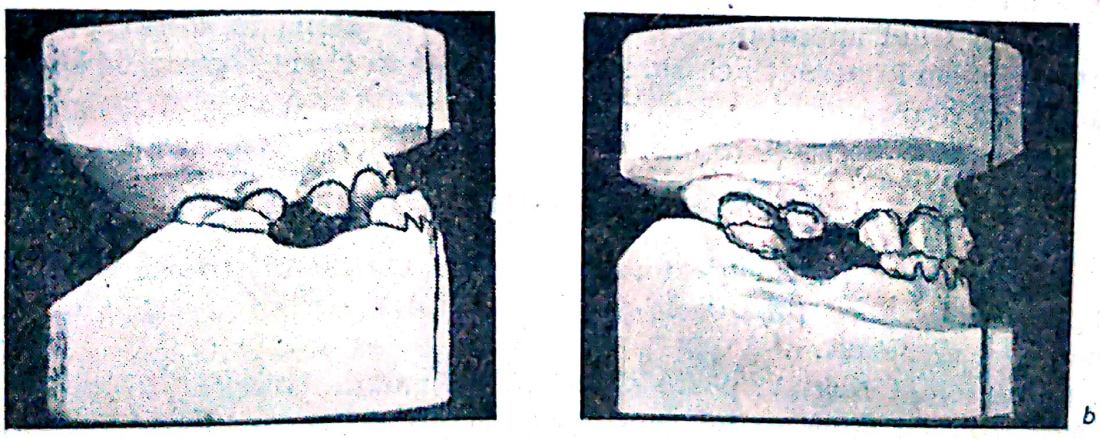

a b

Fig. 153. Retroalveolie superioară cu inocluzie sagitală de 8 mm:
a. — înainte de operație; *b.* după osteotomia boltei palatine și propulsia ortodontică a regiunii frontale

INTERVENȚIILE CHIRURGICALE CU SPITALIZARE

Formele mai grave de anomalii dento-maxilare în care există decalaje mari între diversele părți ale arcadelor alveolare sau ale maxilarelor beneficiază de intervenții chirurgicale mult mai laborioase, ce obligă specialistul să aibă o pregătire tehnică deosebită și o cunoaștere detaliată asupra reactivității diferite a copiilor la traumatismele chirurgicale.

Reactivitatea generală a copilului este dominată de centrii subcorticali, scoarța fiind insuficient dezvoltată în primele perioade ale copilăriei. Aceasta face ca *anestezia la copii* să aibă particularitățile ei, și anume:

Limita dintre doza anestezică și doza toxică este mult mai mică și accidentele de supradozare sînt mai frecvente. Avînd un metabolism mai intens, copilul are nevoie proporțional de o cantitate anestezică mai mare decît la adult. Anestezia prin intubație și cirucuit semideschis oferă în aceste cazuri nu numai liniștea unor intervenții de mare finețe, dar și securitatea copilului operat.

Cu un debit cardiac crescut, cu o viteză circulatorie mai mare, cu un puls ce variază între 100 și 140 pulsații pe minut, copilul operat este mult mai sensibil la *șocul operator*. *Sîngerarea*, traumatizarea țesuturilor, precum și ischemia sînt factori ce produc mult mai ușor un șoc operator la copil, comparativ cu adultul.

Tachipneea (30—50 respirații pe minut) reflectă consumul mai mare de oxigen și metabolismul mai intens la copil. Un copil are, de asemenea, o labilitate hidrică mai mare; el pierde ușor lichidele și sărurile, datorită concentrării deficitare renale, se adaptează greu la temperatura ambiantă și este foarte des pasibil de o maladie infecto-contagioasă. De aceea, înainte de operație, copilul trebuie internat ca să se adapteze mediului spitalicesc, la alimentația dirijată de noi, să se obișnuiască cu igiena riguroasă bucală și nazală. Dînd importanța cuvenită acestor pregătiri în spital, putem să întreprindem intervenții chirurgicale adecvate în formele grave de anomalii dento-maxilare.

1. INTERVENȚIILE CHIRURGICALE PE PĂRȚILE MOI

Aceasta se referă la glosectomiile parțiale, care se efectuează în cazurile de macroglosie cu proalveolo-dență inferioară sau infraalveolo-dență cu inocluzie verticală.

Glosectomia parțială poate să intereseze părțile laterale ale limbii sau vîrful limbii, după sediul inocluziei verticale. Prin reducerea volumului limbii se realizează un echilibru labio-genio-lingual și tratamentul ortodontic consecutiv poate fi eficient, fără teama de recidivă.

Scanned with OKEN Scanner

2. INTERVENȚIILE PE ȚESUTUL OSOS

Acestea constau din:

— Osteotomii cu fractură fie pe maxilarul superior, fie pe mandibulă.

1) **Osteotomia cu rezecție și fractură a procesului alveolar superior** este indicată în proalveoliile superioare, asociate cu o incluzie sagitală de peste 8 mm.

După extracția primilor premolari superiori se decolează mucoasa palatinală, după o incizie arcuată pe bolta palatină. Cu frezele Lindemann sau cu frezele à fissure se rezecă bolta palatină în dreptul suturii incisivo-canine, pe o distanță de 5—8 mm, pînă la mucoasa nazală sau sinuzală; se rezecă apoi arcada alveolară în dreptul primilor premolari pînă la 5 mm deasupra apexului caninului. O mică incizie oblică vestibulară în dreptul primilor premolari ne permite să punem în evidență tabla osoasă externă din fosa canină pînă la apertura piriformă. Cu frezele Lindemann se secționează această tablă osoasă la 5 mm deasupra apexului dinților frontali, începînd de la apertura piriformă pînă la linia de osteotomie de la nivelul premolarilor. Blocul incisiv este astfel fracturat și redus în poziție corectă. Menținerea fragmentului redus se face cu ajutorul unei gutiere ocluzale din acrilat, confecționată anterior și adaptată după operație cu acrilat autopolimerizabil (fig. 154, a,b).

După 45 de zile se suprimă aparatul ortodontic și calusul este format. Un tratament ortodontic este, în general, necesar după aceea, pentru a corecta eventualele modificări de ocluzie.

În clinică efectuăm această operație într-un singur timp și nu considerăm necesari doi timpi, așa cum recomandă Cohn—Stock, Axhausen, Eassmund, Schuhardt. De asemenea, nu găsim utilă osteotomia mediană recomandată de Köle, deoarece fragmentul incisiv se poate mobiliza și reduce și fără această osteotomie și apoi nu riscăm ruptura vaselor nazo-palatine, singurele vase nutritive pentru blocul incisivo-canin fracturat.

Această operație este indicată numai după vîrsta de 12 ani, cînd faza de creștere este încheiată, și numai după ce tratamentul ortodontic a eșuat (fig. 155, a,b,c,d).

2) **Osteotomia cu fractură a blocului incisiv** este uneori necesară pentru a reduce o retrognație cu retroalveolie superioară gravă, asociată cu ocluzie inversă frontală și inocluzie sagitală de peste 8 mm.

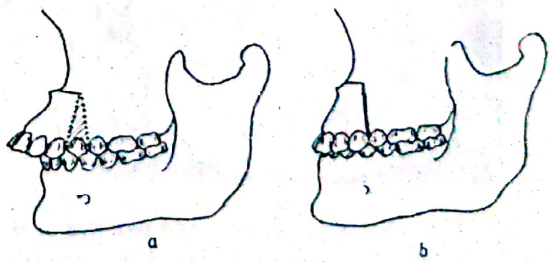

Fig. 154. Osteotomia blocului incisivo-canin (a); reducerea fragmentului fracturat (b).

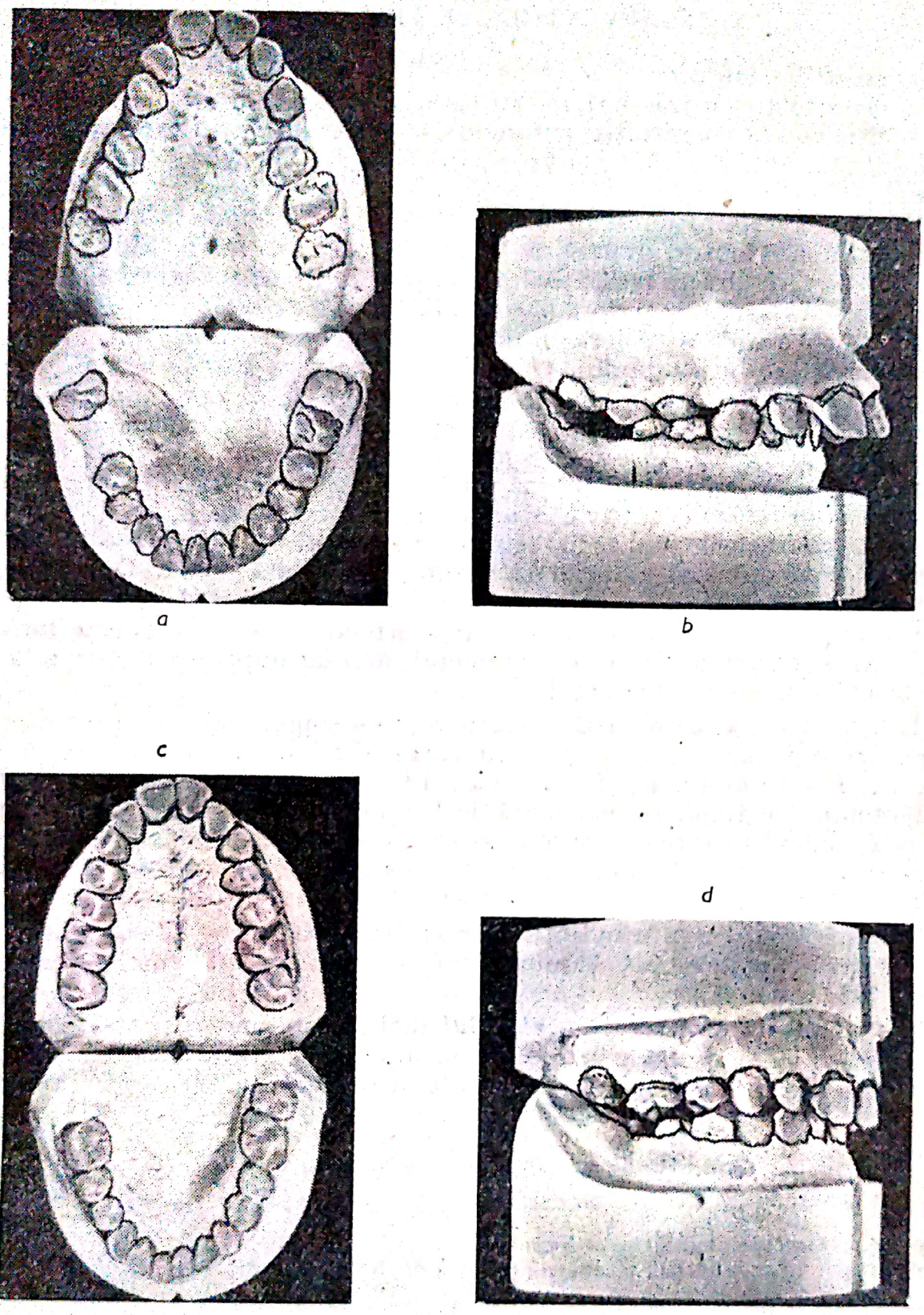

Fig. 155. Prognație, proalveolie superioară cu inocluzie sagitală de 10 mm.
a,b — înainte de operație; *c,d*, — după osteotomia blocului incisivo-canin, fractură și reducere în poziție corectă.

Scanned with OKEN Scanner

Intervenția operatorie este asemănătoare, cu excepția că aici se rezervă cît mai puțin din bolta palatină, atît cît permite osteotomia și mobilizarea blocului incisivo-canin. După reducerea fragmentului în poziție cît mai corectă, se imobilizează blocul fracturat la restul maxilarului superior, tot cu o gutieră ocluzală din acrilat. După 45 de zile se suprimă aparatul ortodontic și calusul osos format a permis o alungire a arcadei alveolare cu 4—6 mm, ameliorînd aspectul fizionomic și ocluzia dentară.

3) **Osteotomia laterală parțială cu fractură a arcadei alveolare superioare** este indicată în endoalveoliile superioare grave cu ocluzie inversă laterală, forme în care tratamentul ortodontic a eșuat (dilatarea arcadei sau disjuncția intermaxilară).

După o incizie a mucoasei palatinale se pune în evidență bolta osoasă, care se secționează cu frezele Lindemann la 2—3 mm sub apexul rădăcinilor palatinale. Osteotomia trebuie să meargă înaintea și în afara găurii palatinale mari, pentru a proteja vasele palatinale.

O altă incizie oblică vestibulară ne permite să punem în evidență tabla osoasă externă maxilară. Cu aceleași freze se secționează apoi pe rînd fragmentele alveolo-dentare, se reduc în poziție corectă și se mențin tot cu un aparat ortodontic, timp de 45 de zile (gutieră ocluzală) (fig. 156, a,b).

Calusul osos ce se formează în această perioadă de timp permite o lărgire suficientă a arcadei alveolare pentru a ameliora endoalveolia superioară. Fracturarea acestor fragmente modifică și inserțiile musculare (buccinatorul,

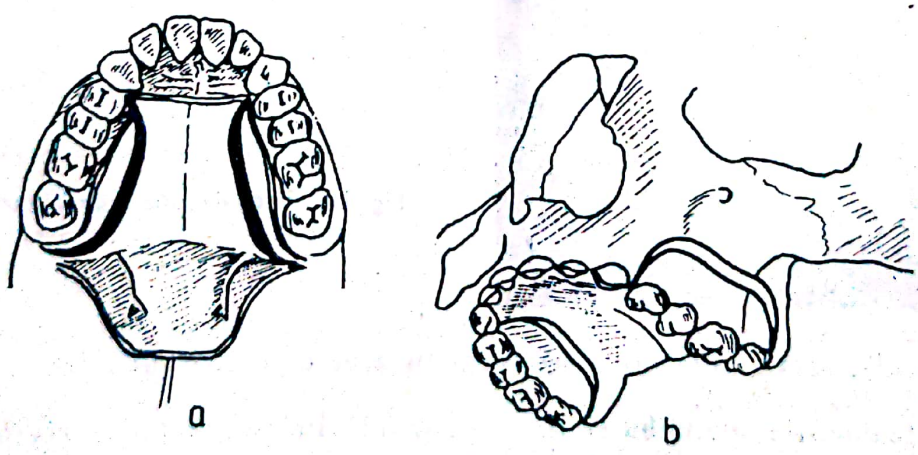

Fig. 156. Osteotomia cu fractură și reducerea arcadei alveolare superioare (după SCHUCHARDT):

a, — decolarea mucoasei palatinale și osteotomia bolții palatine; *b*, — decolarea mucoasei vestibulare și osteotomia arcadei alveolare cu fractură.

Scanned with OKEN Scanner

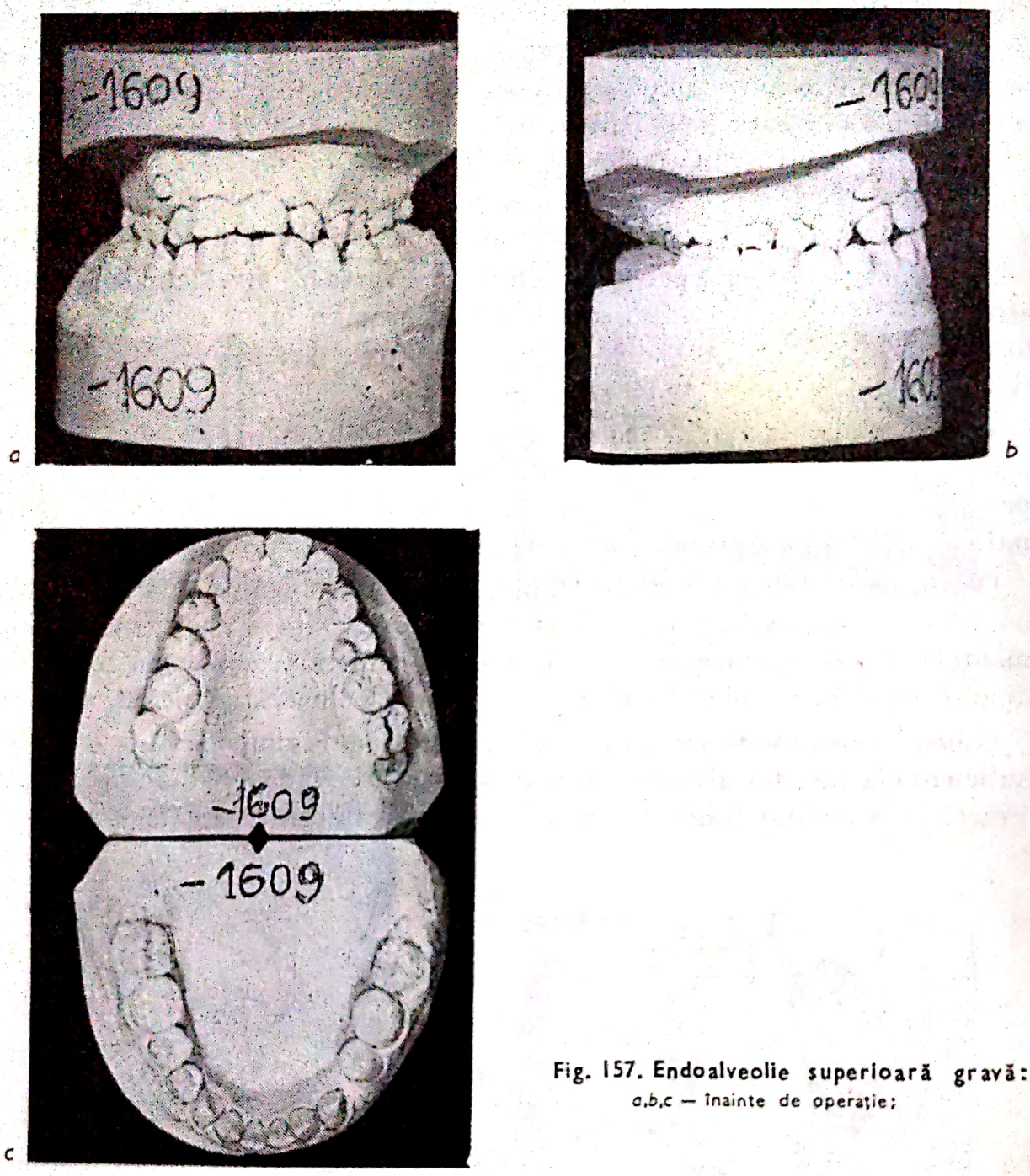

a b c

Fig. 157. Endoalveolie superioară gravă:
a,b,c — înainte de operație;

în special), astfel încît nu mai avem în aceste cazuri surpriza unei recidive (fig. 157, a,b,c,).

4) **Osteotomiile mandibulei** se recomandă în prognațiile, retrognațiile sau laterognațiile mandibulare la diferite nivele, în raport cu forma clinică a anomaliei.

În prognațiile inferioare grave, cu ocluzie inversă, adîncă, se recomandă osteotomia bicondiliană (Jabulay, Dufourmentel, Wassmund, Ginestet) (fig. 158).

a'

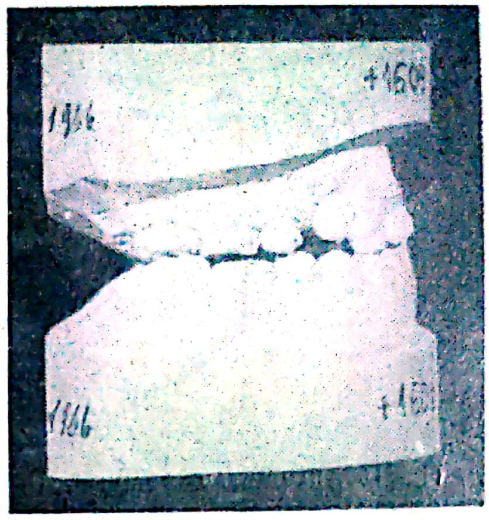

b'

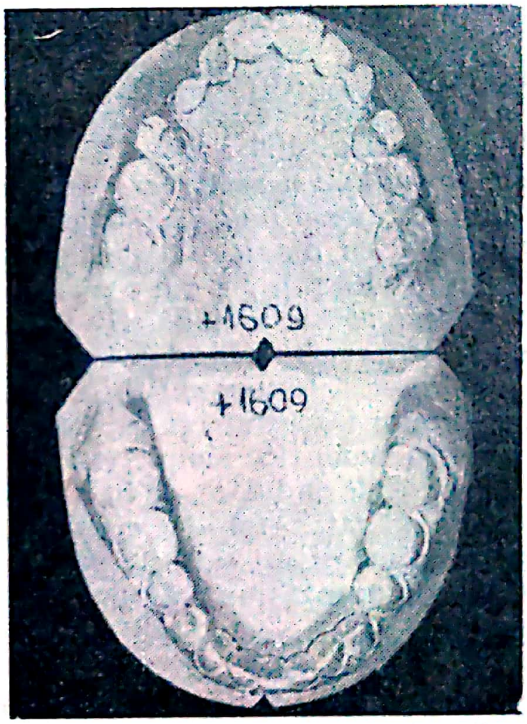

c'

a'b'c' — după osteotomie şi fractura arcadei alveolare superioare.

În *prognaţiile mandibulare medii* cu inocluzie sagitală de 4—6 mm este indicată osteotomia orizontală a ramurii ascendente a mandibulei fie pe cale endobucală (Ginestet), fie pe cale externă (Wassmund, Bruhn, Kazanjian, Schuchardt, Kabakow), fie pe cale mixtă (Kostecka, Toman, Skaloud) (fig. 159).

În *retrognaţiile mandibulare*, prin scurtarea ramurii ascendente se efectuează, de obicei, osteotomia verticală a ramurii ascendente, înapoia spinei

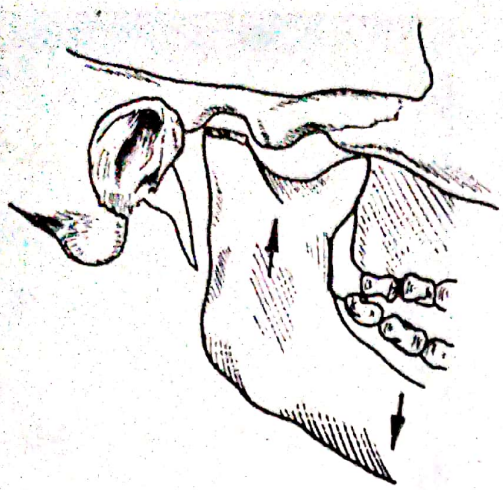

Fig. 158. Scurtarea ramurei ascendente și retropulsia mandibulei prin condilectomie bilaterală (după DUFOURMENTEL).



Fig. 159. Osteotomia orizontală a ramurii ascendente (după BRUHN).

lui Spix, după metodele descrise de Wassmund, Dan Teodorescu, Valerian Popescu, Converse, Dal Pont, Thoma (fig. 160 a,b.)

În *prognațiile mandibulare*, în care unghiul condilian depășește 137° și *inocluzia verticală frontală* este asociată, se efectuează osteotomia unghiului mandibulei cu disecția și protejarea mănunchiului vasculo-nervos dentar inferior (Klapp, Ernst, Cernea, Obweggeser) (fig. 161, a,b). Toate aceste metode au avantajul că nu sacrifică dinți, protejează destul de ușor mănunchiul vasculo-nervos dentar inferior și evită o eventuală infecție osoasă, intervențiile osoase efectuîndu-se extraoral. Menținerea fragmentelor fracturate și reduse se face, de asemenea, destul de ușor prin mijloace ortodontice simple (tracțiune elastică interdentară prin intermediul unor atele ondulate, ca în fracturile de maxilare).

Aceste operații însă sînt eficiente numai în prognațiile sau retrognațiile anatomice medii, în care tulburările de ocluzie nu sînt prea grave. Ele se pot efectua numai după maturitate, cînd creșterea mandibulei este complet încheiată.

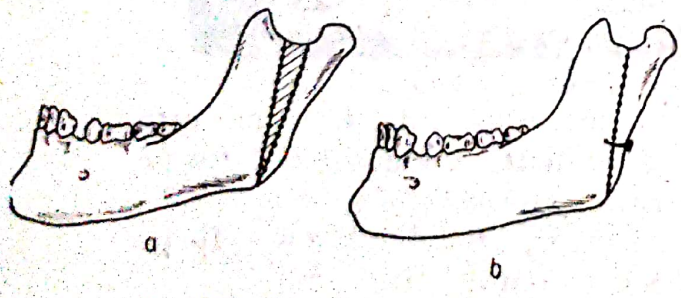

Fig. 160. Osteotomia cu rezecție verticală a ramurii ascendente (după WASSMUND).

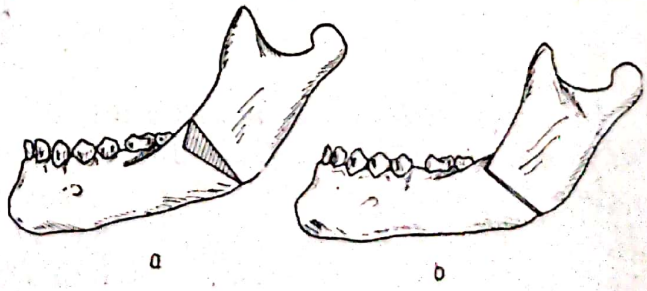

Fig. 161. Osteotomia unghiului mandibulei (după ERNST).

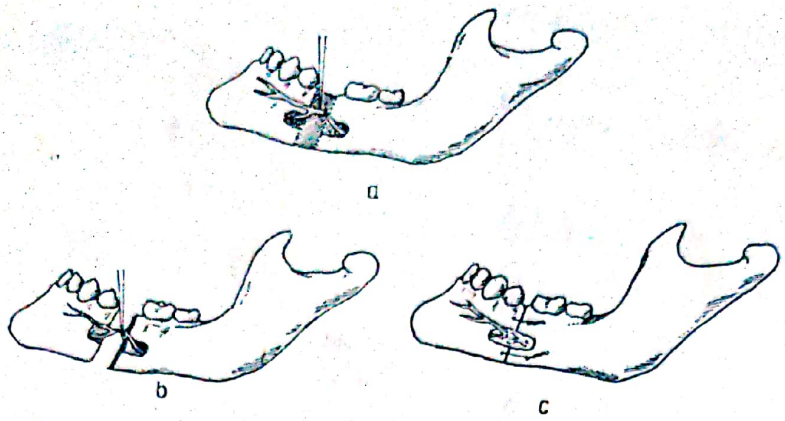

Fig. 162. Osteotomia verticală a ramurii orizontale a mandibulei cu protejarea vaselor dentare inferioare și osteosinteza (a,b,c, — FIRU).

În *prognația inferioară gravă, cu inocluzie sagitală* de peste 8 mm, asociată cu laterognație sau în ocluzie verticală, se recomandă osteotomia ramurii orizontale a mandibulei, cu disecția și protejarea mănunchiului vasculo-nervos. Dingmann face această osteotomie bilaterală a ramurii orizontale în dreptul premolarilor, de-a lungul unei linii verticale în doi timpi și pe cale exobucală; Converse, Shapira, Murillo, Firu fac această osteotomie într-un singur timp pe cale endobucală (fig. 162, a,b,c). Clinica noastră efectuează în plus, după osteotomia ramurii orizontale, un godeu, un pat osos, pentru protejarea mănunchiului vasculo-nervos, cudat după scurtarea ramurii orizontale, și o osteosinteză a fragmentelor fracturate, cu sîrmă de viplă de 0,2 mm. O gutieră ocluzală din acrilat menține fragmentele fracturate și reduse. După 45 de zile, calusul osos este, în general, format și un aparat ortodontic este deseori necesar pentru a corecta eventualele modificări de ocluzie (fig. 163, a,b,c,d).

În retrognația mandibulară gravă, Pichler recomandă osteotomia în scară cu alungirea ramurii orizontale.

Această osteotomie a ramurii orizontale are avantajul că poate corecta formele grave ale prognației sau retrognației, se poate efectua la copii după vîrsta de 10 ani, cînd această zonă este complet dezvoltată. Este totuși o intervenție delicată, necesitînd disecția și protecția mănunchiului vasculo-nervos dentar inferior; necesită, de asemenea, sacrificarea primilor premolari sau a altor dinți unde se întreprinde osteotomia. Imobilizarea se face mai greu, iar pseudoartrozele sînt complicațiile mai importante de care chirurgii se tem.

5) **Rezecția modelantă a mentonului** se recomandă numai în progeniile importante, în care ocluzia este corectată ortodontic sau ortopedic.

Intervenția este simplă, efectuîndu-se pe cale endobucală sau exobucală. Ea constă în eliberarea mentonului, în secționarea și decolarea mușchilor genieni și labiali inferiori și în osteotomia mandibulei cu frezele Lindemann. Cu pensa ciupitoare, cu dalta și ciocanul sau cu frezele se modelează apoi mentonul, reducînd astfel înălțimea feței. Sutura plăgii încheie această intervenție simplă, cu valoare mai mult fizionomică.

Scanned with OKEN Scanner

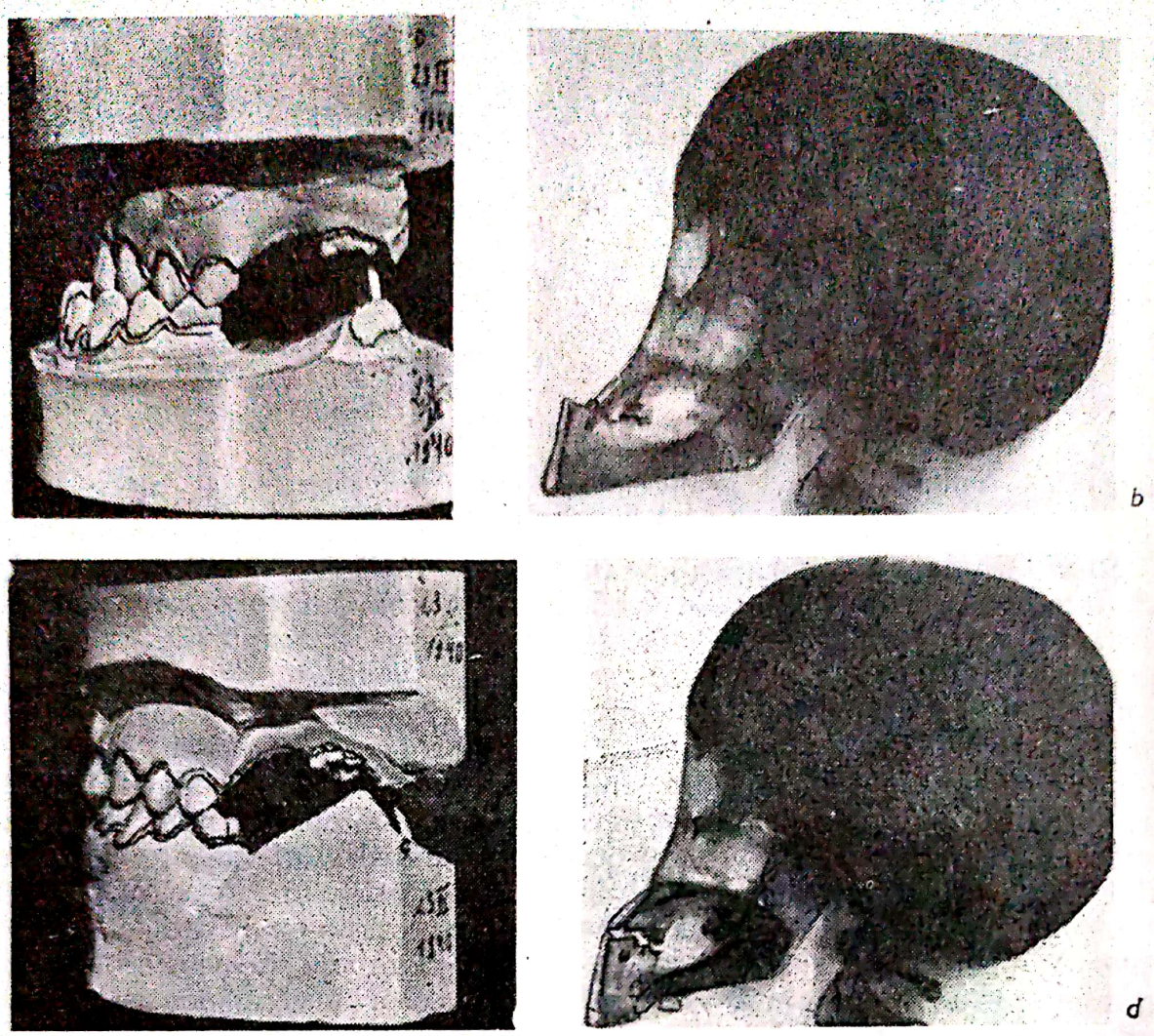

Fig. 163. Bolnava V. Simona, 18 ani, cu prognație mandibulară și inocluzie sagitală de 10 mm:

a. — modele în gips înainte de operație; *b.* — teleradiografie de profil înainte de operație; *c.* — ocluzia după osteotomie verticală a ramurii orizontale a mandibulei; *d.* — teleradiografia de profil a aceleiași bolnave după operație.

În concluzie, tratamentul chirurgical poate fi întreprins preortodontic în vederea potențializării metodelor ortodontice, sau în scop ortodontic reducînd fragmentele alveolare sau maxilare în mare decalaj. Finețea acestor operații cere specialistului o bună pregătire tehnică chirurgicală și o pregătire generală suficientă de stomatologie infantilă și, în special, de ortodonție.

TRATAMENTUL PROTETIC

Tratamentul protetic în perioada de creștere poate fi:
1) provizoriu și 2) definitiv.

1) **Tratamentul protetic provizoriu** se referă, pe de o parte, la reconstituirea coroanelor dentare distruse prin procese carioase sau prin hipoplazii,

sau se referă la unele proteze menținătoare de spațiu, care să îndeplinească un rol funcțional în masticație, fonație etc., precum și un rol de menținere a spațiului și a axelor dinților, în vederea întreprinderii ulterioare a unui tratament protetic definitiv.

Tratamentul protetic provizoriu variază cu vîrsta. Între 2 și 6 ani trebuie să menținem spațiul din zona de sprijin în sens transversal și vertical. În aceeași perioadă de vîrstă vom face incrustații metalice din paliag pe molarii de lapte, ce au distrucții mari coronare. Se pot, de asemenea, efectua coroane metalice pe molarii cu distrucții mari coronare sau coroane din acrilat pe dinții frontali.

În edentațiile prin extracțiile precoce ale dinților de lapte trebuie aplicate proteze mobile provizorii superioare sau inferioare cu dinți sau cu val de acrilat, care să fie readaptate de două ori pe an. Aceste proteze îndeplinesc rolul de menținător de spațiu, pe de o parte, și de stimulare a dezvoltării arcadelor alveolare, prin stimulii pe care-i transmit țesutului osos subiacent în timpul masticației, deglutiției, fonației etc, pe de altă parte.

Între 7 și 12 ani putem efectua coroane din acrilat provizorii pe dinții frontali fracturați sau distruși prin procese carioase. Deoarece rădăcinile acestor dinți sînt încă nedezvoltate, nu putem să ne angajăm să efectuăm coronare cu dispozitive cu știft (tip Richmond).

Distrugerea coroanelor molarilor de 6 ani trebuie asociată cu confecționarea unor coroane de acoperire din metal, pentru a preveni eventualele tulburări de ocluzie.

Pierderea precoce a molarilor de 6 ani ne obligă să confecționăm proteze mobile provizorii, cu dinți sau val de acrilat, proteze care să restabilească funcțiile esențiale ale aparatului dento-maxilar și să stimuleze dezvoltarea normală a arcadelor alveolare. Aceste proteze se recomandă să nu depășească palatul dur la maxilarul superior, să nu se extindă mai mult de un dinte înapoia breșei, să nu se extindă în porțiunea vestibulară a arcadelor.

Ele se adaptează periodic de două ori pe an, pentru a evita orice inhibare a creșterii arcadelor.

2) **Tratamentul protetic definitiv** se efectuează după 12 ani și constă din coroane de acoperire sau substituție pe dinții distruși, prin proteze fixe (conjuncte) în zonele edentate și mai rar din proteze mobile (adjuncte), în cazurile de edentații întinse laterale, frontale sau posterioare.

Deși tehnicile de confecționare a acestor proteze sînt asemănătoare cu cele de la adult, totuși trebuie să ținem seama de următoarele elemente:

— Volumul camerei pulpare la copil este mai mare decît la adult, șlefuirea dinților în consecință să fie mai limitată. Rădăcina molarilor de 12 ani este încă în formare, așa încît confecționarea unei proteze cu stîlpi pe acești molari trebuie să țină cont de acest fapt. Utilizarea metalelor nobile sau seminobile este recomandată la vîrsta copilăriei, pentru a putea adapta mai bine coroanele de înveliș la colet și a proteja astfel parodonțiul.

Scanned with OKEN Scanner

PRINCIPALELE MANUALE CONSULTATE

1. ANGHELESCU, V.: — *Elemente de embriologie*. Editura medicală, București, 1963.
2. ADAMS, PHILIP.: — *Appareils orthodontiques amovibles*. Edit. Masson, Paris, 1967.
3. BEGG, P.: — *Begg orthodontic Theory and Technique*. Edit. Saunders Co. Philadelphia, London, 1965.
4. BENAGIANO, A.: — *Semeiologia e Diagnosi ortodontica*. Edit. Minerva Medica, Roma, 1964.
5. BOUBET, J.M.: — *Semeiologie des anomalies dento-faciales*. Encyclopédie Médico-Chirurgicale, 23.465/11,1958.
6. BRAUER, J. Co.: — *Dentystry for Children*. Edit. a 4ª Mc Graw-Hill, New-York, 1959.
7. BETELMAN, A.I. și BININ, B.N. — *Stomatologie ortopedică*. Editura medicală, București, 1954.
8. BEST, J., TAYLOR, PH.: — *Bazele fiziologice ale practicii medicale*. Editura medicală, București, 1958.
9. CAUHÉPÉ, J.: — *Ortodontie*. Encyclopédie Médico-chirurgicale 23 455/3, 1950; 23 490/11, 1952.
10. COSTA, E.: — *Morfologia funcțională a aparatului dento-maxilar*. Curs, I.M.F. București, 1962.
11. COSTA, E.: — *Raționamentul medical în practica stomatologică*. Editura medicală, București, 1970.
12. CHATEAU, M.: — *Orthopédie dento-faciale*. Edit. Masson-Prélat, Paris, 1964.
13. DECHAUME, M.: — *Précis de stomatologie*. Edit. Masson, Paris, 1966.
14. DI CONSTANTZO, P., DI CONSTANTZO, G. — *Biochimie générale et odontologique*. Edit. Masson et Prélat, Paris, 1969.
15. FIRU, P.: DIACONESCU, M., DUMITRESCU, ȘT., STROESCU, A. — *Curs de stomatologie infantilă* (partea generală), Editura I.M.F. — București, 1963.
16. FIRU, P.: — *Curs de Stomatologie Infantilă*; Ortodonție. Editura I.M.F.-București, 1965.

Scanned with OKEN Scanner

17. FIRU, P.: — *Stomatologie infantilă*. Editura didactică şi pedagogică, Bucureşti, 1967.
18. FIRU, P.: —*Prima dentiţie*. Editura medicală, Bucureşti, 1969.
19. FIRU, P.: — *Dinţi martori ai sănătăţii şi evoluţiei omului*. Editura enciclopedică română. Bucureşti, 1969.
20. FRIANT, M.: — *Anatomie comparée cranio-faciale et dentaire*. Edit. Prélat, Paris, 1953.
21. FINN, S.: — *Clinical Pedodontics*. Ed. a II[a]. Edit. Saunders Co., Phyladelphia, London, 1963.
22. GHIŢESCU, GH.: — *Anatomia artistică*. Vol. I, II. Editura Meridiane, Bucureşti, 1963.
23. GOETZE, E.: — *Fiziopatologie*. Editura medicală, Bucureşti, 1963.
24. GUSTAFSON, G.: — *Odonto-stomatologie medico-legală*. Traduction Brabant H., De Smet R., S.C. Edition-Imprimerie, Bruxelles, 1969.
25. GRABER, T.: — *Orthodontics principles and Practics*. Ed. Saunders Co., Philadelphia and London, 1967.
26. GARDNER, A.: — *Pathology in Dentistry*. Oral manifestations of Systemic Diseases. Ed. Ch. Thomas, Springfield — Illinois, U.S.A., 1968.
27. GOLDMAN, H., COHEN, W.: — *Periodontia*. Edit. Mosby Co., St. Louis, 1957.
28. GEOFFRION, P.: — *L'arco gemellaire, il metode di J. Johnson e sua applicazione*. Traduzione Pagan, F., Ed. Res. Firenze, 1964.
29. GLICKMAN, I.: — *Clinical Periodontolgy*. Ed. Saunders Co., Philadelphia, London, 1958.
30. HOTZ, R.: — *Orthodontie in der täglichen Praxis*. Huber, Bern, Stuttgart, 1961.
31. HÄUPL, J., Co.: — *Die Zahn-Mund — und-Kieferheilkunde*. Band I, Urban-Schwarzenberg, München-Berlin, 1958.
32. HELD, A., CHAPUT, A.: — *Les parodontolyses. Pathologie clinique thérapeutique*. Edit. J. Prélat, Paris, 1959.
33. IZARD, G.: — *Orthodontie*. Edit. a III[a], Masson, Paris, 1950.
34. JENKINS, G.: — *The physiology of the Mouth*. Blackwell, Scientific Publications, Oxford, 1966.
35. KESSLER, W.: — *Kinder Zahnheilkunde and Jugendzahnpflege*. Carl Hanser, München, 1953.
36. KALVELIS, D.A.: — *Ortodonţie*. Editura medicală, Bucureşti, 1966 (traducere din l. rusă Miklasevschy, E.).
37. KANTOROWICS, A.: — *Klinische Zahnheilkunde*, Vol. II, 1932.
38. KORKHAUS, G.: — *Moderne orthodontische Therapie*. Verlag Hermann Meussen, Leipzig-Berlin, 1932.

Scanned with OKEN Scanner

39. KARDEL, K.: — *Chirurgie parodontale*. J. Prélat, Paris, 1967.
40. KURLEANDSCHY, V.: — *Ortopedicescaia stomatologia*. Atlas. Edit. Medgis, Moscova, 1970.
41. KURLEANDSCHY, V.: — *Ortopediceschy stomatologia*. Edit. Medigis Moscova, 1969.
42. LAMY, H.: — *Précis de génétique médicale*. Edit. Doior, Paris, 1952.
43. MATHIS, H. şi WINKLER, W.: — *Zahnheilkunde u. Innere Medizin*, Leipzig, Barth, 1956.
44. MÜNCH, A.: — *Die zahnärztliche Behandlung des Kindes*. Edit. Barth, Leipzig, 1956.
45. MARKOVICI, A., PHLEPS, G., BOBOC, GH., DUMITRESCU, ŞT.: — *Curs de ortodonţie*. Editura I.M.F. — Bucureşti, 1958.
46. MILCU ŞT., MAXIMILIAN, C.: — *Introducere în antropologie*. Editura Ştiinţifică, Bucureşti, 1967.
47. MILCU, ŞT.: — *Terapeutica bolilor endocrine*. Editura Academiei R.S.R., Bucureşti, 1964.
48. NARDOUX-SANDER, J.: — *Le diagnostic téléradiographique dans l'espace*. Edit. J. Prélat, Paris, 1968.
49. ORTLIK-GRZYBOWKS, A.: — *Podstawy Ortodoncki*, Warszawa, P.Z.W.L., 1964.
50. PARHON, C. Co.: — *Endocrinologia glandelor salivare*. Editura Academiei, Bucureşti, 1957.
51. POPESCU, V., BURLIBAŞA, C.: — *Tehnici de chirurgie stomatologică*. Editura medicală, Bucureşti, 1966.
52. PETIT, H. — *Parodontologie. Notions fondamentales et problemes pratiques*. Ed. Masson et Prélat, Paris, 1968.
53. QUINTERO, J.: — *Technique orthodontique*. Edit. Beillière, 1928.
54. RAMFJORD, G., ASH, M.: — *Occlusion*. Edit. Saunders Co., Philadelphia, London, 1966.
55. RAICU, P.: — *Genetica*. Editura didactică şi pedagogică, Bucureşti, 1967.
56. REICHENBACH, E., BRÜCKL, H.: — *Kieferorthopädische Klinik und Therapie*. Edit. Johan Ambrosius Barth, Lepzig, 1962.
57. REICHENBACH, E., KÖLE, H., BRÜKL, H.: — *Chirurgische Kieferorthopädie*, Johan Ambrosius Barth, Leipzig, 1965.
58. REICHENBACH, E., BRÜCKL, H.: — *Neuere Erfahrungen mit der kieferortopädischen Prophylaxe und Frühbehandlung*. VEB-Verlag Volk u. Gesundheit, Berlin, 1965.
59. SCHWARTZ, A. M.: — *Lehrgang der Gebissregelung*. Wien. Urban-Schwarzenberg, Innsbruck, 1953.
60. SCHAPIRA, M.: — *Curs de ortodonţie*. Editura I.M.F.-Cluj, 1966.
61. SALZMANN, J.: *Practice of orthodontics*. Vol. I şi II., Edit. Lippincott Co. Phyladelphia and Montreal, 1957.

Scanned with OKEN Scanner